

18 MHz 彩色多普勒超声检查对黄斑前膜的临床诊断价值

赵 骏¹, 李亚楠², 贾洪强², 刘 敏¹, 白俊平¹

引用: 赵骏, 李亚楠, 贾洪强, 等. 18 MHz 彩色多普勒超声检查对黄斑前膜的临床诊断价值. 国际眼科杂志, 2025, 25(1): 144-147.

基金项目: 河北省 2022 年度医学科学研究课题 (No.20220403)
作者单位: (061001) 中国河北省沧州市眼科医院¹ 功能科; ² 眼底病科
作者简介: 赵骏, 男, 本科, 主治医师, 研究方向: 眼科超声、眼底病。
通讯作者: 赵骏. enzpls@163.com
收稿日期: 2024-05-21 修回日期: 2024-11-22

摘要

目的: 探讨 18 MHz 彩色多普勒超声对黄斑前膜的诊断价值。

方法: 收集 2020-01/2022-01 期间在我院经眼底检查拟诊白内障和玻璃体混浊的患者 44 例 80 眼, 分别通过光学相干断层扫描法 (OCT) 与 18 MHz 彩色多普勒超声对患眼进行检查, 比较 18 MHz 彩色多普勒超声与 OCT 对黄斑前膜诊断敏感度、特异性、准确度的差异。

结果: 经 18 MHz 彩色多普勒超声检测 80 眼中, 62 眼为黄斑前膜, 18 眼为非黄斑前膜; 经 OCT 确诊确实为黄斑前膜的 54 眼, 非黄斑前膜的 13 眼, 漏诊 5 眼, 误诊 8 眼; 18 MHz 彩色多普勒超声与 OCT 诊断一致性较高 ($Kappa = 0.892, P < 0.05$); 18 MHz 彩色多普勒超声检测黄斑前膜敏感性为 92%, 特异性为 62%, 漏诊率为 8%, 误诊率为 38%, 正确率为 84%; 与 OCT 检测相比, 18 MHz 彩色多普勒超声检测特异性、正确率、阳性预测准确率、阴性预测准确率降低, 误诊率升高 (均 $P < 0.05$), 诊断敏感性与漏诊率比较无差异 (均 $P > 0.05$)。

结论: 18 MHz 彩色多普勒超声对黄斑前膜病变具有一定鉴定价值, 与 OCT 检验具有一致性。

关键词: 18 MHz 彩色多普勒超声; 黄斑前膜; 光学相干断层扫描法 (OCT)

DOI: 10.3980/j.issn.1672-5123.2025.1.26

Clinical diagnostic value of 18 MHz color Doppler ultrasonography in epiretinal membrane

Zhao Jun¹, Li Ya'nan², Jia Hongqiang², Liu Min¹, Bai Junping¹

Foundation item: Medical Scientific Research Project of Hebei Province in 2022 (No.20220403)

¹Department of Functional; ²Department of Fundus Diseases, Cangzhou Eye Hospital, Cangzhou 061001, Hebei Province, China

Correspondence to: Zhao Jun. Department of Functional, Cangzhou Eye Hospital, Cangzhou 061001, Hebei Province, China. enzpls@163.com

Received: 2024-05-21 Accepted: 2024-11-22

Abstract

• AIM: To explore the diagnostic value of 18 MHz color Doppler ultrasonography for epiretinal membrane.

• METHODS: A total of 44 cases (80 eyes) of patients with proposed diagnosis of cataract and vitreous opacity by fundus examination in our hospital between January 2020 and January 2022 were collected, and the affected eyes were examined by optical coherence tomography (OCT) and 18 MHz color Doppler ultrasonography, and the differences in the diagnostic sensitivity, specificity, and accuracy were compared between 18 MHz color Doppler ultrasonography and OCT for the diagnosis of epiretinal membrane.

• RESULTS: In the 80 eyes detected by 18 MHz color Doppler ultrasonography, 62 had epiretinal membrane and 18 had non epiretinal membrane. Totally 54 eyes were confirmed to have epiretinal membrane by OCT, 13 eyes were not diagnosed with epiretinal membrane, 5 eyes were missed diagnosis, and 8 eyes were misdiagnosed. The diagnostic consistency between 18 MHz color Doppler ultrasonography and OCT was high ($Kappa = 0.892, P < 0.05$); the 18 MHz color Doppler ultrasonography detection sensitivity of epiretinal membrane was 92%, specificity was 62%, missed diagnosis rate was 8%, misdiagnosis rate was 38%, and accuracy was 84%; compared with OCT detection, 18 MHz color Doppler ultrasonography detected a lower specificity, correct rate, positive prediction accuracy, negative prediction accuracy, and higher misdiagnosis rate (all $P < 0.05$), and the difference in diagnostic sensitivity compared with leakage rate was not statistically significant (all $P > 0.05$).

• CONCLUSION: 18 MHz color Doppler ultrasonography has some value in identifying epiretinal membrane lesions and is consistent with OCT testing.

• KEYWORDS: 18 MHz color Doppler ultrasonography; epiretinal membrane; optical coherence tomography (OCT)

Citation: Zhao J, Li YN, Jia HQ, et al. Clinical diagnostic value of 18 MHz color Doppler ultrasonography in epiretinal membrane. Guoji Yanke Zazhi (Int Eye Sci), 2025, 25(1): 144-147.

0 引言

黄斑前膜是视网膜内表面的纤维化膜,膜的收缩可使其下的视网膜发生褶皱,多发生于 50 岁以上的老年人^[1-3]。黄斑前膜的引发原因较多,包括但不限于糖尿病视网膜病变、葡萄膜炎、眼外伤。黄斑前膜分为原发性与继发性,其中糖尿病视网膜病变、葡萄膜炎、眼外伤等属于继发性黄斑前膜^[4],本研究重点探讨原发性黄斑前膜。黄斑前膜严重影响老年人视力健康与生活质量。患者出现黄斑区视网膜扭曲变形、黄斑水肿、裂孔等,黄斑前膜的早期确诊对手术治疗具有指导作用。临床上常用的检测方式为荧光素眼底血管造影术(FFA)、光学相干断层扫描法(OCT),但 FFA 仅能观测到黄斑表面形态以及血管屏障功能,对黄斑前膜的诊断以及分型准确度不高^[5];OCT 诊断黄斑前膜效果较好^[6],但 OCT 检测相对高端,在基层医院不普及,限制了 OCT 的应用。彩色多普勒是利用多普勒原理,将血液流动的速度和流量等特征以 B 型灰阶背景进行反映。通过探头发射的连续波顿在经过血红细胞的散射后产生多普勒效应,探头接受到发生改变的频率后会再经过计算便可直观呈现。是眼科影像学的良好检查方法,随着医学的进步,18 MHz 高频彩色多普勒超声能更清晰显示小血管血流分布,在玻璃体内模型病变诊断中发挥重要作用^[7],理论上对黄斑前膜的诊断价值较好,因此本研究以 OCT 为金标准评估 18 MHz 彩色多普勒超声对黄斑前膜的诊断价值。本研究通过其与 OCT 检测结果比较,分析 18 MHz 高频彩色多普勒超声对黄斑前膜诊断的可能性以及准确性。

1 对象和方法

1.1 对象 收集 2020-01/2022-01 期间,在本院经眼底检查拟诊白内障和玻璃体混浊的患者 44 例 80 眼,其中男 13 例 24 眼,女 31 例 56 眼,年龄 50-81(62.84±5.17)岁,视力 0.08-1.0(0.42±0.13)。黄斑前膜中心凹形态分级:0 级 20 眼,1 级 26 眼,2 级 13 眼。非黄斑前膜中心凹形态分级:0 级 9 眼,1 级 7 眼,2 级 5 眼。纳入标准:患者均为初次发病,术前均接受裂隙灯、前置镜、FFA 等辅助检查;患者均以 OCT(PRIMUS 200)作为金标准。排除标准:外伤、手术造成的黄斑前膜;合并高度近视、青光眼患者;合并白内障切除术外的其他眼部手术患者;经检测玻璃体出血。本研究取得医学伦理委员会审查批准(批准号:Y2019-批件-120),所有参与者均签署知情同意书。

1.2 方法

1.2.1 OCT 检查^[8] 患者经 3 次扩瞳后(复方托吡卡胺滴眼液),下颌置于支架,眼睛注视内部特殊位置,轴方向分辨率为 6 μm,扫描距离为 6-12 mm,深度为 2 mm,以黄斑中央凹面为核心,对黄斑区进行扫描。经临床医师判断是否为黄斑前膜。

1.2.2 18 MHz 彩色多普勒超声检查^[9] 采用 18 MHz 彩色多普勒超声(SL3116 血管探头,频率 10-22 MHz)进行检测。患者取平卧位,使用盐酸丙美卡因滴眼液对角膜进行麻醉,并涂乙基纤维素,将超声波探测头置于眼球表层扫描,对黄斑区域病变区域进行 360 度轴向扫描。经两个经验丰富的临床医师共同判断是否为黄斑前膜。

统计学分析:采用统计学软件 SPSS 25.0 对数据进行分析,计数资料(是否黄斑前膜)以 $n(\%)$ 表示,采用 χ^2 检验进行两组间的比较。18 MHz 彩色多普勒超声检测黄斑

前膜与 OCT 检测一致性采用 Kappa 检验, $Kappa \leq 0.40$ 时,代表一致性较差; $0.40 < Kappa \leq 0.60$ 时,代表中度一致; $0.60 < Kappa \leq 0.80$ 代表较高一致性; $Kappa > 0.80$ 时,代表一致性极好。以 $P < 0.05$ 为差异有统计学意义。

2 结果

2.1 OCT 检测患者黄斑前膜结果 经 OCT 检查 80 眼中,59 眼为黄斑前膜,表现为黄斑前膜神经上皮层表面高反光带,以前膜与视网膜内表面紧密黏连为主,中心凹变浅,视网膜部分厚度增加,部分病例视网膜弥漫水肿,中心凹下形成三角形低反射区,中心凹消失。

2.2 OCT 与 18 MHz 彩色多普勒超声检测屈光间质混浊中黄斑前膜的比较 本研究的白内障患者,通过 OCT 检查 80 眼中确诊为黄斑前膜 55 眼,其他类型黄斑前膜 18 眼,7 眼因屈光间质混浊无法进行 OCT 扫描,故经白内障手术切除相关区域后,术后次日重新进行 OCT 检查,4 眼确定为黄斑前膜;7 眼因屈光间质混浊经 18 MHz 彩色多普勒超声检测(术前)5 眼确定为黄斑前膜;两种检测结果差异无统计学意义(校正 $\chi^2 = 0.000, P = 1.000$),见图 1、2。

2.3 18 MHz 彩色多普勒超声检测患者黄斑前膜结果 经 18 MHz 彩色多普勒超声检测 80 眼中,黄斑前膜 62 眼,非黄斑前膜 18 眼,经 OCT 确诊确实为黄斑前膜的 54 眼,非黄斑前膜的 13 眼,漏诊 5 眼,误诊 8 眼,18 MHz 彩色多普勒超声与 OCT 诊断一致性较高($Kappa = 0.892, P < 0.05$),见表 1。

2.4 18 MHz 彩色多普勒超声检测黄斑前膜诊断价值 18 MHz 彩色多普勒超声检测黄斑前膜敏感性为 92%、特异性为 62%、漏诊率为 8%、误诊率为 38%、正确率为 84%;与 OCT 检测相比,18 MHz 彩色多普勒超声检测特异性、正确率、阳性预测准确率、阴性预测准确率降低,误诊率升高(均 $P < 0.05$),诊断敏感性与漏诊率比较差异无统计学意义(均 $P > 0.05$),见表 2。

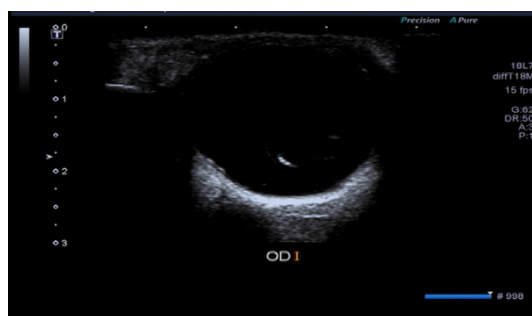


图 1 18 MHz 彩色多普勒超声检测黄斑区球壁回声不光滑,可见膜样回声。

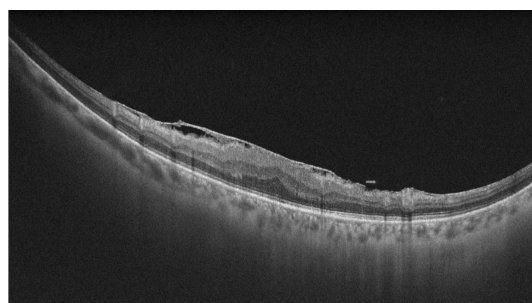


图 2 OCT 检测黄斑区视网膜内层可见膜样反射,中心凹形态不规则。

表1 18 MHz 彩色多普勒超声检测患者黄斑前膜与 OCT 检测一致性比较

仪器	OCT		合计
	黄斑前膜	非黄斑前膜	
18 MHz 彩色多普勒超声	黄斑前膜	54	62
	非黄斑前膜	5	13
	合计	59	80

表2 18 MHz 彩色多普勒超声与 OCT 检测黄斑前膜诊断价值比较

仪器	敏感性	特异性	漏诊率	误诊率	正确率	阳性预测准确率	阴性预测准确率
OCT	100(59/59)	100(21/21)	0(0/59)	0(0/21)	100(80/80)	100(59/59)	100(21/21)
18 MHz 彩色多普勒超声	92(54/59)	62(13/21)	8(5/59)	38(8/21)	84(67/80)	87(54/62)	72(13/18)
χ^2	3.342	7.566	3.342	7.566	12.057	6.196	4.437
<i>P</i>	0.068	0.006	0.068	0.006	0.001	0.013	0.035

3 讨论

黄斑前膜是视网膜内面血管性纤维增生膜发生在黄斑,黄斑前膜患者常无明确原因,发病机制不详,可引起黄斑区视网膜扭曲变形^[10-11]。黄斑前膜发病随年龄增长而增长,严重黄斑前膜可至黄斑裂孔,严重影响患者视力。因此,黄斑前膜的早期诊断以及治疗意义重大。黄斑前膜可分为原发性与继发性,本研究将继发性患者排除在外,仅选择了原发性患者。

临床上常用 OCT 作为检查黄斑前膜的金标准,分辨率高、灵敏度高、特异性高、无创,优势显著,但检测结果受光学特性的限制,严重的屈光间质混浊患者无法进行检查,并且其在基层医院不普及^[12]。本研究选取的是白内障患者,通过 OCT 检查 80 眼中确诊为黄斑前膜 55 眼,其他类型黄斑前膜 18 眼,7 眼因屈光间质混浊无法进行 OCT 扫描,故经白内障手术切除相关区域后,重新进行 OCT 检查,4 眼确定为黄斑前膜,共计黄斑前膜者 59 眼。首次检测出 93% 的黄斑前膜(55/59)。

彩色多普勒超声是通过超声波发射并接受信号,经处理后呈现人体组织、器官图像的设备,不受屈光间质的限制,是眼科无创检查的方法之一^[13],高频彩色多普勒超声可掌握眼前节微型变化,如是否发生视网膜劈裂、视网膜脱离等,获得更为清晰的血流^[14]。20 MHz 超声探头既可观察到眼球全貌与眼后节的改变,又可观察眼前节结构,拓宽了超声在眼外伤诊断中的应用范围^[15]。王燕霞等研究显示,18 MHz 高频彩色多普勒超声对玻璃体内膜性病变更具有较高的诊断价值,较二维超声高^[7];莫少卿等^[16]研究显示,高频彩超(14-20 MHz)在眼球屈光系统中阳性检出率、不良反应率、临床符合率较眼底照相、脉冲多普勒检查、裂隙灯检查高,对白内障、玻璃体疾病的阳性检出率为 100%。本研究中通过 18 MHz 高频彩色多普勒超声对 80 眼进行检测,发现 62 眼为黄斑前膜,18 眼为非黄斑前膜,经 OCT 确诊确实为黄斑前膜的 54 眼,非黄斑前膜的 13 眼,漏诊 5 眼,误诊 8 眼,与 OCT 检测结果一致性较高。与王燕霞等和莫少卿等研究结果类似^[7,16]。误诊的可能因为多普勒超声影像改变细微,易被误导;部分正常眼中视网膜血管和视盘的正常解剖结构可出现声像改变,造成误诊;个体差异导致的眼环回声均匀,广泛增宽,所以诊断时应双眼对照。漏诊的原因可能为多普勒分辨率受限,仍不足分辨较为细微的结构。经分析,18 MHz 彩色多普勒

超声对黄斑前膜的诊断特异性要低于 OCT 检测,但敏感性与 OCT 检测相比,差异无统计学意义($P>0.05$)。此外,7 眼因屈光间质混浊经 OCT 检查 4 眼确定为黄斑前膜,经 18 MHz 彩色多普勒超声检测 5 眼确定为黄斑前膜,两种检测方式结果差异无统计学意义($P>0.05$)。提示 18 MHz 彩色多普勒超声对黄斑前膜的诊断效果虽不如 OCT,但在敏感性上与 OCT 并无差异,在缺乏 OCT 条件的基层医院可能有一定应用场景,且可不受屈光间质的影响,可在术前即进行筛选,弥补了 OCT 的不足。

综上所述,18 MHz 彩色多普勒超声对黄斑前膜病变具有一定鉴定价值,与 OCT 检验具有一致性,18 MHz 彩色多普勒超声弥补了 OCT 光学检查范围受限的不足。但本研究中所使用的的样本量较小,且未进行多中心验证,可能使结果具有一定局限性。后期将使用大样本对其进行多中心验证,以便后续的深入研究。

利益冲突声明: 本文不存在利益冲突。

作者贡献声明: 赵骏论文选题与修改,初稿撰写;李亚楠协助选题;贾洪强文献检索,数据分析;刘敏、白俊平选题指导,数据分析,论文修改。所有作者阅读并同意最终的文本。

参考文献

- [1] 李红阳,黎燕英,薛丽萍,等.手持式视网膜视力计、光学相干断层成像技术对白内障合并黄斑前膜患者的术后视力预测.南方医科大学学报,2021,41(1):123-127.
- [2] 李娜,廖洪霞,秦波. OCT 和 OCTA 在特发性黄斑前膜术后视力预测中的研究进展.国际眼科杂志,2024,24(5):737-742.
- [3] 侯兵,范银波,杨倍倍,等.玻璃体切除联合内界膜剥除术与曲安奈德球内注射对特发性黄斑前膜患者最佳矫正视力黄斑中心凹视网膜厚度水平的影响.中国药物与临床,2020,20(13):2165-2167.
- [4] 曾苗,陈晓,蔡春艳,等.特发性黄斑前膜患眼手术后中心凹无血管区面积变化及其与视物变形的相关性研究.中华眼底病杂志,2020,36(3):205-210.
- [5] 宋殊琪,吴真真,黄蒂,等.特发性黄斑前膜术前眼底荧光素血管造影的临床研究.医学理论与实践,2021,34(20):3516-3518,3528.
- [6] Sato T. Re: mahmoudzadeh et al.: pars Plana vitrectomy for idiopathic epiretinal membrane; optical coherence tomography biomarkers of visual outcomes in 322 eyes (ophthalmology retina. 2022. DOI: 10.1016/j.oret.2021.10.008.). Ophthalmol Retina, 2022,6(3):256.

[7] 马刚, 洪林巍, 郭佩琦, 等. 常规超声联合超声造影鉴别诊断脉络膜转移癌和脉络膜血管瘤. 国际眼科杂志, 2023,23(1):117-120.
[8] Kim B, Choi A, Park JH, et al. Prevalence of epiretinal membrane in the phakic eyes based on spectral - domain optical coherence tomography. PLoS One, 2021,16(1):e0245063.
[9] 廖秀梅, 陈明星, 黄兰珍, 等. 高频彩超在眼科疾病术前诊断中的应用价值探讨. 中国现代药物应用, 2021,15(14):102-104.
[10] Iovino C, Demarinis G, Tatti F, et al. Simultaneous presentation of idiopathic macular and posterior full-thickness retinal holes successfully treated with inverted internal limiting membrane flap technique. Am J Ophthalmol Case Rep, 2021,22:101070.
[11] 张凌, 何东林, 刘强, 等. 特发性黄斑前膜术后视力与黄斑区形态结构和血流密度的相关性. 国际眼科杂志, 2023,23(3):504-507.

[12] 郑洁, 许亚静, 李小凤, 等. 基于 OCT 分型的特发性黄斑前膜经 25G 玻璃体切除术后疗效评估和比较. 临床眼科杂志, 2021,29(4):299-302.
[13] Modrzejewska M. Guidelines for ultrasound examination in ophthalmology. part III : color Doppler ultrasonography. J Ultrason, 2019,19(77):128-136.
[14] 曾意君, 邓小艳, 林瑞冰. 高频彩超在白内障术前诊断中的临床意义. 影像研究与医学应用, 2019,3(18):129-130.
[15] Albrieux M, Pégourié P, Aptel F, et al. Evaluation of 20-MHz high-frequency ultrasonography for the diagnosis of choroidal nevi. Graefes Arch Clin Exp Ophthalmol, 2021,259(1):181-189.
[16] 莫少卿, 林志雄, 陈锦丽, 等. 新型超高频彩超在眼球屈光系统疾病诊治中的应用与价值研究. 国际医药卫生导报, 2018,24(18):2760-2763

国际眼科杂志中文版(IES)近5年核心影响因子趋势图

