

# LENTIS Comfort Toric 人工晶状体植入术后视觉质量分析

王丽雯, 林松, 方石峰

引用: 王丽雯, 林松, 方石峰. LENTIS Comfort Toric 人工晶状体植入术后视觉质量分析. 国际眼科杂志 2023; 23(8): 1376-1379

作者单位: (116000) 中国辽宁省大连市第三人民医院眼科

作者简介: 王丽雯, 毕业于大连医科大学, 医学硕士, 副主任医师, 研究方向: 白内障、晶状体疾病。

通讯作者: 方石峰, 毕业于大连医科大学, 医学博士, 主任医师, 硕士研究生导师, 白内障中心副主任, 研究方向: 白内障、眼底病. stonecrest@sina.com

收稿日期: 2023-03-21 修回日期: 2023-07-04

## 摘要

**目的:** 探讨白内障手术中植入 LENTIS Comfort Toric 人工晶状体后的视觉质量。

**方法:** 回顾性对照临床研究, 收集数字化导航辅助下白内障超声乳化摘除联合人工晶状体植入术患者 40 例 40 眼, 植入 LENTIS Comfort Toric (MF15T) 人工晶状体为 A 组 (24 眼), 植入单焦点 Toric 人工晶状体为 B 组 (16 眼); 观察术后 3mo 不同距离视力、术后散光质心值、脱镜率、离焦曲线变化以及人工晶状体稳定性等。

**结果:** 两组患者术后均无严重并发症出现, 两组术后 3mo 远视力无差异 ( $P>0.05$ ); A 组中视力、近视力明显优于 B 组 ( $P<0.01$ ); A 组术后脱镜率为 99%, B 组为 45% ( $P<0.05$ ); 两组术后 3mo 散光质心值均较术前改善, 但组间无差异 ( $P>0.05$ ); 术后 3mo A 组离焦曲线于 +0.50、-1.75D 分别出现峰值, 形成平台并平缓下降, B 组于 +0.25、-0.25D 出现峰值后呈陡峭趋势下降。术后 1d A 组出现 1 眼 (4%) 人工晶状体轴位旋转大于  $10^\circ$ ; B 组出现 6 眼 (38%) 人工晶状体轴位旋转大于  $10^\circ$ , 2 眼 (33%) 顺时针旋转, 4 眼 (67%) 逆时针旋转; 两组均无人工晶状体移位发生。

**结论:** 两种人工晶状体均可矫正散光, 其中 LENTIS Comfort Toric 人工晶状体能为白内障合并散光人群提供个性化的选择, 可同时解决散光和获得全程视力, 术后光学干扰发生率低, 稳定性更好, 视觉质量及满意度高。

**关键词:** LENTIS Comfort Toric 人工晶状体; 散光矫正; 残余散光; 视觉质量

DOI: 10.3980/j.issn.1672-5123.2023.8.26

## Analysis of visual quality after LENTIS Comfort Toric intraocular lens implantation

Li-Wen Wang, Song Lin, Shi-Feng Fang

Department of Ophthalmology, Dalian No. 3 People's Hospital,

Dalian 116000, Liaoning Province, China

**Correspondence to:** Shi-Feng Fang. Department of Ophthalmology, Dalian No.3 People's Hospital, Dalian 116000, Liaoning Province, China. stonecrest@sina.com

Received: 2023-03-21 Accepted: 2023-07-04

## Abstract

• **AIM:** To investigate the visual quality of LENTIS Comfort Toric intraocular lens implantation in cataract surgery.

• **METHODS:** A retrospective controlled clinical study was conducted on 40 patients (40 eyes) who received phacoemulsification combined with intraocular lens implantation assisted by digital navigation, with LENTIS Comfort Toric (MF15T) implanted in group A (24 eyes) and monofocal Toric intraocular lens implanted in group B (16 eyes). The visual acuity at different distances, the postoperative astigmatism center of mass value, the lens loss rate, the change of defocus curve and the stability of intraocular lens were observed at 3mo after surgery.

• **RESULTS:** There were no serious complications in both groups, and there was no significant difference in distance vision between group A and group B at 3mo after surgery ( $P>0.05$ ); the visual acuity and near vision in group A were significantly better than those in group B ( $P<0.01$ ); the postoperative lens loss rate in group A was 99%, and it was 45% in group B ( $P<0.05$ ); the value of astigmatism center of mass in 3mo after surgery was improved compared with that before surgery, and there was no significant difference between groups ( $P>0.05$ ); the defocus curve of group A peaked at +0.50 and -1.75D at 3mo after surgery, forming plateau and gently declining, while group B showed a steep decline after peaks at +0.25 and -0.25D. One eye (4%) in group A had the axial rotation of intraocular lens greater than  $10^\circ$  at 1d after surgery; In group B, 6 eyes (38%) had axial rotation of intraocular lenses greater than  $10^\circ$ , 2 eyes (33%) rotated clockwise, and 4 eyes (67%) rotated counterclockwise. No intraocular lens displacement occurred in either group.

• **CONCLUSION:** Both kinds of intraocular lenses can correct astigmatism, among which LENTIS Comfort Toric intraocular lens can provide personalized choices for people with cataract and astigmatism, solve astigmatism

and obtain full visual acuity at the same time, with low incidence of postoperative optical interference, better stability, high visual quality and satisfaction.

• KEYWORDS: LENTIS Comfort Toric intraocular lens; astigmatism correction; residual astigmatism; visual quality

**Citation:** Wang LW, Lin S, Fang SF. Analysis of visual quality after LENTIS Comfort Toric intraocular lens implantation. *Guoji Yanke Zazhi(Int Eye Sci)* 2023;23(8):1376-1379

## 0 引言

随着屈光性白内障手术的发展,患者对白内障术后视觉质量要求越来越高。据统计,白内障合并角膜散光患者约占34%,白内障术后残余散光会严重干扰术后视觉质量的提升,白内障摘除联合Toric人工晶状体植入手术已显示出优势,被大众慢慢认可<sup>[1]</sup>。通过一次手术同时解决角膜散光和提供全程视力成为了临床工作中新的挑战,相对于单焦点Toric人工晶状体,本研究旨在探究多焦点散光矫正型(LENTIS Comfort Toric)人工晶状体植入术后的视觉质量。

## 1 对象和方法

**1.1 对象** 收集我院数字化导航辅助下白内障超声乳化摘除联合人工晶状体植入术患者40例40眼,其中顺规散光32%(13眼),逆规散光25%(10眼),斜轴散光43%(17眼);平均年龄 $61.31 \pm 10.07$ 岁。植入板式攀LENTIS Comfort Toric(MF15T)人工晶状体为A组(24眼),植入“C”型攀TECNIS单焦点Toric人工晶状体为B组(16眼)。两组患者性别、年龄比较,差异均无统计学意义( $P>0.05$ )。纳入标准:(1)角膜规则散光 $\geq 0.75D$ ;(2)患者有较强的散光脱镜意愿;(3)角膜曲率稳定,不同仪器生物测量数据一致性强;(4)无影响人工晶状体稳定性及囊袋居中性差等因素。排除标准:(1)屈光不正度数不稳定或重度弱视者;(2)患有反复发作的角膜炎或其他角膜病等不规则散光者;(3)眼压失控的青光眼、葡萄膜炎、视网膜疾病者;(4)眼部有肿瘤病史或手术史、外伤史。本研究严格遵从《赫尔辛基宣言》原则和临床规范,通过大连市第三人民医院伦理委员会批准(2022-088-001),所有研究对象均已签署知情同意书。

## 1.2 方法

### 1.2.1 术前及术后检查

**1.2.1.1 视力检查** 采用标准对数远视力表、Visual Acuity Chart、标准对数视力表检查视力,检查距离分别为5m、80cm、30cm,换算为LogMAR视力进行统计学分析。

**1.2.1.2 生物学测量** IOL Master 700 以及 Oculus Pentacam AXL 仪器进行生物学测量并进行对比分析,最大程度规避测量误差。

**1.2.1.3 术后散光质心值分析** 采用 ARCRS 推荐的散光双倍角图(Astigmatism Double Angle Plot Tool)进行计算分析<sup>[2]</sup>。

**1.2.1.4 绘制离焦曲线** 术后3mo,由同一位高级验配师操作,采用加镜方式从+2.00~-5.00D,间隔为0.25D;绘制图片纵坐标为视力,横坐标为附加度数,观察离焦曲线走形的特点及平台期的范围,以评估术后视觉质量。

**1.2.1.5 人工晶状体位置** 术后1mo,采用裂隙灯检查结合iTrace测量人工晶状体位置,判断人工晶状体是否出现术后偏斜、移位及旋转。

**1.2.2 手术方法** 全部手术均为同一高年资医师完成。手术具体操作:常规冲洗,消毒,麻醉;在数字化导航系统辅助下进行手术切口及人工晶状体散光轴术中影像投射,2:00位做角膜侧切口,前房注入黏弹剂,导航示主切口位置做透明角膜切口2.2mm;常规连续环形撕囊(CCC),前囊口5.5mm,水分离,继而超声乳化白内障摘除,植入人工晶状体,导航投影下行人工晶状体散光轴位校准,以顺时针旋转人工晶状体至理想轴位之后将晶状体后方多余的黏弹剂彻底清除,微调人工晶状体并水密封口。手术医生行2.2mm切口白内障术后的术源性散光(SIA)为0.40D,纳入人工晶状体散光计算。

**统计学分析:**所有数据均采用IBM SPSS 27.0进行统计学分析。计量资料采用均数 $\pm$ 标准差表达,两组间的比较采用独立样本 $t$ 检验;计数资料的比较采用卡方( $\chi^2$ )检验。 $P<0.05$ 为差异有统计学意义。

## 2 结果

**2.1 术后视力情况** 两组患者术后3mo的远视力差异无统计学意义( $t=-1.374, P=0.178$ );A组患者中视力、近视力明显优于B组( $t=-48.466, -19.577$ ,均 $P<0.01$ );A组脱镜率达99%,B组脱镜率达45%,差异有统计学意义( $P<0.05$ ),见表1。

**2.2 两组散光质心值比较** 术前A组、B组散光质心值分别为 $0.10D@159^\circ \pm 2.42D, 0.84D@95^\circ \pm 2.34D$ ,差异无统计学意义( $P>0.05$ )。术后3mo A组、B组的散光质心值分别为 $0.36D@172^\circ \pm 0.71D, 0.38D@177^\circ \pm 0.78D$ ,差异无统计学意义( $P>0.05$ ),两组术后3mo散光质心值均较术前改善,见图1、2。

**2.3 术后3mo离焦曲线** 绘制两组患者术后3mo离焦曲线,其中A组离焦曲线于+0.50、-1.75D分别出现峰值,形成平台并平缓下降,B组于+0.25、-0.25D出现峰值后呈陡峭趋势下降,见图3。

表1 两组患者术后3mo不同距离视力及脱镜率

组别	远视力( $\bar{x} \pm s, \text{LogMAR}$ )	中视力( $\bar{x} \pm s, \text{LogMAR}$ )	近视力( $\bar{x} \pm s, \text{LogMAR}$ )	脱镜率(%)
A组	0.052 $\pm$ 0.078	0.012 $\pm$ 0.033	0.107 $\pm$ 0.098	99
B组	0.089 $\pm$ 0.085	0.515 $\pm$ 0.031	0.597 $\pm$ 0.020	45

注:A组:植入板式攀LENTIS Comfort Toric(MF15T)人工晶状体;B组:植入“C”型攀TECNIS单焦点Toric人工晶状体。

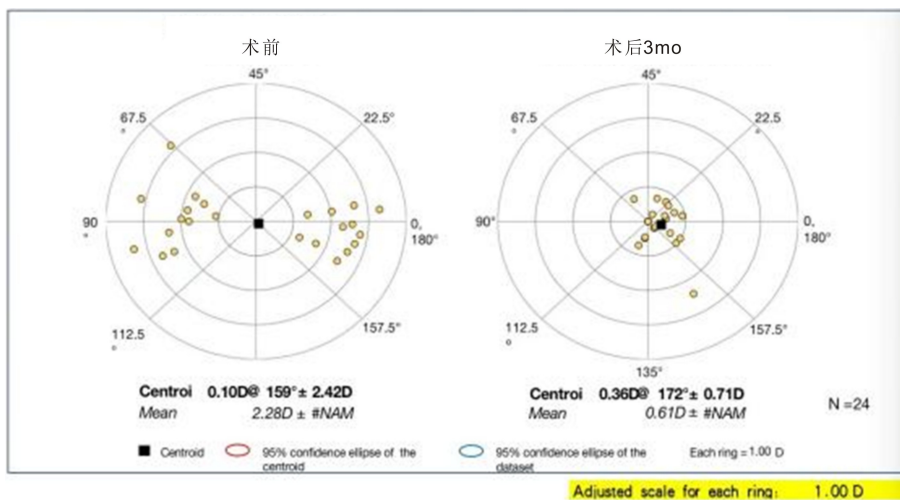


图1 A组术前及术后3mo散光质心值。

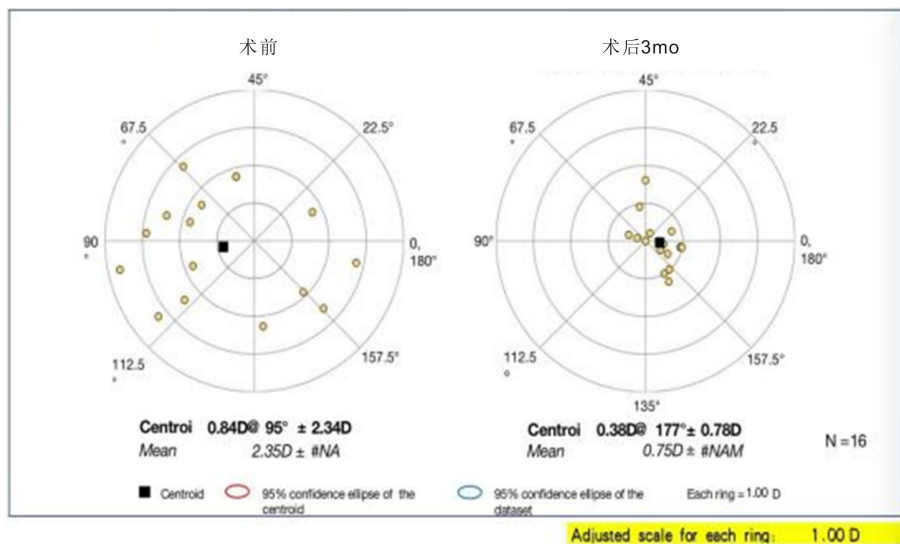


图2 B组术前及术后3mo散光质心值。

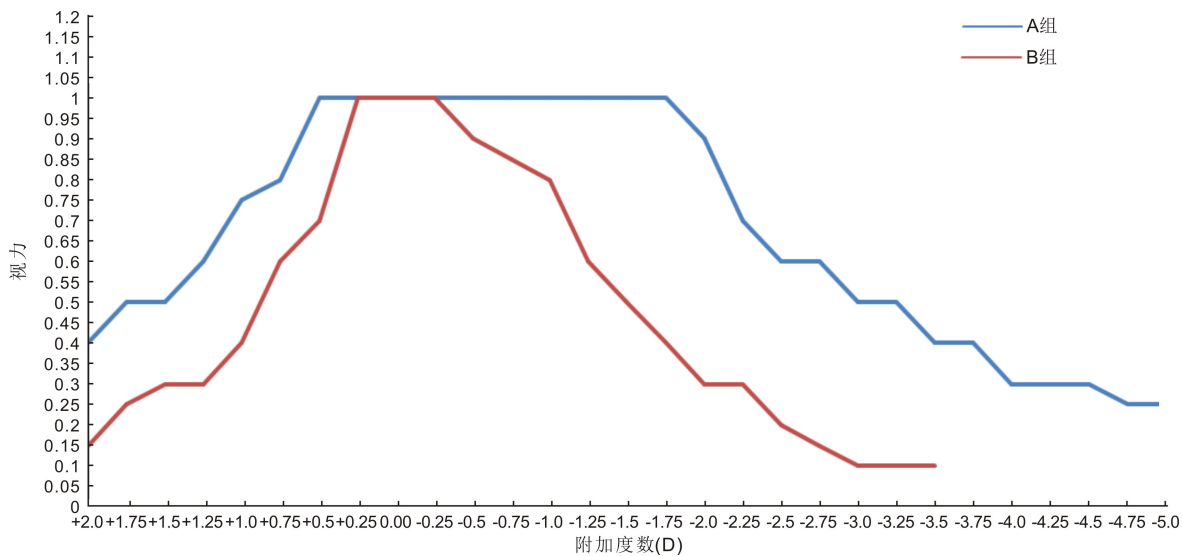


图3 两组患者术后3mo离焦曲线。

**2.4 术后人工晶状体轴位情况** 术后1d A组出现1眼(4%)人工晶状体轴位旋转大于 $10^\circ$ ; B组出现6眼(38%)人工晶状体轴位旋转大于 $10^\circ$ , 2眼(33%)顺时针旋转, 4眼(67%)逆时针旋转, 需再次手术调整人工晶状体位置, 随访至术后3mo, 人工晶状体未发生再次大角度旋转。两组人工晶状体均未发生偏移。

### 3 讨论

屈光性白内障手术的发展为白内障患者提供了个性化的选择, 而角膜散光与白内障手术有着密不可分的关系, 术后残余散光会直接导致视觉质量下降。目前人工晶状体种类繁多, 相对于单焦点人工晶状体, 区域折射型人工晶状体可以明显改善患者术后远视力, 同时很大程度提

高了患者术后近视力;而与衍射型多焦点人工晶状体相比,其独特的设计,价格适中,可显著减少术后眩光等不适症状,对白内障合并较低度数角膜散光具有一定的包容性<sup>[3]</sup>。在此基础上,LENTIS Comfort Toric 人工晶状体的植入可以在提供术后全程视力的基础上,进行散光矫正,患者术后满意度高,不适症状较少。有学者提出,衍射环型多焦点散光矫正型人工晶状体在临床上的应用效果更佳,但其对生物测量、手术操作及人工晶状体位置要求极高,其眼轴测量偏差 1mm 将会引起 2.5D 的偏差而丧失多焦点功能<sup>[4]</sup>,并且价格昂贵,患者接受度低,受众群体较窄。而据统计白内障合并散光的人群在 1.0D 以上占 44%,在 2.0D 以上占 11%<sup>[5]</sup>。LENTIS Comfort Toric 人工晶状体的应用不但恢复了患者远、中、近视力,并且可以提供理想的视觉质量<sup>[6]</sup>。本研究发现,两组患者术后 3mo,角膜散光均得到了有效矫正,远视力提高幅度较大,但中距离及近距离视力测量中,A 组患者体现了显著的优越性,各距离脱镜率达到 99%,患者满意度远远优于 B 组;对散光及各生活距离均有脱镜要求的患者,LENTIS Comfort Toric 人工晶状体更具优越性。在术后 3mo 离焦曲线的测绘中发现,A 组患者的离焦曲线图相对比于 B 组患者,平台期更宽,呈双峰趋势,下降期平缓,而 B 组呈现出单峰图形,下降期陡峭,A 组患者白内障术后景深更强,具有更好的全程视力。

评价散光矫正的效果包括白内障术后残余等效球镜和柱镜两个方面,所以应采用矢量分析的方法来进行评估。2018 年,Abulafia 等<sup>[7]</sup>提出了建议应用散光双倍角图对白内障术后散光进行矢量分析,可以在散点图中对散光值的空间分布进行描述,以及散光的矢量均值、质心值。散点分布越居中,质心值越接近圆心,则表示术后屈光误差越小,结果越稳定。本研究发现,术前 A 组、B 组散光质心值分别为 0.10D@159°±2.42D,0.84D@95°±2.34D,术后 3mo A 组、B 组的散光质心值分别为 0.36D@172°±0.71D,0.38D@177°±0.78D,两组散光均较术前有较大改善,从角膜散光的矫正效果来看,两组无明显差别。

随着科学技术的进步,人工晶状体生产商在 Toric 人工晶状体的设计及制造上有了很大的提升,包括材料的改进、人工晶状体形状的设计及矫正散光的度数范围等。但提高 Toric 人工晶状体术后稳定性仍为临床上待解决的难题之一,Toric 人工晶状体散光轴的位置与术前预期植入轴的位置差别的大小决定了术后视觉质量。有研究发现,较大的人工晶状体旋转度常在术后 24h 内出现,无论是顺规、逆规、斜轴散光,其旋转稳定性无差别<sup>[8]</sup>。而 Toric 人工晶状体旋转小于 10°对散光矫正影响较小,而大于 10°,甚至更大时,则丧失了散光矫正效果;旋转超过 45°时,会增加散光<sup>[9]</sup>,当旋转超过 10°,应及时手术矫正。此外,有学者认为,平板襟式的 Toric 人工晶状体稳定性较“C”型襟的 Toric 人工晶状体更强<sup>[10]</sup>,本研究发现,A 组术后人

工晶状体大角度旋转率明显低于 B 组,但这并不意味着平板襟式 Toric 人工晶状体不会发生旋转。人工晶状体的稳定性除了与人工晶状体设计及眼球生物测量数据相关,手术操作的精准性也是关键因素之一。在 B 组中,“C”形襟术后旋转方向为逆时针较多,并未顺应人工晶状体襟根部方向旋转,并非传统大众认知的顺时针旋转。在人工晶状体植入后,需将人工晶状体后表面黏弹剂吸除完全,水密切口时应尽量避免眼压过高,若眼压过高会导致囊袋过于饱满,后囊膜向玻璃体腔方向扩张充分,人工晶状体“漂浮”在囊袋内,导致无论人工晶状体襟的形状如何,人工晶状体均会在囊袋内旋转。所以,Toric 人工晶状体术后稳定性及旋转方向与手术操作的精准性密切相关,尤其是水密切口时应既维持正常眼压,又可以使人工晶状体于后囊膜相贴合为最佳状态。另外,在术后 30min~24h 内,应嘱患者注意体位,需平躺休息,避免剧烈活动。

本研究仍存在一定局限性:本研究患者数量较少,在临床上仍需要更大量的样本分析来进一步研究。本研究结果提示相对于单焦点 Toric 人工晶状体以及衍射型多焦点 Toric 人工晶状体,LENTIS Comfort Toric 人工晶状体价位适中,在患者可承受经济能力范围内提升了满意度及脱镜率,显著改善了患者全程视力、散光,可以提高患者视觉质量及生存质量。

#### 参考文献

- 1 杨娜,刘志英,董竞. Toric 人工晶状体与角膜陡峭轴切口矫正白内障合并低度散光的临床研究. 包头医学院学报 2022;38(11):74-79
- 2 宾戈,张建东,包赫,等. 散光双角绘图工具分析散光矫正型人工晶状体的使用. 齐齐哈尔医学院学报 2022;43(19):1854-1857
- 3 杨伟舟,孙乙,王惠,等. 低度散光患者植入 Oculentis 区域折射人工晶状体临床观察. 潍坊医学院学报 2020;42(2):102-104
- 4 王善洁. AerySof IQ ReSTOR Toric 多焦点散光矫正型人工晶状体植入术的临床效果观察. 实用临床医药杂志 2017;21(19):158-159
- 5 徐雯,王玮. 解读《我国散光矫正型人工晶状体临床应用专家共识(2017 年)》. 中华眼科杂志 2019;55(7):554-556
- 6 刘亚萍,温跃春. 区域折射型多焦点人工晶状体与单焦点非球面人工晶状体术后中长期视力、离焦曲线及视觉质量分析. 临床眼科杂志 2021;29(4):320-325
- 7 Abulafia A, Koch DD, Holladay JT, et al. Pursuing perfection in intraocular lens calculations. *J Cataract Refract Surg* 2018;44(10):1169-1174
- 8 Inoue Y, Takehara H, Oshika T. Axis misalignment of toric intraocular lens: placement error and postoperative rotation. *Ophthalmology* 2017;124(9):1424-1425
- 9 Tognetto D, Perrotta AA, Bauci F, et al. Quality of images with toric intraocular lenses. *J Cataract Refract Surg* 2018;44(3):376-381
- 10 Seth SA, Bansal RK, Ichhpujani P, et al. Comparative evaluation of two toric intraocular lenses for correcting astigmatism in patients undergoing phacoemulsification. *Indian J Ophthalmol* 2018;66(10):1423-1428