

视网膜中央动脉阻塞伴急性黄斑旁中心中层视网膜病变的黄斑区微血管研究

沈亚明, 赵 玥, 杨婷婷, 姚 进

引用: 沈亚明, 赵玥, 杨婷婷, 等. 视网膜中央动脉阻塞伴急性黄斑旁中心中层视网膜病变的黄斑区微血管研究. 国际眼科杂志 2023;23(6):967-971

作者单位: (210029) 中国江苏省南京市, 南京医科大学附属眼科医院

作者简介: 沈亚明, 男, 在读硕士研究生, 研究方向: 眼底病。

通讯作者: 姚进, 女, 博士, 主任医师, 教授, 博士研究生导师, 研究方向: 眼底病. dryaojin@126.com

收稿日期: 2022-10-12 修回日期: 2023-05-15

摘要

目的: 探讨视网膜中央动脉阻塞(CRAO)伴急性黄斑旁中心中层视网膜病变(PAMM)患眼的黄斑区微血管变化情况。

方法: 回顾性研究。选取 2020-01/2021-12 于我院确诊为 CRAO-PAMM 组患者 27 例 27 眼, 不伴 PAMM 的 CRAO 组患者 29 例 29 眼。选取于我院健康体检者 33 例 33 眼作为对照组。应用光学相干断层扫描血管成像(OCTA)测量黄斑区 3mm×3mm 范围内视网膜血流和厚度参数, 分析 CRAO-PAMM 组患者黄斑区视网膜血流密度、视网膜厚度、中心凹无血管区(FAZ)面积和周长、非圆度指数(AI)及拱环周围 300μm 范围内全层血流密度(FD-300)与病灶区面积、最佳矫正视力(BCVA)的相关性。

结果: 三组受检者视网膜浅层毛细血管层(SCP)、深层毛细血管层(DCP)的总体、旁中心凹血流密度、视网膜中心凹厚度、FAZ 面积、周长、AI、FD-300 均有差异(均 $P < 0.05$)。在 CRAO-PAMM 组中, 病灶区面积与 DCP 总体血流密度、旁中心凹血流密度呈负相关($r = -0.569, P = 0.002; r = -0.543, P = 0.004$), 与视网膜旁中心凹厚度呈正相关($r = 0.606, P = 0.001$); BCVA(LogMAR)与 DCP 中心凹和旁中心凹血流密度呈负相关($r = -0.433, P = 0.024; r = -0.515, P = 0.006$), 与 FAZ 面积、周长和病灶区面积呈正相关($r = 0.484, P = 0.011; r = 0.531, P = 0.004; r = 0.417, P = 0.030$)。

结论: 伴发 PAMM 的 CRAO 患眼黄斑区血流密度更低、黄斑区水肿程度更重且视力更差, 患者 BCVA 可能受到病灶区面积和 FAZ 面积共同的影响。

关键词: 急性黄斑旁中心中层视网膜病变; 视网膜中央动脉阻塞; 黄斑区血流; 中心凹无血管区

DOI:10.3980/j.issn.1672-5123.2023.6.17

Macular microvasculature in central retinal artery occlusion with paracentral acute middle maculopathy

Ya-Ming Shen, Yue Zhao, Ting-Ting Yang, Jin Yao

The Affiliated Eye Hospital of Nanjing Medical University, Nanjing 210029, Jiangsu Province, China

Correspondence to: Jin Yao. The Affiliated Eye Hospital of Nanjing Medical University, Nanjing 210029, Jiangsu Province, China. dryaojin@126.com

Received: 2022-10-12 Accepted: 2023-05-15

Abstract

• **AIM:** To investigate the changes in the macular microvasculature in eyes with central retinal artery occlusion (CRAO) and paracentral acute middle maculopathy (PAMM).

• **METHODS:** Retrospective study. A total of 27 cases (27 eyes) who diagnosed with CRAO-PAMM and 29 patients (29 eyes) diagnosed as CRAO but with no PAMM were hospitalized in our hospital from January 2020 to December 2021. There were 33 normal people (33 eyes) who underwent physical examination in our hospital selected as control group. Optical coherence tomography angiography (OCTA) was used to measure retinal blood flow and thickness parameters in the 3 mm×3 mm area of the macula. The correlation among macular retinal blood flow density, retinal thickness, foveal avascular zone (FAZ) area, FAZ perimeter, acircularity index (AI), flow density in a 300-μm-wide region around the FAZ (FD-300) and lesion area, best corrected visual acuity (BCVA) in the CRAO-PAMM group was analyzed.

• **RESULTS:** Among the three groups, there were significant differences in the overall and parafoveal blood flow density of superficial capillary layer (SCP) and deep capillary layer (DCP), foveal thickness, FAZ area, FAZ perimeter, AI and FD-300 (all $P < 0.05$). In the CRAO-PAMM group, the lesion area was negatively correlated with DCP overall and parafoveal blood flow density ($r = -0.569, P = 0.002; r = -0.543, P = 0.004$), and positively correlated with the parafoveal thickness ($r = 0.606, P = 0.001$); BCVA (LogMAR) was negatively correlated with DCP foveal and parafoveal blood flow density ($r = -0.433, P = 0.024; r = -0.515, P = 0.006$), and positively correlated with FAZ area, perimeter and lesion area ($r = 0.484, P = 0.011; r = 0.531, P = 0.004; r = 0.417, P = 0.030$).

• **CONCLUSION:** Patients with CRAO and PAMM have lower macular blood flow density, heavier macular edema and poorer visual acuity, and BCVA may be influenced by both lesion area and FAZ area.

• **KEYWORDS:** paracentral acute middle maculopathy; central retinal artery occlusion; macular blood flow; foveal avascular zone

Citation: Shen YM, Zhao Y, Yang TT, *et al.* Macular microvasculature in central retinal artery occlusion with paracentral acute middle maculopathy. *Guoji Yanke Zazhi (Int Eye Sci)* 2023; 23(6):967-971

0 引言

Sarraf等^[1]于2013年首次提出并命名了急性黄斑旁中心中层视网膜病变(paracentral acute middle maculopathy, PAMM),其临床表现为视力突然下降,可合并中心或旁中心暗点,若不及时治疗,可能导致视网膜内核层萎缩变薄、永久性旁中心暗点、永久性视力下降等后果^[2]。多数研究者认为PAMM与视网膜中层毛细血管层(intermediate capillary plexus, ICP)和视网膜深层毛细血管层(deep capillary plexus, DCP)低灌注或缺血相关^[3]。光学相干断层扫描血管成像(optical coherence tomography angiography, OCTA)可以清晰地显示视网膜内毛细血管网的解剖结构,定位缺血性损伤的层次,还可以进一步计算出客观的血流密度来量化缺血程度^[4]。但大部分PAMM的相关研究都聚焦于患者的临床特征^[5-7],国内目前缺乏对PAMM患眼OCTA数据的定量研究。既往有研究表明约20%患者的视网膜中央动脉阻塞(central retinal artery occlusion, CRAO)患者会并发PAMM,提示临床上CRAO是PAMM的重要罹患因素^[8-9],因此我们选择CRAO伴PAMM患者作为研究对象,应用OCTA定量分析CRAO伴PAMM患眼的黄斑区微血管的改变情况,希望通过量化OCTA对本疾病进行全面研究从而进一步了解相关的发病机制并探索与病灶面积和最佳矫正视力(best corrected visual acuity, BCVA)相关的因素。现将结果报告如下。

1 对象和方法

1.1 对象 采用回顾性病例对照研究。收集2020-01/2021-12在南京医科大学附属眼科医院确诊为CRAO患者56例56眼,均为单眼发病。纳入标准:(1)患者主诉为视物模糊、黑影遮挡;(2)彩色眼底照相可见视网膜水肿,黄斑区樱桃红斑;(3)FFA显示视网膜中央动脉荧光充盈延迟;(4)符合CRAO诊断标准,病程均在2wk以内;(5)PAMM诊断标准:FAF可见病灶区低荧光;En-face OCT显示沿静脉走行的蕨状分布表现;B-scan可见内核层及外丛状层不连续高反射带。排除标准:(1)屈光间质混浊导致眼底图像不清;(2)OCTA图像扫描质量指数(SQI) <6 。收集同时期于我院体检时性别、年龄相匹配的健康体检者33例33眼(均为右眼)作为对照组,纳入标准:(1)屈光间质清澈透明;(2)眼底照相、OCTA等眼底检查未见眼底病变;(3)OCTA图像扫描质量指数 ≥ 6 。本研究经南京医科大学附属眼科医院伦理委员会批准并遵循《赫尔辛基宣言》。所有纳入研究对象均被告知研究目的并签署知情同意书。

1.2 方法

1.2.1 BCVA检查 使用国际标准视力表检查BCVA,统计分析时将结果转换为LogMAR视力。

1.2.2 眼底彩色照相检查 使用TRC 50DX照相机行眼底彩色照相。

1.2.3 SD-OCT和FAF及FFA检查 使用共焦激光同步血管造影系统(HRA+OCT)进行检查。造影检查前确认

所有患者无哮喘及青霉素等过敏史,血压、血糖、肝肾功能及心电图检查结果无异常,经荧光素钠皮试结果为阴性后,抽取20%荧光素钠溶液3mL,在患者手臂建立静脉通道,拍摄双眼自发荧光后,在5s内将溶液快速注入,对眼底情况进行动态拍摄。

1.2.4 OCTA检查 使用OCTA检查时均采用Angio retina模式(3mm \times 3mm)扫描黄斑区,保存SQI ≥ 6 的图像。操作中尽量避免抖动严重、泪膜不稳定等影响图像质量的客观因素,所有检查均由同一名操作经验丰富的眼科技师完成,采集两次测量结果,取平均值作为最终结果并用于后续比较。软件自动以黄斑中心凹中央为圆心,直径1mm范围内划分为中心凹区,直径1~3mm范围划分为旁中心凹区(图1)。使用系统自带软件分析视网膜浅层毛细血管层(superficial capillary plexus, SCP)和DCP的总体、中心凹、旁中心凹血流密度,黄斑区视网膜总体、中心凹、旁中心凹厚度,中心凹无血管区(FAZ)面积和周长、非圆度指数(acircularity index, AI)及拱环周围300 μ m范围内全层血流密度(FD-300)。使用自定义分层功能将IPL-10~IPL+30区域定义为ICP,使用Image J软件选取并计算CRAO-PAMM组在En-face OCT模式下的黄斑区ICP病灶区面积,并用百分数(%)表示(图2)。

统计学分析:采用SPSS 23.0软件进行统计学分析。计数资料用例数(%)表示,采用 χ^2 检验;计量资料用 $\bar{x}\pm s$ 表示,采用单因素方差分析,进一步两两比较采用LSD-*t*检验;采用Pearson进行相关性分析。以 $P<0.05$ 为差异有统计学意义。

2 结果

2.1 三组受检者一般资料比较 本研究共纳入CRAO患者56例56眼,均为单眼发病,其中CRAO-PAMM组患者27例27眼,不伴PAMM的CRAO组患者29例29眼;对照组33例33眼。三组间受检者性别构成、年龄、眼压比较差异均无统计学意义($P=0.356, 0.487, 0.272$),BCVA(LogMAR)比较差异有统计学意义($P<0.001$),进一步两两比较结果见表1。

2.2 三组受检者黄斑区微血管变化比较

2.2.1 三组受检者黄斑区血流密度比较 三组受检者SCP和DCP中心凹血流密度比较差异均无统计学意义($P>0.05$),黄斑区SCP、DCP总体血流密度、旁中心凹血流密度比较差异均有统计学意义($P<0.001$),进一步两两比较结果见表2。

2.2.2 三组受检者黄斑区视网膜厚度比较 三组受检者视网膜总体厚度和旁中心凹厚度比较差异均无统计学意义($P>0.05$),黄斑区视网膜中心凹厚度比较差异有统计学意义($P=0.025$),进一步两两比较结果见表3。

2.2.3 三组受检者FAZ面积与周长和AI及FD300比较

三组受检者FAZ面积、周长和AI及FD300比较差异均有统计学意义($P<0.05$),进一步两两比较结果见表4。

2.3 相关性分析 CRAO-PAMM组患者病灶区面积与DCP总体血流密度、旁中心凹血流密度呈负相关($r=-0.569, P=0.002$; $r=-0.534, P=0.004$),与视网膜旁中心凹厚度呈正相关($r=0.606, P=0.001$);与黄斑区其余各参数均无相关性(均 $P>0.05$)。CRAO-PAMM组患者BCVA(LogMAR)与DCP中心凹和旁中心凹血流密度均呈负相关($r=-0.433, P=0.024$; $r=-0.515, P=0.006$),与FAZ面积、周长和病灶区面积呈正相关($r=0.484, P=0.011$; $r=0.531, P=0.004$; $r=0.417, P=0.030$),见表5、6,图3。

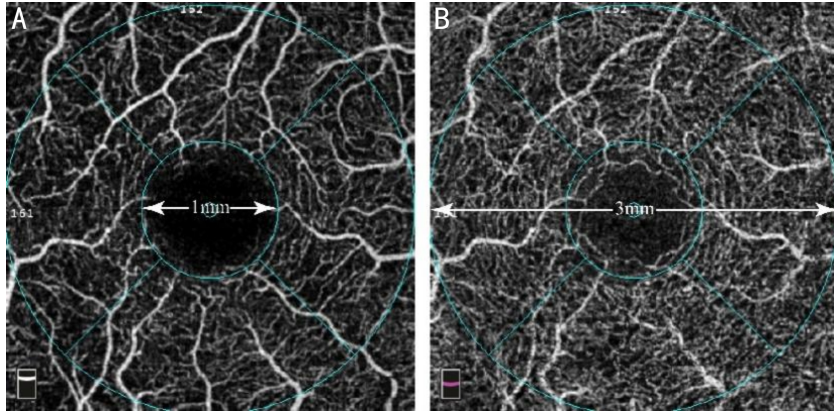


图1 OCTA 视网膜分层及分区示意图 A:浅层毛细血管层;B:深层毛细血管层。

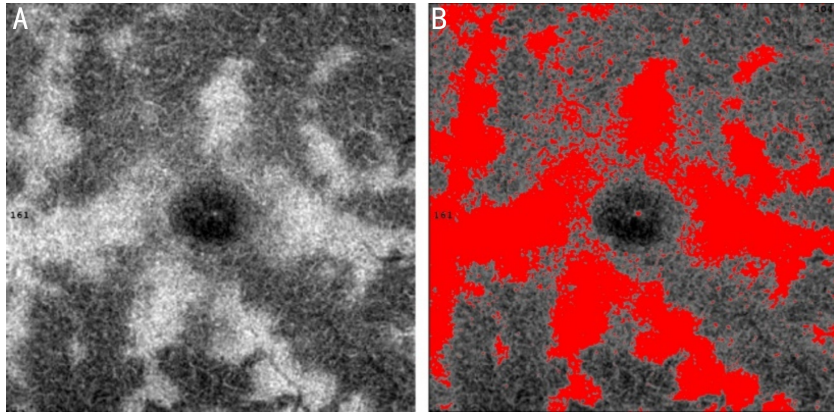


图2 Image J 测量病灶区面积示意图 A:En-face OCT 模式下 ICP 图像;B:红色部分为 Image J 软件选取的病灶区。

表1 三组受检者一般资料比较

组别	例数(眼数)	性别(男/女,例)	年龄($\bar{x}\pm s$,岁)	眼压($\bar{x}\pm s$,mmHg)	BCVA($\bar{x}\pm s$,LogMAR)
对照组	33(33)	20/13	57.60±13.28	17.06±3.12	0.06±0.04
CRAO 组	29(29)	19/10	58.76±12.43	15.97±2.88	2.14±0.41 ^a
CRAO-PAMM 组	27(27)	21/6	54.26±17.27	16.37±3.32	2.66±0.22 ^{a,c}
χ^2/F		2.064	0.725	1.322	845.002
P		0.356	0.487	0.272	<0.001

注:对照组:健康体检者;^a $P<0.05$ vs 对照组 ;^c $P<0.05$ vs CRAO 组。

表2 三组受检者黄斑区血流密度比较

($\bar{x}\pm s$,%)

组别	眼数	SCP			DCP		
		总体	中心凹	旁中心凹	总体	中心凹	旁中心凹
对照组	33	45.66±2.32	15.15±4.53	48.80±2.39	48.16±2.63	28.38±5.15	50.69±3.13
CRAO 组	29	41.34±5.33 ^a	16.51±6.11	44.11±5.95 ^a	45.14±2.70 ^a	29.67±5.66	47.71±4.43 ^a
CRAO-PAMM 组	27	38.60±4.36 ^{a,c}	14.53±5.52	40.83±4.76 ^{a,c}	42.10±7.47 ^{a,c}	28.84±9.02	43.44±6.16 ^{a,c}
F		23.188	1.010	24.159	10.060	0.293	4.848
P		<0.001	0.369	<0.001	<0.001	0.747	<0.001

注:对照组:健康体检者;^a $P<0.05$ vs 对照组 ;^c $P<0.05$ vs CRAO 组。

表3 三组受检者黄斑区视网膜厚度比较

($\bar{x}\pm s$, μm)

组别	眼数	总体	中心凹	旁中心凹
对照组	33	317.68±13.23	247.82±17.71	327.32±13.85
CRAO 组	29	319.93±34.42	258.07±25.98	332.69±27.06
CRAO-PAMM 组	27	320.96±24.86	263.85±25.43 ^a	333.81±25.90
F		0.138	3.834	0.743
P		0.871	0.025	0.479

注:对照组:健康体检者;^a $P<0.05$ vs 对照组。

表4 三组受检者FAZ面积与周长和AI及FD300比较

组别	眼数	FAZ 面积(mm ²)	FAZ 周长(mm)	AI	FD300(%)
对照组	33	0.345±0.075	2.347±0.278	1.134±0.029	49.668±2.364
CRAO组	39	0.391±0.116	2.473±0.404	1.125±0.047	43.950±6.733 ^a
CRAO-PAMM组	27	0.400±0.089 ^a	2.606±0.320 ^a	1.172±0.076 ^{a,c}	42.152±7.476 ^a
<i>F</i>		3.134	4.503	6.330	14.403
<i>P</i>		0.049	0.014	0.003	<0.001

注:对照组:健康体检者;^a*P*<0.05 vs 对照组;^c*P*<0.05 vs CRAO组。

表5 CRAO-PAMM组患者病灶区面积与黄斑区各参数相关性

统计值	SCP 血流密度			DCP 血流密度			视网膜厚度			FAZ			FD-300
	总体	中心凹	旁中心凹	总体	中心凹	旁中心凹	总体	中心凹	旁中心凹	面积	周长	AI	
<i>r</i>	-0.131	-0.015	-0.126	-0.569	-0.006	-0.534	0.299	0.060	0.606	0.053	0.084	0.054	0.187
<i>P</i>	0.514	0.941	0.530	0.002	0.997	0.004	0.130	0.767	0.001	0.794	0.676	0.790	0.350

表6 CRAO-PAMM组患者BVCA与黄斑区各参数相关性

统计值	SCP 血流密度			DCP 血流密度			视网膜厚度			FAZ			FD-300 病灶区面积	
	总体	中心凹	旁中心凹	总体	中心凹	旁中心凹	总体	中心凹	旁中心凹	面积	周长	AI		
<i>r</i>	0.040	-0.368	0.113	-0.351	-0.433	-0.515	-0.123	-0.274	-0.047	0.484	0.531	0.155	0.245	0.417
<i>P</i>	0.843	0.059	0.575	0.073	0.024	0.006	0.542	0.166	0.816	0.011	0.004	0.440	0.218	0.030

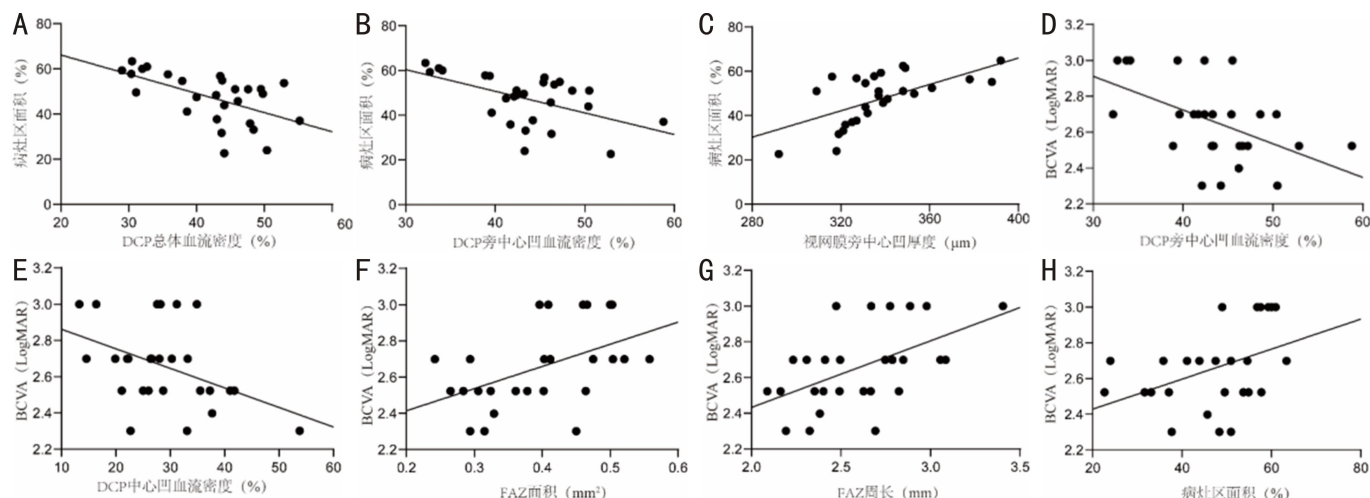


图3 相关性分析散点图 A:DCP 总体血流密度与病灶区面积的相关性;B:DCP 旁中心凹血流密度与病灶区面积的相关性;C:视网膜旁中心凹厚度与病灶区面积的相关性;D:DCP 旁中心凹血流密度与 BCVA(LogMAR)的相关性;E:DCP 中心凹血流密度与 BCVA(LogMAR)的相关性;F:FAZ 面积与 BCVA(LogMAR)的相关性;G:FAZ 周长与 BCVA(LogMAR)的相关性;H:病灶区面积与 BCVA(LogMAR)的相关性。

3 讨论

PAMM 作为一种眼底征象,常见于视网膜动静脉阻塞、糖尿病视网膜病变、视网膜血管炎等视网膜血管疾病^[9-11],也可发生于罹患系统性疾病老年人中,如糖尿病、高血压等^[5,12]。PAMM 发生机制目前尚不明确,多数研究认为 PAMM 的发生与 ICP 和 DCP 的缺血性缺氧有关^[3]。CRAO 作为一种由于 CRAO 导致血流突然减少而引起视网膜急性缺血、缺氧的眼病^[13],是 PAMM 的重要罹患因素。

本次研究结果显示三组受检者 SCP 和 DCP 的总体血流密度、旁中心凹血流密度均存在显著差异,均为对照组最高,CRAO-PAMM 组最低,而三组间 SCP 和 DCP 的中心凹血流密度无明显差异。以上结果提示视网膜中心凹血流密度不受 CRAO 和 PAMM 的影响,其可能在旁中心凹

血流密度下降时发挥代偿作用,以维持部分中心视力。

三组受检者视网膜中心凹厚度的比较结果为 CRAO-PAMM 组显著高于对照组,而并未发现 CRAO 组与另外两组存在差异。我们推测 CRAO-PAMM 组中心凹厚度更厚可能有两种原因:(1)旁中心凹血流密度下降导致该区域视网膜组织缺血缺氧,继发水肿,牵拉中心凹区域,由于视网膜中心凹厚度本身较低,因此变化程度更加显著。(2)中心凹处的视锥细胞代谢功能旺盛,对缺氧极为敏感^[14]。当出现循环障碍时,视锥细胞由于供氧不足产生大量代谢物积聚,导致水肿较周边区域更加明显。总之,黄斑中心凹本身的结构特点导致了其更容易发生水肿,PAMM 伴随的血流密度严重下降使该区域厚度上升更加明显。本次研究我们还使用 Image J 软件来测量 PAMM 病灶区面积以帮助评估 PAMM 严重程度。相关性研究发现 PAMM

病灶区面积与 DCP 总体血流密度和旁中心凹血流密度均呈负相关,与视网膜旁中心凹厚度呈正相关。提示 PAMM 的发生可能是由于 DCP 旁中心凹血流密度下降导致的,并且病灶区面积与 DCP 旁中心凹血流密度密切相关,此前诸多研究推测 PAMM 与 ICP 和 DCP 的缺血有关^[15-17],我们的研究结果也进一步支持了这一理论。

FAZ 由黄斑区毛细血管包围形成,对维持精细视力至关重要^[18],视网膜缺血缺氧常常会累及黄斑区导致 FAZ 形态的改变^[19]。AI 是 FAZ 的周长与等面积的标准圆形周长的比值,反映了中心凹处毛细血管末端的破坏程度,AI 升高提示 PAMM 患眼中心凹处毛细血管可能遭到破坏^[20]。本研究中,CRAO 组相较于对照组 FAZ 面积、周长和 AI 没有显著差异,FD-300 显著下降,提示 CRAO 患者中心凹旁血流密度更易受到病变影响,Yang 等^[21]研究得出了相似的结果;而 CRAO-PAMM 组患者相较于对照组 FAZ 面积、周长、AI 均显著升高,FD-300 显著下降,表明 CRAO-PAMM 患者除中心凹旁血流密度外黄斑区 FAZ 形态也易受到病变影响。与 CRAO 组相比,CRAO-PAMM 组的 AI 显著升高,提示 CRAO-PAMM 患者黄斑中心凹拱环破坏更为明显。以上结果与 Kulikov 等^[22]对 10 例 PAMM 或急性黄斑神经视网膜病变(acute macular neuroretinopathy, AMN)患眼的研究结果在一定程度上相一致。

BCVA 是评价视功能的重要指标。本研究的相关性研究结果显示 CRAO-PAMM 组中 BCVA (LogMAR) 与 DCP 旁中心凹血流密度和中心凹血流密度呈负相关,与 FAZ 面积、周长和病灶区面积呈正相关,提示 BCVA 可能受到 FAZ 面积与 PAMM 病灶区面积的双重调节,但是此次研究未发现 PAMM 面积与 FAZ 面积具有相关性,说明两者可能互相独立,共同影响 BCVA。同时本研究结果显示三组间 BCVA (LogMAR) 均存在显著差异,CRAO-PAMM 组 BCVA 较 CRAO 更差。本研究结果与 Liang 等^[23]研究结果不同,他们纳入 33 例 CRAO 患者和 19 例视网膜分支动脉阻塞(branch retinal artery occlusion, BRAO)患者进行研究,结果显示伴 PAMM 的 RAO 患者相较于不伴 PAMM 的 RAO 患者 BCVA 更优。此研究结果差异可能是由于双方纳入的研究对象不同所致,本研究主要观察的是伴/不伴 PAMM 的 CRAO 患者,并未纳入 BRAO 患者。本研究发现 CRAO-PAMM 组较 CRAO 组 AI 升高更为显著,黄斑中心凹拱环破坏更为明显,这可能与 CRAO-PAMM 组 BCVA 较差有关。

但本研究也存在一定的局限性:(1)由于 OCTA 版本量化功能的限制,未能对 ICP 的血流密度进行定量分析;(2)仅对 CRAO 伴 PAMM 的患眼进行研究,缺少对其他伴有 PAMM 的眼部疾病的黄斑区数据进行研究;(3)回顾性分析,样本量较小,有待于积累更多样本以分析更为详实的结果。

参考文献

- 1 Sarraf D, Rahimy E, Fawzi AA, et al. Paracentral acute middle maculopathy: a new variant of acute macular neuroretinopathy associated with retinal capillary ischemia. *JAMA Ophthalmol* 2013; 131(10): 1275-1287
- 2 Nakamura M, Katagiri S, Hayashi T, et al. Longitudinal follow-up of two patients with isolated paracentral acute middle maculopathy. *Int Med Case Rep J* 2019;12:143-149
- 3 Chu S, Nesper PL, Soetikno BT, et al. Projection-Resolved OCT

Angiography of Microvascular Changes in Paracentral Acute Middle Maculopathy and Acute Macular Neuroretinopathy. *Invest Ophthalmol Vis Sci* 2018;59(7):2913-2922

- 4 Lee MW, Kim KM, Lim HB, et al. Repeatability of vessel density measurements using optical coherence tomography angiography in retinal diseases. *Br J Ophthalmol* 2019;103(5):704-710
- 5 王志立,陈晓,柳慧,等.急性黄斑旁中心中层视网膜病变临床特征. *中华实验眼科杂志* 2019;37(1):16-20
- 6 李梦洋,钱彤,黎晓新,等.急性黄斑旁中心中层视网膜病变患眼临床特征及多模式影像特征观察. *中华眼底病杂志* 2019;35(4):322-326
- 7 朱晓红,赵玥,姚进.急性旁中心中层黄斑病变的光学相干断层扫描血管成像的影像特征. *眼科学报* 2020;35(3):167-173
- 8 Zhang Z, Jiang Y, Huang X, et al. Clinical Characteristics of Paracentral Acute Middle Maculopathy in Eyes with Retinal Vascular Occlusion Diseases in Chinese Patients. *J Ophthalmol* 2021;2021:8867570
- 9 Yu S, Pang CE, Gong Y, et al. The spectrum of superficial and deep capillary ischemia in retinal artery occlusion. *Am J Ophthalmol* 2015;159(1):53-63
- 10 Rahimy E, Sarraf D, Dollin ML, et al. Paracentral acute middle maculopathy in nonischemic central retinal vein occlusion. *Am J Ophthalmol* 2014;158(2):372-380
- 11 Pichi F, Fragiotta S, Freund KB, et al. Cilioretinal artery hypoperfusion and its association with paracentral acute middle maculopathy. *Br J Ophthalmol* 2019;103(8):1137-1145
- 12 Nakashima H, Iwama Y, Tanioka K, et al. Paracentral Acute Middle Maculopathy following Vitrectomy for Proliferative Diabetic Retinopathy. *Ophthalmology* 2018;125(12):1929-1936
- 13 袁航,谢立科,罗傑,等.视网膜动脉阻塞危险因素和治疗的研究现状. *国际眼科杂志* 2021;21(3):446-449
- 14 Ikeda F, Kishi S. Inner neural retina loss in central retinal artery occlusion. *Jpn J Ophthalmol* 2010;54(5):423-429
- 15 Rahimy E, Kuehlewein L, Sadda SR, et al. Paracentral Acute Middle Maculopathy: What We Knew Then and What We Know Now. *Retina* 2015;35(10):1921-1930
- 16 Rahimy E, Sarraf D. Paracentral acute middle maculopathy spectral-domain optical coherence tomography feature of deep capillary ischemia. *Curr Opin Ophthalmol* 2014;25(3):207-212
- 17 Scharf J, Freund KB, Sadda S, et al. Paracentral acute middle maculopathy and the organization of the retinal capillary plexuses. *Prog Retin Eye Res* 2021;81:100884
- 18 Shihara H, Terasaki H, Sonoda S, et al. Objective evaluation of size and shape of superficial foveal avascular zone in normal subjects by optical coherence tomography angiography. *Sci Rep* 2018;8(1):10143
- 19 颜智鹏,王成虎.阿柏西普治疗视网膜静脉阻塞继发黄斑水肿的短期疗效. *国际眼科杂志* 2020;20(7):1253-1256
- 20 Krawitz BD, Mo S, Geyman LS, et al. Acircularity index and axis ratio of the foveal avascular zone in diabetic eyes and healthy controls measured by optical coherence tomography angiography. *Vision Res* 2017;139:177-186
- 21 Yang S, Liu X, Li H, et al. Optical coherence tomography angiography characteristics of acute retinal arterial occlusion. *BMC Ophthalmol* 2019;19(1):147
- 22 Kulikov AN, Maltsev DS, Leongardt TA. Retinal Microvasculature Alteration in Paracentral Acute Middle Maculopathy and Acute Macular Neuroretinopathy: A Quantitative Optical Coherence Tomography Angiography Study. *Retin Cases Brief Rep* 2020;14(4):343-351
- 23 Liang S, Chen Q, Hu C, et al. Association of Paracentral Acute Middle Maculopathy with Visual Prognosis in Retinal Artery Occlusion: A Retrospective Cohort Study. *J Ophthalmol* 2022;2022:9404973