

OCTA 检测糖尿病肾病患者黄斑区及视盘周围的微循环和结构改变

李小豪^{1,2}, 张丽², 李慧^{1,2}, 杨晓伟², 赵文帅², 韩牧园², 张薇²

引用:李小豪,张丽,李慧,等. OCTA 检测糖尿病肾病患者黄斑区及视盘周围的微循环和结构改变. 国际眼科杂志 2022; 22(2):280-286

基金项目:山西省卫生健康委科研课题(No.2020027)
作者单位:¹(030001)中国山西省太原市,山西医科大学;
²(030012)中国山西省太原市,山西医科大学附属人民医院 山西省人民医院

作者简介:李小豪,毕业于山西医科大学,硕士,住院医师,研究方向:糖尿病视网膜病变。

通讯作者:张丽,硕士,主任医师,研究方向:眼底病. 2462005360@qq.com

收稿日期:2021-08-02 修回日期:2021-12-30

摘要

目的:通过光学相干断层扫描血管成像(OCTA)定量分析糖尿病肾病(DKD)患者的黄斑区及视盘周围的微循环和结构改变,探索能够预测DKD发生、发展的无创有效监测指标。

方法:横断面研究。收集2020-01/2021-01期间就诊于山西省人民医院的糖尿病患者52例,包括DKD组23例(合并糖尿病肾病)和非DKD组29例(不合并糖尿病肾病),另选20例健康人作为健康组。所有患者均行裂隙灯显微镜、最佳矫正视力(BCVA)、OCTA及眼底彩照检查。应用OCTA扫描所有参与者的黄斑及视盘,检测黄斑区浅层血流密度(SCP-VD)和深层血流密度(DCP-VD)、中心凹无血管区(FAZ)面积和周长、FAZ周围300 μ m区域中心凹血管密度(FD300)、黄斑区视网膜厚度、视盘旁血流密度(peripapillary-VD)、视网膜神经纤维层(RNFL)厚度和神经节细胞复合体(GCC)厚度。并分析OCTA这些参数改变、糖尿病视网膜病变(DR)分期与DKD分期之间的相关性。

结果:旁中心凹、中心凹周围(SCP-VD、DCP-VD)、peripapillary-VD、FD300在健康组、非DKD组、DKD组均呈逐渐减小趋势($P<0.05$),而中心凹DCP-VD仅表现为DKD组的下降($P<0.05$),中心凹SCP-VD在三组之间并无差异($P>0.05$)。FAZ面积和GCC厚度在健康组、非DKD组、DKD组均呈逐渐增大趋势($P<0.05$);DR分期与DKD分期呈正相关($r_s=0.648, P<0.05$);旁中心凹SCP-VD、旁中心凹DCP-VD、中心凹周围DCP-VD与DKD分期呈负相关($r_s=-0.535, P=0.009; r_s=-0.712, P<0.001; r_s=-0.641, P=0.001$);与非DKD组相比,DKD组患者具有更高的收缩压、较低的估算肾小球滤过率、更高的尿微量白蛋白/尿肌酐($P<0.05$)。

结论:通过OCTA可以检测到DKD患者的视网膜微循环及结构改变,表现为黄斑区和视盘周围血流密度降低、

FAZ面积增大、GCC增厚。更重要的是,我们发现视网膜血管密度随肾功能损害而降低,这提示视网膜血流密度或许可以作为预测DKD严重程度的一项无创、有效监测指标。

关键词:光学相干断层扫描血管成像(OCTA);糖尿病肾病;黄斑区;视盘

DOI:10.3980/j.issn.1672-5123.2022.2.21

OCTA detects microvascular and structural changes of macular and peripapillary area in diabetic kidney disease

Xiao - Hao Li^{1,2}, Li Zhang², Hui Li^{1,2}, Xiao - Wei Yang², Wen - Shuai Zhao², Mu - Yuan Han², Wei Zhang²

Foundation item: Scientific Research Project of Shanxi Provincial Health Commission (No.2020027)

¹Shanxi Medical University, Taiyuan 030001, Shanxi Province, China; ²People's Hospital of Shanxi Medical University; Shanxi Provincial People's Hospital, Taiyuan 030012, Shanxi Province, China

Correspondence to: Li Zhang. People's Hospital of Shanxi Medical University; Shanxi Provincial People's Hospital, Taiyuan 030012, Shanxi Province, China. 2462005360@qq.com

Received: 2021-08-02 Accepted: 2021-12-30

Abstract

• AIM: To quantitatively analyze the microcirculatory and structural changes of the macular and peripapillary area in patients with diabetic kidney disease (DKD), exploring non-invasive effective monitoring indexes that can predict the occurrence and development of diabetic kidney disease used optical coherence tomography angiography (OCTA).

• METHODS: A cross-sectional study. The diabetic patients (52 cases) and healthy subjects (20 cases) who came to Shanxi Provincial People's Hospital from January 2020 to January 2021 were collected, and the diabetes mellitus (DM) patients were further divided into DKD group (23 cases) (complicated with diabetic kidney disease) and non-DKD group (29 cases) (not complicated with diabetic kidney disease). All patients underwent slit-lamp microscopy, best corrected visual acuity (BCVA), OCTA and fundus color photography. OCTA was used to scan the macula and peripapillary area

of all participants, measuring the shallow and deep blood flow density, the area and circumference of the fovea (FAZ), vascular density in the 300 μ m area around FAZ (FD300), retinal thickness, peripapillary - VD, retinal nerve fiber layer (RNFL) thickness, and ganglion cell complex (GCC) thickness. The correlation between the changes of these parameters in OCTA, DR staging and DKD staging was analyzed.

• **RESULTS:** Parafoveal SCP - VD, perifoveal DCP - VD, peripapillary - VD, and FD300 showed a decreasing trend among the healthy group, non - DKD group, and DKD group ($P < 0.05$). The foveal DCP - VD was decreased only in the DKD group ($P < 0.05$), and there was no significant difference in the SCP - VD of fovea among the three groups ($P > 0.05$). FAZ area and GCC thickness were gradually increased among healthy group, non - DKD group and DKD group ($P < 0.05$). DR staging was positively correlated with DKD staging ($r_s = 0.648, P < 0.05$). Parafoveal SCP - VD, parafoveal DCP - VD, and perifoveal DCP - VD were negatively correlated with DKD staging ($r_s = -0.535, P = 0.009; r_s = -0.712, P < 0.001; r_s = -0.641, P = 0.001$). Compared with non - DKD group, DKD group had higher SBP, lower eGFR, and higher UACR ($P < 0.05$).

• **CONCLUSION:** OCTA can detect retinal microcirculation and structural changes in patients with DKD, including decreased vessel density in the macular and peripapillary area, increased FAZ area and GCC thickness. More importantly, we found that retinal vessel density decreased with renal function impairment, suggesting that retinal vessel density may be a noninvasive and effective predictor in the severity of DKD.

• **KEYWORDS:** optical coherence tomography angiography (OCTA); diabetic kidney disease; macular; peripapillary

Citation: Li XH, Zhang L, Li H, *et al.* OCTA detects microvascular and structural changes of macular and peripapillary area in diabetic kidney disease. *Guoji Yanke Zazhi (Int Eye Sci)* 2022;22(2):280-286

0 引言

近年来,糖尿病已成为当今世界威胁人类健康的全球性公共问题。2017年国际糖尿病联盟(International Diabetes Federation, IDF)发布的第8版全球糖尿病地图数据显示,中国成人糖尿病患者数量占全球成人糖尿病患者总数的1/4以上,位居世界第一,且仍在继续增长,预计到2045年将增至1.2亿^[1]。糖尿病肾病(diabetic kidney disease, DKD)是糖尿病常见而严重的微血管并发症,也是引起终末期肾病的主要原因^[2]。目前仍缺乏敏感、可靠的早期标志物预测DKD的发生、发展,肾活检虽为“金标准”,但其有创且存在一定风险,难以大面积普查^[3]。而肾脏和视网膜具有相似的解剖和发育以及生理和病理途径,使视网膜成为探索微血管疾病的独特和可接近的“窗口”。特别是近年来光学相干断层扫描血管成像(optical coherence tomography angiography, OCTA)这一无创技术的发展,为视网膜微血管病变的量化提供了帮助。

因此,本研究拟通过OCTA检测DKD患者的黄斑区以及视盘周围微循环和结构变化,探索预测DKD发生、发展的无创有效监测指标。

1 对象和方法

1.1 对象 横断面研究。收集2020-01/2021-01期间就诊于医院眼科的2型糖尿病住院患者52例(合并DKD组23例和不合并DKD组29例),平均年龄50 \pm 9.8岁,选取严重眼作为研究对象。20例健康志愿者纳入健康组。纳入标准:健康志愿者和糖尿病患者年龄18~70岁。排除标准:(1)屈光间质不清(严重玻璃体混浊或白内障);(2)低质量的OCTA图像;(3)高度近视(屈光度大于-6.00D)、眼轴(AL)小于20.0mm或大于26.0mm;(4)眼部外伤史;(5)其他视网膜疾病共存、青光眼或高血压;(6)有眼科干预手术史(如激光光凝、抗血管内皮生长因子玻璃体腔注射和玻璃体切除术)。本研究已通过医院伦理委员会审查(批号:202061),患者已签署知情同意书。

1.2 方法

1.2.1 DKD的诊断及分期 糖尿病诊断标准:参考2017年美国糖尿病协会(American Diabetes Association, ADA)制定的诊断标准进行诊断。DKD临床分期:参考2014年日本DKD联合委员会制定的DKD分期(表1)。

1.2.2 DR的诊断及分期 糖尿病视网膜病变(DR)均由我院眼科专业医生进行眼底照相诊断和分期,根据国际临床DR严重程度量表进行诊断和分期(表2)。当双眼底出现病变严重程度不一致时,以较为严重的眼底病变的一侧为准。

1.2.3 常规眼部检查 所有参加本试验的对象均自愿参加,并完成以下眼部检查,包括视力检查(国际标准视力表)、验光、最佳矫正视力(BCVA)、眼压、眼轴、裂隙灯检查、散瞳后眼底彩照、光学相干断层扫描(OCT)和OCTA检查。

1.2.4 记录一般及临床资料 从住院系统中调取电子病历,记录所有糖尿病患者的临床资料,包括性别、年龄、糖尿病病程、吸烟史、体质量指数、收缩压、舒张压、糖化血红蛋白、尿微量白蛋白/尿肌酐、估算肾小球滤过率、总胆固醇、甘油三酯、高密度脂蛋白-胆固醇、低密度脂蛋白-胆固醇。

1.2.5 OCTA测量 采用的是血流OCT(RTVue XR 100)对所有参与者进行OCTA检查。所有的操作过程及分析过程都由同一名经验丰富的检查者在相同的条件下进行。OCTA扫描过程中受试者只需保持头部静止,注视指示灯即可,一般需要2~3min。存在一个或多个眨眼伪影、低信号强度指数($Q < 6$)、视网膜解剖结构的破坏和分割错误的图像被排除在外。具体操作步骤:检查仪器,调整仪器高度。参与者下颌放于下颌托,额头向前紧贴额托,调整颌托高度,使外眦部与刻度线齐平,嘱其注视镜头内的指示灯。扫描头对准参与者瞳孔中心,开始逐渐推进,调节眼底图像至最清晰。扫描模式采用HD AngioRetina 6 \times 6扫描、HD AngioDisc 4.5 \times 4.5扫描(图1)。每只眼睛扫描一个以中心凹为中心的6mm \times 6mm扫描区和以视盘为中心的4.5mm \times 4.5mm扫描区。黄斑区成像为边长6mm的正方形,中心凹成像于正方形中心,并以中心凹为中心的直径1、3、6mm的同心圆,分别为中心凹区域、旁中心凹区域、中心凹周围区域。运用系统内置分析软件分析3组研究对象的浅层血流密度(SCP - VD)和深层血流密度

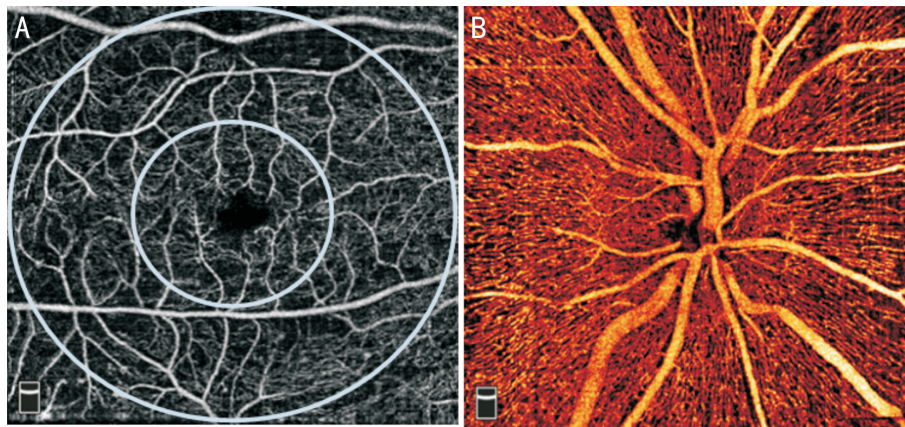


图1 OCTA检查 A:黄斑区 HD AngioRetina 6×6 扫描;B:视盘适用于 HD AngioDisc 4.5×4.5 扫描。

表1 2014年日本DKD联合委员会关于DKD分期^a

分期	尿蛋白(mg/gCr)或尿蛋白(g/gCr)	GFR[mL/(min · 1.73m ²)]
1期(肾病前期)	正常白蛋白尿(<30)	≥30 ^b
2期(早期肾病期)	微量白蛋白尿(30~299) ^c	≥30
3期(显性肾病期)	大量白蛋白尿(≥300)或持续性蛋白尿(≥0.5)	≥30 ^d
4期(肾衰竭)	任何尿蛋白和(或)尿蛋白水平 ^e	<30
5期(透析期)	任何持续性透析状态	

注:GFR:肾小球滤过率。a:DKD并不总是从一个阶段进入下一阶段;b:尽管GFR<60mL/(min · 1.73m²)符合慢性肾病(CKD)的诊断,但除DKD以外的其他病因也可出现GFR<60mL/(min · 1.73m²),因此需要鉴别DKD与其他可能的非糖尿病引起的肾脏疾病(NDRD);c:在以DKD早期诊断标准为基础做出鉴别诊断后,微量白蛋白尿的患者才被划分为早期肾病期;d:需要警惕的是,随着GFR下降至小于60mL/(min · 1.73m²),大量白蛋白尿患者肾脏事件(如eGFR降到基线值的一半,需要透析)的发生会增加;e:无论尿蛋白/尿蛋白值大小,所有GFR<30mL/(min · 1.73m²)的患者都划分为肾衰竭期,但对于那些正常白蛋白尿和微量白蛋白尿的患者,需要进行DKD与NDRD的鉴别诊断。

表2 DR分期

分期	描述
无DR(NDR)	无DR改变
非增殖期DR(NPDR)	轻度 仅有微血管瘤
	中度 介于轻度和重度之间
	重度 以下任一改变出现可诊断,同时无PDR的改变;每象限视网膜内出血>20个出血点,至少2个象限已有明确的静脉串珠样改变,至少1个象限视网膜微血管异常
增殖期DR(PDR)	出现以下任一条:(1)新生血管形成、玻璃体积血;(2)纤维血管增殖、玻璃体机化;(3)牵拉性视网膜脱离

(DCP-VD)、视网膜厚度、中心凹无血管区(FAZ)面积和周长、FAZ周围300μm区域中心凹血管密度(FD300)、视盘旁血流密度(peripapillary-VD)、视网膜神经纤维层(RNFL)厚度、神经节细胞复合体(GCC)厚度。其中浅层毛细血管丛(SCP)层被定义为ILM(内界膜)~IPL(内丛状层)上方9μm,而深层毛细血管丛(DCP)层被定义为IPL上方9μm~OPL(外丛状层)下方9μm。

统计学分析:所有数据统计分析均采用SPSS22.0。用Shapiro-Wilk检验确认正态分布,对符合正态分布的连续型变量采用 $\bar{x} \pm s$ 表示,两组之间的比较用独立样本t检验,三组之间的比较用单因素方差分析,两两比较采用Bonferroni法,校正 $\alpha' = \alpha/3 = 0.05/3 = 0.017$;不满足正态、方差齐的组间比较采用非参数检验,分类资料描述采用例(%)表达,组间比较采用卡方检验;DR分期、OCTA参数与DKD分期的相关性采用Spearman秩相关分析; $P < 0.05$ 表示差异具有统计学意义。

2 结果

2.1 糖尿病患者的一般资料及临床指标 糖尿病患者52例,其中非DKD组29例,DKD组23例。两组在收缩压、估算肾小球滤过率、尿微量白蛋白/尿肌酐差异均有统计学意义($P < 0.05$),而性别、年龄、糖尿病病程、吸烟、舒张压、体质量指数、糖化血红蛋白、总胆固醇、甘油三酯、高密度脂蛋白-胆固醇、低密度脂蛋白-胆固醇差异均无统计学意义($P > 0.05$),见表3。

2.2 各组OCTA指标差异 在浅层毛细血管丛中,旁中心凹、中心凹周围血流密度在健康组、非DKD组、DKD组呈逐渐减小趋势($P < 0.05$),中心凹血流密度在健康组、非DKD组、DKD组之间差异无明显统计学意义($P > 0.05$);在深层毛细血管丛中,旁中心凹、中心凹周围血流密度在健康组、非DKD组、DKD组均呈逐渐减小趋势($P < 0.05$),而中心凹DCP-VD仅表现为DKD组的下降($P < 0.05$),而非DKD组与健康组之间无明显变化。视盘旁血流密度在健康组、非DKD组、DKD组均呈逐渐减小趋势($P < 0.05$);

表 3 糖尿病患者的一般资料及临床指标

指标	非 DKD 组	DKD 组	$t/Z/\chi^2$	P
性别(例,%)			3.124	0.077
男	24(83)	14(61)		
女	5(17)	9(39)		
年龄($\bar{x}\pm s$,岁)	51.83±13.05	50.65±14.59	0.306	0.761
糖尿病病程[$M(P_{25},P_{75}),a$]	5.50(0.63,13.00)	10.00(5.00,15.00)	-1.907	0.057
吸烟(例,%)	10(34)	8(35)	0.001	0.982
收缩压($\bar{x}\pm s$,mmHg)	125.69±12.42	135.78±17.30	-2.357	0.024
舒张压($\bar{x}\pm s$,mmHg)	78.79±9.84	82.13±11.01	-1.152	0.255
体质量指数($\bar{x}\pm s$,kg/m ²)	24.67±3.23	25.82±3.93	-1.157	0.253
糖化血红蛋白($\bar{x}\pm s$,%)	9.51±2.65	9.57±2.66	-0.069	0.945
估算肾小球滤过率($\bar{x}\pm s$,mL/(min·1.73m ²)]	111.46±28.99	48.93±33.38	7.225	<0.001
尿微量白蛋白/尿肌酐($\bar{x}\pm s$,mg/g)	9.58±7.97	86.47±75.97	-4.832	<0.001
总胆固醇($\bar{x}\pm s$,mmol/L)	4.20±1.38	4.59±1.49	-0.956	0.344
甘油三酯($\bar{x}\pm s$,mmol/L)	1.95±1.70	2.47±1.33	-1.189	0.240
高密度脂蛋白-胆固醇($\bar{x}\pm s$,mmol/L)	1.07±0.31	1.09±0.48	-0.203	0.840
低密度脂蛋白-胆固醇[$M(P_{25},P_{75}),mmol/L$]	2.69(2.06,3.68)	2.71(2.36,4.56)	-0.843	0.399

表 4 各组 OCTA 指标的差异性分析

指标	DKD 组	非 DKD 组	健康组	F	P	$\bar{x}\pm s$
浅层毛细血管丛血流密度(%)						
中心凹	15.21±5.88	18.45±7.12	19.27±7.90	2.133	0.126	
旁中心凹	49.32±6.60 ^a	49.47±6.66 ^a	54.47±2.50	5.521	0.006	
中心凹周围	48.59±5.18 ^a	49.26±4.68 ^a	52.57±2.19	5.142	0.008	
深层毛细血管丛血流密度(%)						
中心凹	29.13±7.76 ^{a,c}	34.76±8.46	34.76±8.73	3.582	0.033	
旁中心凹	51.87±4.89 ^{a,c}	55.92±3.53	57.26±4.18	10.045	<0.001	
中心凹周围	49.17±6.67 ^a	52.53±5.92	55.42±6.10	5.440	0.006	
FAZ 周围 300μm 区域中心凹血管密度(%)	49.55±11.06 ^a	51.20±5.14 ^a	57.14±3.49	6.391	0.003	
视盘旁血流密度(%)	49.59±5.81 ^{a,c}	52.31±2.64	52.45±3.45	3.475	0.037	
视网膜神经纤维层厚度(μm)	116.22±30.66	115.39±12.14	118.85±10.32	0.185	0.831	
视网膜厚度(μm)						
中心凹	248.13±27.71	248.41±24.34	245.25±21.96	0.109	0.897	
旁中心凹	326.30±23.76	318.55±14.83	320.05±9.23	1.409	0.251	
中心凹周围	291.35±26.15	283.76±15.06	279.90±8.84	2.248	0.113	
FAZ						
面积(mm ²)	0.37±0.11 ^a	0.34±0.12	0.29±0.09	3.667	0.031	
周长(mm)	2.29±0.56	2.22±0.37	2.10±0.34	1.274	0.286	
神经节细胞复合体厚度(μm)	106.24±10.59 ^{a,c}	98.94±7.73	98.46±4.33	7.578	0.001	

注:^a $P<0.017$ vs 健康组;^c $P<0.017$ vs 非 DKD 组。

FAZ 周围 300μm 区域中心凹血管密度在健康组、非 DKD 组、DKD 组均呈逐渐减小趋势($P<0.05$)。FAZ 面积和神经节细胞复合体厚度在健康组、非 DKD 组、DKD 组均呈逐渐增大趋势($P<0.05$)。三组 FAZ 周长、视网膜厚度、视网膜神经纤维层厚度差异均无统计学意义($P>0.05$)，见表 4，图 2。

2.3 DKD 组中 DR、OCTA 指标与 DKD 分期的相关性

DKD 患者共 23 例 23 眼，包括 1 期 6 眼(26%)、2 期 1 眼(4%)、3 期 8 眼(35%)、4 期 5 眼(22%)、5 期 3 眼(13%)。不同分期 DKD 患者的 DR 分期见表 5。

Spearman 相关性分析显示：DR 分期与 DKD 分期呈正

相关($r_s=0.468, P<0.05$)；旁中心凹 SCP-VD、旁中心凹 DCP-VD、中心凹周围 DCP-VD 与 DKD 分期呈负相关($r_s=-0.535, P=0.009$ ； $r_s=-0.712, P<0.001$ ； $r_s=-0.641, P=0.001$)，其余指标与 DKD 分期均无相关性($P>0.05$)，见表 6。

3 讨论

DKD 起病隐匿，早期症状不易察觉。为了追踪 DKD 的发展过程，肾内科医生通常需要肾活检，但其有创，不适合用于筛查和随访。考虑到肾脏和视网膜具有相似的解剖和发育以及生理和病理途径，使视网膜成为探索微血管疾病的独特和可接近的“窗口”。

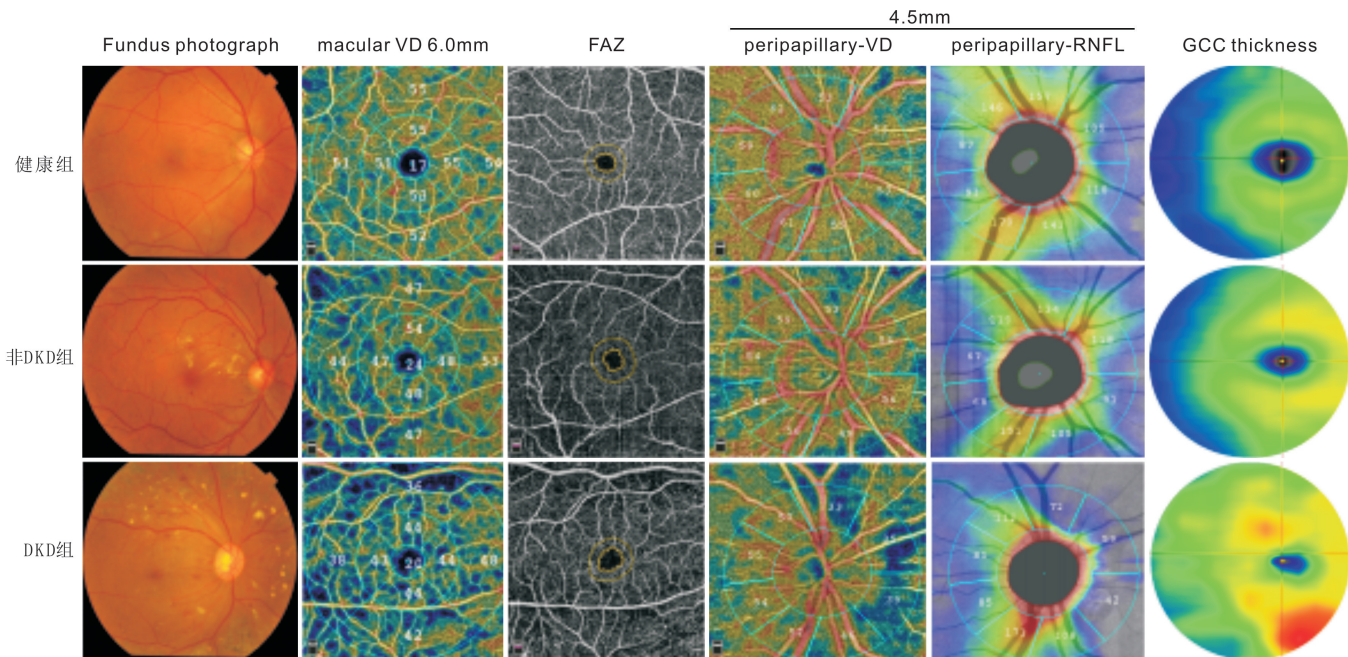


图2 健康组、非DKD组、DKD组的眼底彩照及OCTA特征差异。

表5 不同分期DKD患者的DR分期情况

DKD分期	眼数	NDR	NPDR			PDR
			轻度	中度	重度	
1期	6	4	0	1	1	0
2期	1	0	0	0	1	0
3期	8	4	0	2	1	1
4期	5	2	0	1	0	2
5期	3	0	0	0	0	3

表6 DR分期、OCTA指标与DKD分期的相关性分析

指标	DKD分期	
	r_s	P
DR分期	0.468	0.024
浅层毛细血管丛血流密度(%)		
中心凹	0.233	0.285
旁中心凹	-0.535	0.009
中心凹周围	-0.326	0.130
深层毛细血管丛血流密度(%)		
中心凹	-0.206	0.345
旁中心凹	-0.712	<0.001
中心凹周围	-0.641	0.001
FAZ周围300 μ m区域中心凹血管密度(%)	-0.238	0.273
视盘旁血流密度(%)	-0.264	0.223
视网膜神经纤维层厚度(μ m)	-0.061	0.781
视网膜厚度(μ m)		
中心凹	0.173	0.430
旁中心凹	-0.082	0.711
中心凹周围	0.158	0.472
FAZ		
面积(mm^2)	0.073	0.741
周长(mm)	0.053	0.811
神经节细胞复合体厚度(μ m)	0.297	0.246

OCTA,一个新型视网膜微血管定量评估工具,是在OCT的基础上发展而来的一种革命性的眼底成像技术,通过对视网膜同一部位进行连续的B扫描,检测血管中移动的血细胞,并将其与静态组织区分,从而获得特定扫描部位的视网膜血流循环图像^[4]。与传统的眼底荧光血管造影相比,OCTA的优点在于:无创、重复性强、高分辨率、三维成像、所需时间短(最长扫描时间仅需2~3min)、分层成像、能够定量病灶形态及面积、无造影剂过敏风险等。虽然它还不能完全取代荧光血管造影,但技术的进步已经开始解决早期的局限性,如开发新的算法消除伪影、成像扫描范围更大等。OCTA能够观察不同区域、层次的视网膜及脉络膜微循环及结构改变,现已被广泛应用于视网膜血管性疾病、脉络膜新生血管、神经眼科、炎症性疾病以及其他全身性疾病的研究中。

本研究是国内率先使用OCTA对DKD患者黄斑区和视盘区进行定量分析的一项研究。我们的主要结果概括如下:(1)与非DKD组相比,DKD组患者具有更高的收缩压、较低的估算肾小球滤过率、更高的尿微量白蛋白/尿肌酐;(2)旁中心凹、中心凹周围(SCP-VD、DCP-VD)、视盘旁血流密度、FAZ周围300 μ m区域中心凹血管密度在健康组、非DKD组、DKD组均呈逐渐减小趋势,而中心凹DCP-VD仅表现为DKD组的下降,中心凹SCP-VD在三组之间差异并无统计学意义;(3)FAZ面积和GCC厚度在健康组、非DKD组、DKD组之间均呈逐渐增大趋势;(4)DR分期与DKD分期呈正相关,而旁中心凹SCP-VD、旁中心凹DCP-VD、中心凹周围DCP-VD与DKD分期呈负相关。这一发现证实了眼部微循环与肾功能障碍之间的密切联系,支持了OCTA检测DKD引起的早期微血管改变的潜力。

血流密度在DR的作用已被广泛讨论,但对DKD患者的相关研究甚少。Cankurtaran等^[5]研究结果显示,视网膜血管密度在健康对照组、正常白蛋白尿组和微量白蛋白

尿组三组逐渐降低。最近一项关于 DKD 黄斑区血流密度的变化分析显示,浅毛细血管丛、深毛细血管丛、脉络膜毛细血管丛的黄斑区血流密度在对照组、非 DKD 组和 DKD 组呈逐渐减少趋势^[6]。而我们的研究结果进一步显示:在 SCP 中,除了中心凹部位,旁中心凹、中心凹周围的血流密度在健康组、非 DKD 组、DKD 组均呈逐渐减小,而在 DCP 中,旁中心凹、中心凹周围的血流密度在健康组、非 DKD 组、DKD 组均呈逐渐减小,而中心凹 DCP-VD 仅表现为 DKD 组的下降。提示黄斑区视网膜微循环损害最先开始于 DCP 外层,而 SCP-VD 的中心凹部位不受累或最后受累,即可能存在由外向内、由深及浅的趋势。之前关于 DR 的多项研究也提出了“深层优势”的假说^[7-10]。此外,Alam 等^[11]发现黄斑区颞侧最容易受到糖尿病影响,即黄斑区颞侧是一个敏感部位。推测可能是由于颞侧黄斑血管更靠近终末血管,这种解剖结构可能会增加该部位血管损伤的易感性。因此,我们假设 DKD 的进展在不同的易感区域中对 SCP 和 DCP 有不同的影响。在未来的研究中,我们将进一步对 DKD 患者颞侧、鼻侧、上方、下方进行亚组分析,以期通过长期随访来研究 DKD 疾病的进展特点。

众所周知,糖尿病是神经血管性疾病,即微血管病变与神经元损伤共存。RNFL 和/或 GCC 的变薄被认为是神经退行性变。视网膜神经节细胞 (retinal ganglion cell, RGC) 由神经节细胞体及其树突、轴突组成,树突与双极细胞的轴突构成了 IPL,轴突构成了 RNFL, RNFL 从周边视网膜向视乳头集中构成视神经。GCC 由 RNFL、RGC 和 IPL 这三层结构构成, GCC 的厚度能够反映视网膜神经节细胞受损情况。黄斑区涉及的血管及结构异常已被广泛研究,但只有少数学者使用 OCTA 来研究糖尿病患者视盘的结构和微循环改变^[12]。在与原发性开角型青光眼^[13]、高血压性视网膜病^[14]和临床前或早期 DR^[15-16]相关的研究中,已报告了视盘旁血流密度, RNFL 厚度和 GCC 厚度显著降低。而我们的研究与之不完全一致,即 DKD 组患者的视盘旁血流密度减少,而 GCC 厚度却逐渐增大,且 RNFL 差异无统计学意义。我们考虑可能是由于黄斑水肿或视网膜出血导致 GCC 厚度测量值增大。至于视盘旁血流密度的降低是否是神经节细胞复合体厚度变薄和代谢需求减少的结果尚不清楚。Kim 等^[15]认为 2 型糖尿病患者微血管变化与黄斑区神经节细胞内丛状层厚度 (mGCIPL) 变薄有关。Vujosevic 等^[17]认为糖尿病患者视盘周围放射状毛细血管丛 (peripapillary radial capillary plexus, RPCP) 血管形态和血流密度的异常改变与 RNFL 变薄有关。而 Cao 等^[18]认为视盘的微血管改变可能早于乳头周围 RNFL 缺损。目前视盘微循环与结构改变的关系仍存在争议,需要进一步随访深入研究。此外,还需要更多的研究来检验使用不同 OCTA 设备测量 GCC 和 RNFL 的一致性,以及我们需要认识到视网膜出血或水肿可能导致 OCTA 扫描分割和分析错误。

FAZ 是位于黄斑中心的一个生理性无毛细血管区,是黄斑缺血的敏感指标。OCTA 不受造影剂渗漏的影响,可通过血管形态和血流改变能更清晰显示无血管区边界。FAZ 的改变主要是由于毛细血管脱落以及黄斑血管重塑,

这导致了血管密度和灌注指数的降低。FD 可以作为 FAZ 周围 300 μm 区域中心凹血管缺失的良好指标。本研究结果显示:DKD 患者的 FAZ 面积增大、FD300 减小。这意味着 DKD 患者存在黄斑缺血 (DMI)。一些研究已经证明与正常对照组相比,糖尿病患者出现临床 DR 之前就已经存在 FAZ 面积的扩大^[19-20]。而 Lee 等^[21]的研究却未显示 FAZ 面积扩大。这种现象可能是由于 FAZ 的个体差异性。尽管如此,仍有研究证明 3mm \times 3mm 和 6mm \times 6mm 两种扫描尺寸在 FAZ 面积和周长的测量上没有差异,可以推断 FAZ 面积和周长的测量在不同扫描尺寸和人群中是一个高度可重复和可靠的标准^[22]。因此 FAZ 区域的定量评估可作为黄斑缺血的潜在生物标记物,对视觉预后具有重要价值。

DKD 和 DR 是糖尿病最常见的两种微血管并发症,两者的关系一直是目前研究的热点,多项研究表明两者之间存在相关性。本研究结果显示 DR 分期与 DKD 分期呈正相关,即随着 DKD 损害程度的加重,DR 也逐渐加重。这可能归因于:(1)肾脏与眼底在起源、发育和结构方面非常相似,二者均存在大量毛细血管网,毛细血管基底膜增厚是 DKD 与 DR 共同的早期病理特点,并且肾小球滤过屏障和血-视网膜屏障也有相似的通路^[23]。(2)两者之间存在共同的发病机制:糖基化终末产物的堆积、多元醇通路活化、氧化应激、蛋白激酶 C、血流动力学改变、生长因子、炎症介质、补体激活途径等^[24]。(3)遗传因素、血流动力学改变、脂代谢紊乱等的共同影响^[25]。近年来越来越多的学者认为 DR 在 DKD 中的临床辅助诊断中具有重要价值。在本研究中,我们进一步发现了与 DKD 严重程度相关的敏感参数,包括旁中心凹 DCP-VD ($r_s = -0.712, P < 0.001$)、中心凹周围 DCP-VD ($r_s = -0.641, P = 0.001$)、旁中心凹 SCP-VD ($r_s = -0.535, P = 0.009$)。这提示我们视网膜毛细血管密度或许可作为监测 DKD 严重程度的一个无创指标,其中旁中心凹 DCP-VD 是最敏感、相关性最强的指标^[26]。

总之,本研究表明黄斑区和视盘周围 VD 降低、FAZ 面积增大、GCC 增厚可间接反映评估糖尿病引起的肾脏微循环损害。OCTA 为糖尿病患者全身微血管病变的评估提供了一种独特的、非侵入性的方法。本研究的局限性在于:(1)样本量不足;(2)该研究属于横断面研究,未能反映因果关系;(3)未对糖尿病分型进行亚组分析。在未来的研究中,我们将进一步采用大样本、前瞻性随访研究来证实眼部微循环与肾功能障碍之间的密切联系。作为眼科医师,我们建议将 OCTA 纳入糖尿病患者随访管理,结合估算肾小球滤过率、原微量白蛋白/尿肌酐等临床指标建立完善的 DKD 预测模型,及时发现和治疗 DKD,减少终末期肾病的发生率及死亡率。

参考文献

- 1 杨文英. 中国糖尿病的流行特点及变化趋势. 中国科学: 生命科学 2018;48(8):812-819
- 2 童国玉, 朱大龙. 糖尿病肾病国内外临床指南和专家共识解读. 中国实用内科杂志 2017;37(3):211-216
- 3 田冬琴, 刘开翔, 占志朋, 等. 糖尿病肾病规范化诊断研究进展. 中华肾病研究电子杂志 2019;8(3):132-137
- 4 Spaide RF, Fujimoto JG, Waheed NK, et al. Optical coherence

tomography angiography. *Prog Retin Eye Res* 2018;64:1-55

5 Cankurtaran V, Inanc M, Tekin K, *et al.* Retinal microcirculation in predicting diabetic nephropathy in type 2 diabetic patients without retinopathy. *Ophthalmologica* 2020;243(4):271-279

6 李晓凤, 金梅, 陆康成. 糖尿病肾脏疾病患者黄斑区血流密度的变化分析. *国际医药卫生导报* 2019;25(14):2312-2315

7 Karst SG, Heisler M, Lo J, *et al.* Evaluating signs of microangiopathy secondary to diabetes in different areas of the *Retina* with swept source OCTA. *Invest Ophthalmol Vis Sci* 2020;61(5):8

8 Um T, Seo EJ, Kim YJ, *et al.* Optical coherence tomography angiography findings of type 1 diabetic patients with diabetic retinopathy, in comparison with type 2 patients. *Graefes Arch Clin Exp Ophthalmol* 2020;258(2):281-288

9 Li L, Almansoob S, Zhang P, *et al.* Quantitative analysis of retinal and choroid capillary ischaemia using optical coherence tomography angiography in type 2 diabetes. *Acta Ophthalmol* 2019;97(3):240-246

10 Nestrata-Ortiz M, Fichna P, Stankiewicz W, *et al.* Enlargement of the foveal avascular zone detected by optical coherence tomography angiography in diabetic children without diabetic retinopathy. *Graefes Arch Clin Exp Ophthalmol* 2019;257(4):689-697

11 Alam M, Zhang Y, Lim JI, *et al.* Quantitative optical coherence tomography angiography features for objective classification and staging of diabetic retinopathy. *Retina* 2020;40(2):322-332

12 Kim K, Kim ES, Kim DG, *et al.* Progressive retinal neurodegeneration and microvascular change in diabetic retinopathy: longitudinal study using OCT angiography. *Acta Diabetol* 2019;56(12):1275-1282

13 Alnawaiseh M, Lahme L, Müller V, *et al.* Correlation of flow density, as measured using optical coherence tomography angiography, with structural and functional parameters in glaucoma patients. *Graefes Arch Clin Exp Ophthalmol* 2018;256(3):589-597

14 Lim HB, Lee MW, Park JH, *et al.* Changes in ganglion cell-inner plexiform layer thickness and retinal microvasculature in hypertension: an optical coherence tomography angiography study. *Am J Ophthalmol* 2019;199:167-176

15 Kim K, Kim ES, Yu SY. Optical coherence tomography angiography analysis of foveal microvascular changes and inner retinal layer thinning

in patients with diabetes. *Br J Ophthalmol* 2018;102(9):1226-1231

16 Vujosevic S, Muraca A, Alkabes M, *et al.* Early microvascular and neural changes in patients with type 1 and type 2 diabetes mellitus without clinical signs of diabetic retinopathy. *Retina* 2019;39(3):435-445

17 Vujosevic S, Muraca A, Gatti V, *et al.* Peripapillary microvascular and neural changes in diabetes mellitus: an OCT-angiography study. *Invest Ophthalmol Vis Sci* 2018;59(12):5074-5081

18 Cao D, Yang D, Yu H, *et al.* Optic nerve head perfusion changes preceding peripapillary retinal nerve fibre layer thinning in preclinical diabetic retinopathy. *Clin Exp Ophthalmol* 2019;47(2):219-225

19 Dimitrova G, Chihara E, Takahashi H, *et al.* Quantitative retinal optical coherence tomography angiography in patients with diabetes without diabetic retinopathy. *Invest Ophthalmol Vis Sci* 2017;58(1):190-196

20 Goudot MM, Sikorav A, Semoun O, *et al.* Parafoveal OCT angiography features in diabetic patients without clinical diabetic retinopathy: a qualitative and quantitative analysis. *J Ophthalmol* 2017;2017:8676091

21 Lee H, Lee M, Chung H, *et al.* Quantification of retinal vessel tortuosity in diabetic retinopathy using optical coherence tomography angiography. *Retina* 2018;38(5):976-985

22 Ratra D, Dalan D, Nandini P, *et al.* Interchangeability of retinal perfusion indices in different-sized angiocubes: an optical coherence tomography angiography study in diabetic retinopathy. *Indian J Ophthalmol* 2020;68(3):484

23 Wong CW, Wong TY, Cheng CY, *et al.* Kidney and eye diseases: common risk factors, etiological mechanisms, and pathways. *Kidney Int* 2014;85(6):1290-1302

24 成海梅, 张利, 陈香美. 糖尿病肾病与DR的相关性研究进展. *中华肾病研究电子杂志* 2019;8(2):85-90

25 Song KH, Jeong JS, Kim MK, *et al.* Discordance in risk factors for the progression of diabetic retinopathy and diabetic nephropathy in patients with type 2 diabetes mellitus. *J Diabetes Invest* 2019;10(3):745-752

26 李小豪. OCTA检测糖尿病肾病黄斑区、视盘周围的微血管和结构改变. *山西医科大学* 2021