

视网膜分支动脉阻塞视力预后相关因素分析

张继祥, 温良, 于珍, 王禹

作者单位: (113006) 中国辽宁省抚顺市眼病医院眼底病科
作者简介: 张继祥, 毕业于大连医科大学, 本科, 主治医师。
通讯作者: 王禹, 毕业于中国医科大学, 硕士, 主任医师, 业务院长, 研究方向: 眼底病。 fswangyu71@163.com
收稿日期: 2018-05-23 修回日期: 2018-09-29

Analysis of visual prognosis and correlative factors in branch retinal artery occlusion

Ji-Xiang Zhang, Liang Wen, Zhen Yu, Yu Wang

Department of Fundus Disease, Fushun Ophthalmology Hospital, Fushun 113006, Liaoning Province, China

Correspondence to: Yu Wang. Department of Fundus Disease, Fushun Ophthalmology Hospital, Fushun 113006, Liaoning Province, China. fswangyu71@163.com

Received: 2018-05-23 Accepted: 2018-09-29

Abstract

• **AIM:** Analysis of visual prognosis and correlative factors in patients with branch retinal artery occlusion (BRAO).

• **METHODS:** Retrospective medical record review of 68 eyes of 68 patients with BRAO seen at Fushun Ophthalmology Hospital from June 2015 and June 2017. Demographic and clinical characteristics were recorded, including gender, age, race, eye involved, and best-corrected visual acuity (BCVA), spectral domain optical coherence tomography (SD-OCT) and optical coherence tomography angiography (OCTA, OptoVue). The OCTA retinal blood flow imaging scan mode was performed, the scanning region in the macular area were 3mm×3mm. the patients were followed up for 6mo.

• **RESULTS:** On presentation, 69% of eyes with BRAO had BCVA of 0.5 or better, 24% of moderate visual impairment (0.1 - 0.4) and 7% of severe visual impairment (<0.1). At the 6-month visit, the percentage of eyes with slight, moderate and severe visual impairment was 75%, 19% and 6% respectively. The presenting BCVA ($r=0.776, P<0.001$), the integrity of superficial foveal capillary arcade ($r=-0.003, P<0.001$), the integrity of deep foveal capillary arcade ($r=-0.003, P<0.001$), the density of superficial retinal capillary plexuses ($r=-0.034, P=0.029$) and the density of deep retinal capillary plexuses ($r=-0.014, P=0.012$) were found to be statistically significant with regard to visual outcome. Male, age, duration of symptoms, macular retinal thickness, area of macular involvement (superior or inferior) and presence or absence of emboli were not found to be statistically significant with regard to follow-up BCVA ($r=0.273, 0.01, 0, 0.082, 0.41, 0.109, \text{all } P>0.05$).

• **CONCLUSION:** The integrity of foveal capillary arcade, the density of retinal capillary plexuses and the presenting BCVA are dosely associated with visual outcome of patients with branch retinal artery occlusion.

• **KEYWORDS:** branch retinal artery occlusion; optical coherence tomography angiography; visual outcome

Citation: Zhang JX, Wen L, Yu Z, *et al.* Analysis of visual prognosis and correlative factors in branch retinal artery occlusion. *Guoji Yanke Zazhi(Int Eye Sci)* 2018;18(11):2088-2091

摘要

目的: 研究视网膜分支动脉阻塞(branch retinal artery occlusion, BRAO)患眼视力预后的相关因素分析。

方法: 选取2015-06/2017-06来我院就诊并诊断为视网膜分支动脉阻塞的患者68例。收集患者的年龄、性别、发病时间等基本信息及初诊时最佳矫正视力、眼底彩色照相、频域OCT及OCTA等眼科检查结果。OCTA检查采用RTVue XRAVANTI仪进行。选择视网膜血流成像扫描模式,扫描区域分别为黄斑区3mm×3mm。随访时间为6mo,随访时检查最佳矫正视力。

结果: 患者就诊时基线视力:轻度视力损害(≥ 0.5)为69%,中度视力损害(0.1~0.4)为24%,重度视力损害(< 0.1)为7%;随访预后视力的轻、中、重度损害分别为75%、19%、6%。影响预后视力的相关因素分析:就诊时基线视力($r=0.776, P<0.001$)、浅层视网膜毛细血管黄斑区拱环存留度($r=-0.003, P<0.001$)、深层视网膜毛细血管黄斑区拱环存留度($r=-0.003, P<0.001$)、黄斑区浅层毛细血管密度($r=-0.034, P=0.029$)及黄斑区深层毛细血管密度($r=-0.014, P=0.012$)与预后视力密切相关。性别、年龄、就诊时间、黄斑中心凹厚度、视网膜动脉受阻位置(颞上或颞下)以及是否发现明确视网膜血管动脉栓子与预后视力无相关性($r=-0.273, 0.01, 0, 0.82, 0.41, 0.109, \text{均 } P>0.05$)。

结论: BRAO患眼黄斑拱环存留度、黄斑区毛细血管密度和发病早期视力与预后视力密切相关。

关键词: 视网膜分支动脉阻塞;光相断层扫描血管成像;视力预后

DOI:10.3980/j.issn.1672-5123.2018.11.35

引用: 张继祥,温良,于珍,等. 视网膜分支动脉阻塞视力预后相关因素分析. 国际眼科杂志 2018;18(11):2088-2091

0 引言

视网膜分支动脉阻塞(branch retinal artery occlusion, BRAO)发生于视网膜的动脉分支,与视网膜中央动脉相比,虽病变范围相对较小,但当病变累及黄斑部,同样对视功能造成严重损害。BRAO中90%以上为视网膜的颞侧

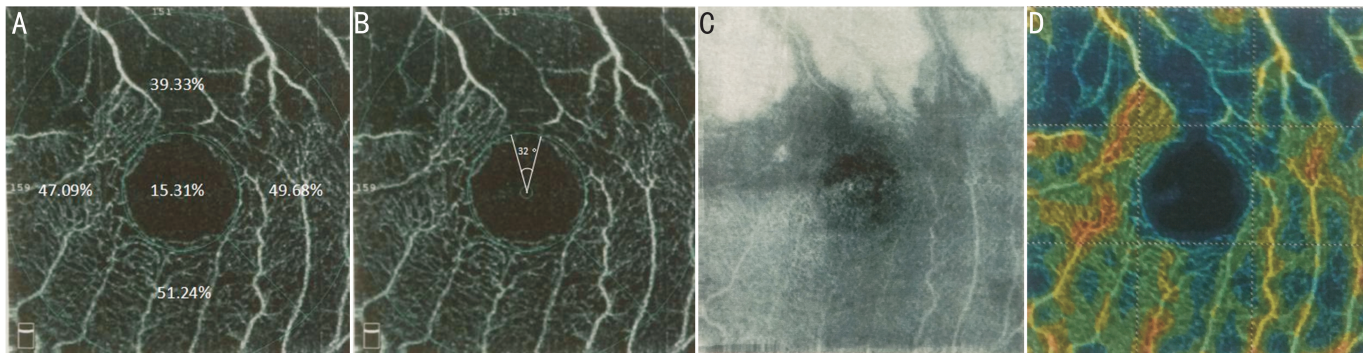


图1 OCTA浅层视网膜模式黄斑区3mm×3mm图(深层同) A:仪器自带软件自动识别测量黄斑区中心及上方、下方、鼻侧及颞侧视网膜毛细血管密度;B:应用Image J软件测量黄斑拱环存留度,图中黄斑拱环缺损度为32°,黄斑拱环存留度(360°-32°=328°);C:En Face图像显示黄斑上方视网膜水肿;D:彩色密度图显示黄斑上方视网膜毛细血管缺损区。

分支动脉阻塞,从解剖学因素分析,颞侧分支动脉分别发出黄斑上下小动脉,在黄斑区形成密集的毛细血管网营养视网膜,视网膜颞侧分支动脉受阻后黄斑区毛细血管网受到破坏,患者视力损害应与黄斑拱环完整程度、视网膜毛细血管受损程度相关,但相关研究较少且结果存在争议^[1-2]。光相干断层扫描血管成像(OCT-angiography, OCTA)是近年一项新的无创眼底检查技术,能够清晰显示视网膜浅层、深层毛细血管及脉络膜毛细血管形态,并量化血管密度,尤其在黄斑拱环区微血管结构的显示优于传统眼底荧光造影(fundus fluorescein angiography, FFA)检查,目前在脉络膜新生血管、糖尿病视网膜病变、青光眼等疾病中表现出良好应用价值^[3-5]。本研究应用OCTA检测BRAO患者黄斑区拱环完整程度、视网膜浅层及深层毛细血管密度,并分析其与BRAO患眼视力预后的相关关系,现将结果报道如下。

1 对象和方法

1.1 对象 回顾性研究分析。2015-06/2017-06于抚顺市眼病医院入院诊断为视网膜分支动脉阻塞的患者68例68眼。男41例41眼,女27例27眼。年龄48~76(平均63.4±9.0)岁。发病时间1h~12d,平均3.3±1.1d。视网膜分支动脉阻塞诊断标准参考《眼底病学》第2版:依据患者突然发生无痛性视力下降或视野缺损症状,眼底检查所见受阻视网膜动脉变细、阻塞血管区域视网膜呈象限或扇形灰白色水肿,若影响黄斑区血液循环,亦可出现樱桃红斑。排除标准:(1)合并或曾患有糖尿病性视网膜病变、高血压视网膜病变、高度近视黄斑病变等眼底疾病;(2)既往接受过眼内药物注射或眼科手术;(3)OCTA眼底图像不清,不能判读。本研究经医院伦理委员会审核通过。

1.2 方法 收集患者基本信息(包括年龄、性别、发病时间等),最佳矫正视力(best corrected visual acuity, BCVA)、眼底彩色照相、频域OCT及OCTA检查结果。最佳矫正视力检查采用国际标准视力表进行,统计时换算为最小分辨角对数(LogMAR)视力记录。眼底后极部45°彩色照相(佳能CR-2);OCT检查采用820nm共焦激光光源,轴向扫描频率70kHz(海德堡)。OCTA检查采用RTVue XRAVANTI仪,选择视网膜血流成像扫描模式,以黄斑为中心扫描区域3mm×3mm,每副图像通过水平和垂直2次扫描去除眼球运动伪迹^[6-7]。应用设备自带软件自动识别测量以黄斑区视网膜毛细血管密度:软件将黄斑分为以黄斑中心凹为中心为直径1、3mm的内外2个环,各区域

表1 患者就诊时基线视力与预后视力情况 眼(%)

视力	≥0.5	0.1~0.4	<0.1
基线视力	47(69)	16(24)	5(7)
预后视力	51(75)	13(19)	4(6)

注:视力统计为小数视力。

视网膜毛细血管密度显示见图1A,统计使用黄斑中心凹为中心直径为3mm总密度。黄斑拱环存留度测量应用Image J软件进行,完整程度范围0°~360°(图1)。使用所有检查图像均由同一医师拍摄,测量OCTA黄斑区拱环完整程度、记录视网膜浅层及深层毛细血管密度,由两名医师独立阅片,如两名医师意见不一致时由第3名医师裁定。所有患者均根据病情给予扩张血管、降低眼压、吸氧等治疗。随访时间为6mo。就诊时视力为基线视力(发病早期视力),6mo随访时视力为预后视力。预后视力与基线视力比较,预后视力提高视力表1行及以上为视力提高;预后视力降低视力表1行及更多为视力下降;视力变化为视力表1行以内为预后视力无明显变化。

统计学分析:采用SPSS17.0软件进行统计分析。计量资料描述性分析用 $\bar{x} \pm s$ 表示。对于预后视力的单因素分析中,非正态分布的计量资料的组间比较采用Wilcoxon秩和检验,计数资料的组间比较采用 χ^2 检验或Fisher精确检验。在预后视力的多因素分析中应用逐步线性回归分析,以 $P < 0.05$ 为差异有统计学意义。

2 结果

视网膜分支动脉阻塞68例68眼均发生在颞侧动脉分支,56%(38眼)为颞上分支阻塞,44%(30眼)为颞下分支阻塞。34%(23眼)患者中眼底检查发现明确动脉栓子。患者就诊时基线视力:轻度视力损害(≥ 0.5)为69%,中度视力损害(0.1~0.4)为24%,重度视力损害(< 0.1)为7%;随访预后视力情况分别为75%、19%及6%(表1)。预后视力与基线视力比较:30%患者视力提高,54%未见明显变化,16%视力下降。将患者BCVA小数视力换算成最小分辨角对数(LogMAR)视力:就诊BCVA为0~1.70,平均0.8±0.4;随访6mo预后视力为0~1.40,平均0.50±0.34。

单因素分析所见,预后视力与就诊时视力($r = 0.776$, $P < 0.001$)呈正相关;与浅层视网膜毛细血管血流密度及黄斑拱环存留度($r = -0.034$, $P = 0.029$; $r = -0.003$, $P < 0.001$)、深层视网膜毛细血管血流密度及黄斑拱环存留

表2 BRAO 预后视力相关因素的单因素分析

因素	数值	r	P
性别(男,例)	41	-0.273	0.089
年龄($\bar{x}\pm s$,岁)	63.4±9.0	0.01	0.194
就诊时间($\bar{x}\pm s$,d)	3.3±1.1	0	0.882
就诊时基线视力($\bar{x}\pm s$,LogMAR)	0.8±0.4	0.776	<0.001
视网膜动脉分支受阻部位(颞上分支,眼)	38	0.41	0.09
存在视网膜动脉栓子(是,眼)	23	0.109	0.991
黄斑中心凹厚度($\bar{x}\pm s$, μm)	118.9±5.1	0.82	0.082
浅层视网膜毛细血管网(OCTA, $\bar{x}\pm s$)			
黄斑拱环存留度($^\circ$)	231.7±8.8	-0.003	<0.001
黄斑旁中心血流密度(%)	44.2±5.3	-0.034	0.029
深层视网膜毛细血管网(OCTA, $\bar{x}\pm s$)			
黄斑拱环存留度($^\circ$)	158.3±19.1	-0.003	<0.001
黄斑旁中心血流密度($^\circ$)	48.6±8.3	-0.014	0.012

表3 OCTA 浅层毛细血管测量与预后视力的逐步线性回归分析

因素	回归系数	标准误	t	P
黄斑拱环存留度	-0.001	0.000	-3.288	0.002
黄斑旁毛细血管血流密度	-0.004	0.000	-2.363	0.001

注:视力统计为LogMAR视力。

表4 OCTA 深层毛细血管测量与预后视力的逐步线性回归分析

因素	回归系数	标准误	t	P
黄斑拱环存留度	-0.001	0.000	-3.643	0.012
黄斑旁毛细血管血流密度	-0.002	0.000	-2.701	0.003

注:视力统计为LogMAR视力。

度($r=-0.014, P=0.012; r=-0.003, P<0.001$)呈负相关;性别、年龄、就诊时间、黄斑中心凹厚度、视网膜动脉受阻位置(颞上或颞下)以及是否发现明确视网膜血管动脉栓子与预后视力无相关性($r=-0.273, 0.01, 0, 0.82, 0.41, 0.109$,均 $P>0.05$),见表2。

在多因素分析前,统计得出浅层与深层毛细血管血流情况(黄斑拱环存留度及血流密度)均具有相关性($P<0.001$),并且解剖结构亦有相关性,因此,应用浅层及深层视网膜毛细血管指标分别进行多因素回归分析。结果显示:浅层视网膜毛细血管黄斑区拱环存留度($r=-0.001, P=0.002$)、深层视网膜毛细血管黄斑区拱环存留度($r=-0.001, P=0.012$)、黄斑区旁中心浅层毛细血管密度($r=-0.004, P=0.001$)及黄斑区旁中心深层毛细血管密度($r=-0.002, P=0.003$)与预后视力相关,见表3、4。

3 讨论

本研究68例BRAO患者均为颞侧视网膜动脉分支阻塞,分析原因除视网膜分支动脉大多数发生在颞侧视网膜,本研究患者来源于医院,鼻侧动脉视网膜远离黄斑区,受阻后对中心视力影响不大,患者未有明显症状而未到医

院就诊有关。就诊时间1h~12d,平均为 3.3 ± 1.1 d。Yuzurihara等^[8]研究30例BRAO患者平均就诊时间为1.9d。本研究68例BRAO患者就诊时视力及预后视力大于0.5的比例分别为69%与75%;Sohan、Ros及Hayreh等研究结果分别为75%与90%、74%与94%、81%与89%^[1,9]。本研究就诊及预后视力大于0.5的比例低于上述相关研究。

在BRAO患眼预后视力相关因素单因素分析中,结果显示发病早期视力与预后视力呈正相关,性别、年龄、就诊时间、黄斑中心凹厚度、视网膜动脉受阻位置(颞上或颞下)以及是否发现明确视网膜血管动脉栓子与预后视力不相关,结果同样与既往Sohan、Yuzurihara、Mason等的研究结果一致^[1,8,10]。如在Mason等^[10]的研究中显示:发病时视力较好(>0.5),则预后视力仍能维持0.5或更好;若发病时视力较差(<0.02),随访观察预后未见视力提高。

以上因素为既往研究所纳入的指标,本研究结果与既往研究结果相似。本研究增加了应用OCTA定量测量BRAO患眼黄斑拱环受损程度及黄斑区毛细血管血流密度的指标,分析其与预后视力的相关关系,结果显示黄斑拱环存留度、黄斑旁毛细血管密度与预后视力密切相关,即黄斑拱环存留越大,黄斑旁毛细血管密度越大,预后视力越好。既往OCTA检测视网膜动脉阻塞疾病的研究均为病例报道^[11-13],没有多个病例的定量分析,故无法与本研究结果进行比较。以往关于BRAO患眼视网膜循环情况与视力预后的相关研究应用FFA检查。如Clemett等对发病时视力低于20/60的BRAO患者随访1a发现,FFA显示的黄斑拱环完整的患者中67%视力可恢复至0.5及以上,黄斑拱环受破坏的患者视力未见提高^[14],提示黄斑拱环完整的患者预后视力较好;但Sohan的研究结果为黄斑区缺血与非缺血患者预后视力提高,统计学未见差异^[1]。FFA的相关研究结果目前存在差异。视网膜颞上及颞下分支动脉发出的黄斑上下小动脉进一步形成黄斑区密集的毛细血管网营养视网膜,维持黄斑区视细胞的正常功能,即中心视力。因此黄斑区拱环的存留度和黄斑区血流密度的改变与中心视力在理论上直接关系。本研究应用OCTA的定量测量结果证实了上述理论。FFA只能对黄斑拱环是否完整及黄斑区是否缺血做定性判断,OCTA检测比FFA更具参考性。在视网膜静脉阻塞疾病中,OCTA定量测量结果也显示视网膜毛细血管网的血管密度降低,黄斑中心无血管区面积增大与患者视功能明显相关^[15]。

本研究不足之处,没有OCTA与FFA的对比检查。OCTA成像原理为“静态”显示,其血管显影的明暗与血管中血流的快慢成正比,当血管中血流速度低于正常范围,则成低亮度或不显影^[7]。FFA为视网膜血液循环的动态显影,如果能够与OCTA成像对比分析,有助于发现BRAO视网膜循环更多信息。

综上所述,应用OCTA检测BRAO患眼黄斑拱环存留度及视网膜毛细血管密度,结合发病早期视力可以共同预测预后视力。

参考文献

1 Hayreh SS. Ocular vascular occlusive disorders; natural history of visual outcome. *Prog Retin Eye Res* 2014;41:1-25

- 2 Finkelstein D. Ischemic macular edema. Recognition and favorable natural history in branch vein occlusion. *Arch Ophthalmol* 1992; 110 (10):1427-1434
- 3 Spaide RF, Klancnik JM Jr, Cooney MJ, et al. Retinal vascular layers in macular telangiectasia type 2 imaged by optical coherence tomographic angiography. *JAMA Ophthalmol* 2015; 133(1):66-73
- 4 Jia Y, Wei E, Wang X, et al. Optical coherence tomography angiography of optic disc perfusion in glaucoma. *Ophthalmology* 2014; 121(7):1322-1332
- 5 Ishibazawa A, Nagaoka T, Takahashi A, et al. Optical coherence tomography angiography in diabetic retinopathy; a prospective pilot study. *Am J Ophthalmol* 2015; 160(1):35-44
- 6 中华医学会眼科学分会眼底病学组, 中国医师协会眼科医师分会眼底病专业委员会. 我国眼底相干光层析血管成像的操作和阅片规范(2017年). *中华眼科杂志* 2017; 53(10):729-734
- 7 Jia Y, Bailey ST, Hwang TS, et al. Quantitative optical coherence tomography angiography of vascular abnormalities in the living human eye. *Proc Natl Acad Sci U S A* 2015; 112(18):E2395-2402
- 8 Yuzurihara D, Iijima H. Visual outcome in central retinal and branch retinal artery occlusion. *Jpn J Ophthalmol* 2004; 48:490-492
- 9 Ros MA, Larry ME, Uram M. Branch retinal artery obstruction; a review of 201 eyes. *Ann Ophthalmol* 1989; 21(3):103-107
- 10 Mason JO, Shah AA, Vail RS, et al. Branch retinal artery occlusion; visual prognosis. *Am J Ophthalmol* 2008; 146:455-457
- 11 Baurnal CR. Optical Coherence Tomography Angiography of Retinal Artery Occlusion. *Dev Ophthalmol* 2016; 56:122-131
- 12 Castro - Abeger AH, Carlo TE, Duker JS, et al. Optical Coherence Tomography Angiography Compared to Fluorescein Angiography in Branch Retinal Artery Occlusion. *Ophthalmic Surg Lasers Imaging Retina* 2015; 46(10):1052-1054
- 13 Bonini Filho MA, Adhi M, de Carlo TE, et al. Optical Coherence Tomography Angiography in retinal artery occlusion. *Retina* 2015; 35(11):2339-2346
- 14 Bonnain S, Krivosic V, Cognat E, et al. Visibility of Blood Flow on Optical Coherence Tomography Angiography in a Case of Branch Retinal Artery Occlusion. *J Ophthalmic Vis Res* 2018; 13(1):75-77
- 15 Samara WA, Shahi A, Sridhar J, et al. Quantitative optical coherence tomography angiography features and visual function in eyes with branch retinal vein occlusion. *Am J Ophthalmol* 2016; 166(1):76-83