

微脉冲激光联合抗 VEGF 药物治疗 BRVO 继发的黄斑水肿

陈懿, 陈青山, 罗恒, 曾爱能, 徐曼

基金项目: 深圳市科创委基础研究项目 (No. JCYJ20150402152130699)

作者单位: (518000) 中国广东省深圳市眼科医院 深圳眼科学重点实验室 深圳市眼外伤治疗与干细胞定向分化公共服务平台暨南大学附属深圳眼科医院

作者简介: 陈懿, 男, 主治医师, 研究方向: 眼底病。

通讯作者: 陈青山, 主任医师, 深圳市眼科医院眼底内科首席专家, 研究方向: 眼底病. cqs1967@sina.com

收稿日期: 2017-03-29 修回日期: 2017-05-17

Subthreshold micropulse laser photocoagulation with intravitreal anti-VEGF for macular edema secondary to branch retinal vein occlusion

Yi Chen, Qing-Shan Chen, Heng Luo, Ai-Neng Zeng, Man Xu

Foundation item: Basic Research Project of Shenzhen Science Innovation Committee (No. JCYJ20150402152130699)

Department of Ophthalmology, Shenzhen Eye Hospital; Shenzhen Key Laboratory of Ophthalmology; Ocular Trauma Treatment and Stem Cell Differentiation Public Service Platform of Shenzhen; Affiliated Shenzhen Eye Hospital of Jinan University, Shenzhen 518000, Guangdong Province, China

Correspondence to: Qing-Shan Chen. Department of Ophthalmology, Shenzhen Eye Hospital; Shenzhen Key Laboratory of Ophthalmology; Ocular Trauma Treatment and Stem Cell Differentiation Public Service Platform of Shenzhen; Affiliated Shenzhen Eye Hospital of Jinan University, Shenzhen 518000, Guangdong Province, China. cqs1967@sina.com

Received: 2017-03-29 Accepted: 2017-05-17

Abstract

• **AIM:** To investigate the efficacy of subthreshold micropulse 577nm laser photocoagulation with intravitreal anti-vascular endothelial growth factor (anti-VEGF) treatment for macular edema secondary to branch retinal vein occlusion (BRVO).

• **METHODS:** A retrospective case series study was sixteen patients (16 eyes) of macular edema secondary to BRVO whose course was not more than 3mo were examined by fundus fluorescein angiography (FFA) and optical coherence tomography (OCT). Eight eyes were given subthreshold micropulse 577nm laser with anti-VEGF treatment (micropulse laser group). Meantime

another 8 eyes were given conventional grid laser photocoagulation with anti-VEGF treatment (grid laser group). The followed up was 6mo. The best corrected visual acuity (BCVA) and central foveal thickness (CFT) were analyzed.

• **RESULTS:** The baseline BCVA of the micropulse laser group was 0.34 ± 0.18 (LogMAR) and was improved to 0.07 ± 0.01 ($P < 0.01$) at last follow-up while the grid laser group was improved from 0.75 ± 0.52 (LogMAR) to 0.15 ± 0.18 ($P < 0.01$). CFT of the micropulse laser group at baseline was $362.25 \pm 119.33 \mu\text{m}$ and decreased to $232.25 \pm 56.56 \mu\text{m}$ ($P < 0.01$) at the last follow-up while the grid laser group was from $419.75 \pm 96.30 \mu\text{m}$ decreased to $229.25 \pm 43.96 \mu\text{m}$ ($P < 0.01$). For both BCVA and CFT, there were no statistic differences between the two groups ($P > 0.05$).

• **CONCLUSION:** Subthreshold micropulse 577nm laser with anti-VEGF and conventional grid laser photocoagulation with anti-VEGF had equivalent effects on the treatment of macular edema secondary to BRVO.

• **KEYWORDS:** retinal vein occlusion; subthreshold micropulse laser; conventional grid laser photocoagulation; curative effect

Citation: Chen Y, Chen QS, Luo H, *et al.* Subthreshold micropulse laser photocoagulation with intravitreal anti-VEGF for macular edema secondary to branch retinal vein occlusion. *Guoji Yanke Zazhi (Int Eye Sci)* 2017;17(6):1184-1187

摘要

目的: 探讨阈值下微脉冲激光联合玻璃体注射抗血管内皮生长因子 (vascular endothelial growth factor, VEGF) 治疗视网膜分支静脉阻塞 (branch retinal vein occlusion, BRVO) 继发黄斑水肿的疗效。

方法: 回顾性分析经荧光眼底血管造影 (FFA) 和相干光断层扫描 (OCT) 检查确诊为 BRVO 且病史 $< 3\text{mo}$ 的 BRVO 继发黄斑水肿患者 16 例 16 眼, 8 眼予玻璃体腔注射抗 VEGF 药物治疗联合 577nm 阈值下微脉冲激光 (微脉冲组), 8 眼予玻璃体腔注射抗 VEGF 药物治疗联合传统格栅样激光光凝 (格栅光凝组)。观察治疗前及治疗后 6mo 两组患者的最佳矫正视力 (best corrected visual acuity, BCVA) 及黄斑中心凹厚度 (central foveal thickness, CFT)。
结果: 治疗后 6mo 的 BCVA: 微脉冲组由治疗前的 0.34 ± 0.18 提高到 0.07 ± 0.01 , 差异有统计学意义 ($P < 0.01$), 格栅光凝组由治疗前的 0.75 ± 0.52 提高到 0.15 ± 0.18 , 差异

有统计学意义($P<0.01$),两组治疗后比较差异无统计学意义($P>0.05$)。治疗后6mo的CFT:微脉冲组由治疗前的 $362.25\pm 119.33\mu\text{m}$ 降低至 $232.25\pm 56.56\mu\text{m}$,差异有统计学意义($P<0.05$),格栅光凝组由治疗前的 $419.75\pm 96.30\mu\text{m}$ 降低至 $229.25\pm 43.96\mu\text{m}$,差异有统计学意义($P<0.01$),两组治疗后比较差异无统计学意义($P>0.05$)。

结论:治疗CRVO合并黄斑水肿,577nm 阈下微脉冲激光联合玻璃体腔注射抗 VEGF 药物治疗与传统格栅光凝联合玻璃体腔注射抗 VEGF 药物治疗具有同样的良好疗效。

关键词: 视网膜静脉阻塞;微脉冲激光;传统激光;疗效

DOI:10.3980/j.issn.1672-5123.2017.6.48

引用:陈懿,陈青山,罗恒,等. 微脉冲激光联合抗 VEGF 药物治疗 BRVO 继发的黄斑水肿. 国际眼科杂志 2017;17(6): 1184-1187

0 引言

视网膜分支静脉阻塞(branch retinal vein occlusion, BRVO)是常见的视网膜血管性疾病,常因视网膜出血、毛细血管闭塞、新生血管形成、黄斑水肿、玻璃体出血等原因造成视功能的严重损害,在眼底病中其致盲率仅次于糖尿病视网膜病变^[1]。传统激光光凝疗效确切^[2],但可产生激光瘢痕、色素增生、中心旁暗影等损害,治疗有一定的局限性。近年来,阈下微脉冲激光治疗^[3](subthreshold micropulse laser photocoagulation)及玻璃体腔注射抗血管内皮生长因子(vascular endothelial growth factor, VEGF)等药物成为治疗 BRVO 继发黄斑水肿的一种新方法。本研究采用 577nm 阈值下微脉冲激光联合玻璃体注射抗 VEGF 治疗 BRVO 继发黄斑水肿,并与传统格栅激光进行对比,现将结果报告如下。

1 对象和方法

1.1 对象 选取 2015-01/2016-09 在我院眼底内科治疗的 BRVO 合并黄斑水肿的患者 16 例 16 眼,其中男 7 例,女 9 例,年龄 58~78(平均 64.30 ± 10.04)岁。颞上分支静脉阻塞 9 例,颞下分支静脉阻塞 7 例。8 眼予玻璃体腔注射抗 VEGF 药物治疗联合 577nm 阈值下微脉冲激光(微脉冲组),8 眼予玻璃体腔注射抗 VEGF 药物治疗联合传统格栅样激光光凝(格栅光凝组)。所有患者均进行最佳矫正视力(best corrected visual acuity, BCVA)、眼底彩色照相、FFA 和光相干断层扫描(OCT)检查。视力采用国际标准对数视力表检查,并转换为最小分辨角(LogMAR)视力进行分析。FFA 采用海德堡眼底造影系统(HRA2)进行检查,OCT 采用 stratus OCT 3000 或 cirrus HD OCT 进行检查。纳入标准:(1)经眼底检查及 FFA 诊断为 BRVO 者:FFA 图像显示黄斑区荧光素渗漏明显且无黄斑区缺血征象。(2)OCT 显示黄斑水肿且无黄斑区前膜或牵引表现,CFT 超过 $200\mu\text{m}$ 。(3)排除任何内眼手术后患者。(4)排除合并糖尿病性视网膜病变、年龄相关性黄斑病变、视神经疾病及青光眼等影响视力的眼部病变。

1.2 方法 所有患者先行玻璃体注射。在手术室无菌条件下结膜囊表面麻醉后完成,用 30g 注射针头距离角膜缘

3.5~4mm,颞下方睫状体平坦部进针,玻璃体腔注射雷珠单抗(ranibizumab)0.05mL/0.05mg。注药完成后 1wk 待黄斑水肿减轻后,行局部视网膜激光光凝,所用激光机波长为 577nm。两组患者血管弓以外病变区域按常规行传统连续波激光象限性光凝治疗,以防止新生血管生成和玻璃体积血。血管弓范围以内,格栅光凝组按常规行传统连续波激光格栅样光凝;微脉冲组参照文献的方法进行能量测试及设定^[4-6]:首先调整机器设置为微脉冲模式,微脉冲参数为:光斑直径 100~150 μm ,曝光时间 200ms,负载系数 5%。在视盘鼻上象限的正常视网膜上进行阈能量测定,阈能量为刚能隐约看见视网膜变白时的激光能量。然后将激光能量调至阈值能量的 50%。于黄斑中心凹 500 μm 以外进行半环形光凝,向上或下光凝至上或下血管弓,向外侧光凝至黄斑中心凹外约 3 000 μm 处,无水肿区域不作治疗。治疗后随访 3mo,如黄斑中心凹厚度(central foveal thickness, CFT)大于基线值 100 μm ,再重复进行注药及激光治疗,选择参数同前。激光治疗过程完成后随访 6mo,分别行 BCVA、裂隙灯显微镜+前置镜检查眼底、OCT 测量 CFT、FFA 检查,比较治疗前后 BCVA 和 CFT 的变化,以及视网膜激光瘢痕和黄斑区荧光素渗漏情况。

统计学分析:应用 SPSS22.0 软件进行统计学分析。计量资料采用均数 \pm 标准差($\bar{x}\pm s$)表示,两组内术前术后数据比较采用配对样本 *t* 检验,组间数据比较采用独立样本 *t* 检验,以 $P<0.05$ 为差异有统计学意义。

2 结果

两组患者治疗后 6mo 时 BCVA 均较治疗前有所提高,与治疗前相比差异均有统计学意义($P<0.05$)。两组患者治疗后 CFT 较治疗前减低,与治疗前相比差异有统计学意义($P<0.05$)。两组患者术后效果比较,差异无统计学意义($P>0.05$,表 1)。所有患者在随访期间视力稳定或提高,黄斑水肿减轻,眼底荧光血管造影提示血管渗漏好转。微脉冲组所有黄斑区内激光斑在治疗中及治疗后各期随访检查时均不可见,光凝区视网膜色泽与周围视网膜无区别,光凝处未见激光瘢痕形成。复查 OCT 黄斑水肿消退(图 1);复查眼底照相及 FFA 黄斑区视网膜色素上皮(retinal pigment epithelium, RPE)层未见明显脱色素及色素增殖等改变(图 2)。格栅光凝组在治疗中及治疗后各期随访检查时可见激光斑,FFA 复查可见 RPE 不同程度的脱色素和色素增殖改变。随访期间所有患者均未出现严重的全身不良反应,血压、血糖控制良好。

3 讨论

BRVO 是一种常见的视网膜血管疾病,可引起明显的视觉障碍。黄斑水肿是 BRVO 患者常见的并发症,也是患者视力下降的主要原因之一。由于视网膜毛细血管灌注减少,视网膜缺血缺氧,血管内压增加导致血-视网膜屏障功能异常,使液体外渗,造成黄斑水肿。治疗上,普通激光治疗是一种长期有效的方法。Listed^[7]证明格栅样光凝可减少血管渗漏,改善黄斑血液循环,减轻黄斑水肿,对于治疗 BRVO 合并黄斑水肿有显著疗效。普通光凝通过破坏光感受器,封闭或者破坏扩张的毛细血管,减少组织耗氧量,增加内层视网膜供养,从而导致血管收缩,减少血管

表1 两组患者手术前后 BCVA 和 CFT 值比较

组别	BCVA				CFT(μm)			
	术前	术后 6mo	t_1	P_1	术前	术后 6mo	t_2	P_2
微脉冲组	0.34±0.18	0.07±0.01	3.818	0.007	362.25±119.33	232.25±56.56	2.672	0.032
格栅光凝组	0.75±0.52	0.15±0.18	4.641	0.002	419.75±96.30	229.25±43.96	5.748	0.001
t	-	0.116			-	-0.955		
P	-	0.909			-	0.356		

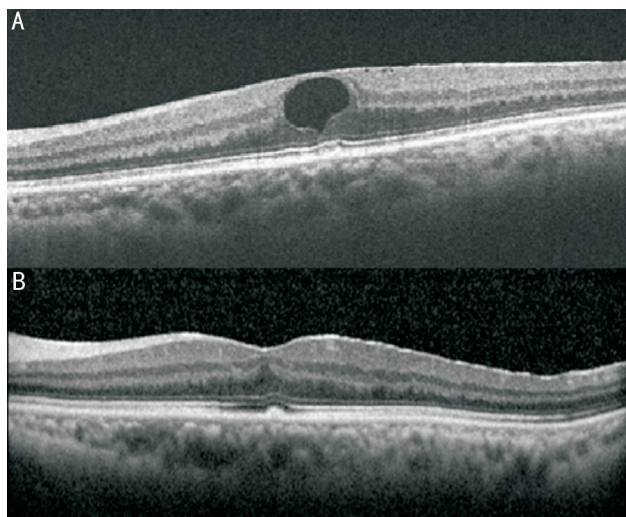


图1 微脉冲组 OCT 图片 A:黄斑囊样水肿;B:黄斑囊样水肿消退。

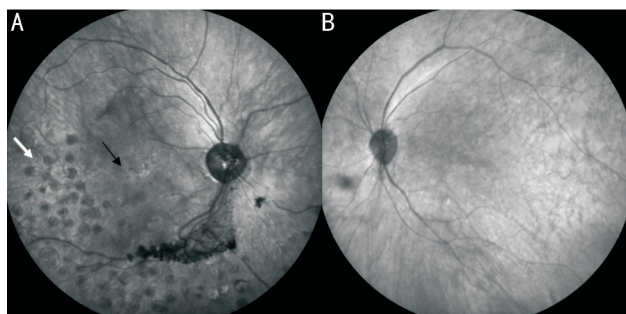


图2 两组患者眼底照相图 A:普通激光治疗后眼底照相,白色箭头示播散样光凝斑,黑色箭头示黄斑区格栅样光凝斑;B:微脉冲激光治疗后眼底红外光照相,无激光斑。

渗漏,减轻黄斑水肿。可见普通激光光凝对光感受器的破坏作用可能会引起视力下降、对比敏感度下降及视野损伤,使其具有一定的局限性^[8]。577nm 阈下微脉冲激光是一种短促高频率的重复脉冲纯黄色激光,被 PRE 细胞吸收后造成不连续的温度升高,对视网膜色素上皮细胞有较高的特异性,光凝造成的色素上皮损伤可导致视网膜毛细血管和静脉内皮增殖,有利于血-视网膜屏障的修复。相比传统的激光组织损伤较为局限,临近组织损伤小,减少对内层视网膜的损害,减少对视野和色觉对比敏感度的损害,视功能保护更好。研究者表明,使用微脉冲激光治疗 RVO 继发黄斑水肿,激光能量局限在 RPE 水平,可以有效减轻黄斑水肿,并且安全、视功能损伤较小^[9]。但无论何种激光治疗,早期视网膜水肿及出血均对激光治疗有所干扰。

近年来研究表明^[10], BRVO 患者黄斑区持续水肿的发生与 VEGF 浓度明显升高有关。亦有大量临床研究表明^[11],抗 VEGF 药物能抑制新生血管的形成,降低血管通透性,因此对 BRVO 患者采用抗 VEGF 治疗,不但可以减轻患者黄斑水肿的程度,促进患者视功能恢复,而且可抑制眼部新生血管的形成,减少并发症。但抗 VEGF 药物因其半衰期较短,需多次重复治疗,显著增加治疗费用,增加眼内感染及脑卒中等风险。而单纯药物注射治疗 BRVO 未达成共识。

Azad 等^[12]通过 6mo 的随访观察发现,每 1mo 1 次、连续 3 次玻璃体腔注射雷珠单抗 (ranibizumab) 0.5mg 联合早期黄斑格栅样激光光凝治疗 BRVO 合并黄斑水肿,较单纯激光光凝治疗能获得更好的视力,更有效地减轻黄斑水肿。郑红梅等^[13]进一步研究指出,联合治疗明显减少眼内注药的次数,降低了多次注药可能的并发症及患者的医疗费用,是一种安全、有效的治疗途径。

本研究中两组患者在治疗后视力改善、黄斑水肿减轻方面与治疗前比较,差异有统计学意义。两组之间术后效果比较差异无统计学意义。结果表明 577nm 阈值下微脉冲激光与传统格栅样光凝在 BRVO 合并黄斑水肿的治疗上有相同的疗效。但 577nm 阈值下微脉冲激光治疗后 6mo 内眼底检查均未见任何激光光凝瘢痕,FFA 显示微脉冲激光部位未见任何 RPE 色素脱失或增殖改变。表明微脉冲激光对 RPE 的损害小,也间接说明其对视网膜感光细胞的损害也更小。传统格栅样光凝治疗部位 FFA 提示不同程度的 RPE 改变(色素脱失和/或色素增殖),也提示了 577nm 微脉冲激光阈值下微脉冲激光不破坏光感受器细胞,相对于普通格栅样光凝是一种安全、有效的治疗途径,对于治疗黄斑中心无血管区边缘的病变更有优势,这与 Inagaki 等^[14]研究结果一致。

本研究样本量小,随访时间较短,两组之间缺乏对比敏感度、自发荧光与眼底无赤光照相以及微视野等精准细致检查的对照,所以 577nm 微脉冲激光阈值下微脉冲激光治疗的长期疗效及并发症仍需要进一步研究观察。

参考文献

- Jaulim A, Ahmed B, Khanam T, et al. Branch retinal vein occlusion: epidemiology, pathogenesis, risk factors, clinical features, diagnosis, and complications. An update of the literature. *Retina* 2013; 33(5): 901-910
- 绳月华,张承芬,陈有信,等. 视网膜分支静脉阻塞激光治疗及随诊观察. *中华眼底病杂志* 2001;17(1):15-16
- Sivaprasad S, Elagouz M, Mchugh D, et al. Micropulsed diode laser therapy: evolution and clinical applications. *Surv Ophthalmol* 2010;55(6):516

- 4 Yadav NK, Jayadev C, Mohan A, *et al.* Subthreshold micropulse yellow laser (577nm) in chronic central serous chorioretinopathy: safety profile and treatment outcome. *Eye* 2015;29(2):258-264
- 5 Kim JY, Park HS, Kim SY. Short-term efficacy of subthreshold micropulse yellow laser (577nm) photocoagulation for chronic central serous chorioretinopathy. *Graefes Arch Clin Exp Ophthalmol* 2015;253(12):2129-2135
- 6 Scholz P, Ersoy L, Boon CJ, *et al.* Subthreshold Micropulse Laser (577nm) Treatment in Chronic Central Serous Chorioretinopathy. *Ophthalmologica* 2015;234(4):189-194
- 7 Listed N. Argon laser photocoagulation for macular edema in branch vein occlusion. The Branch Vein Occlusion Study Group. *Am J Ophthalmol* 1984;98(3):271-282
- 8 Moorman CM, Hamilton AMP. Clinical applications of the micropulse diode laser. *Eye* 1999;13:145-150
- 9 Roider J. Laser Treatment of Retinal Diseases by Subthreshold Laser Effects. *Semin Ophthalmol* 2009;14(1):19-26
- 10 Noma H, Funatsu H, Yamasaki M, *et al.* Pathogenesis of macular edema with branch retinal vein occlusion and intraocular levels of vascular endothelial growth factor and interleukin-6. *Am J Ophthalmol* 2005;140(2):256-261
- 11 Campochiaro PA, Heier JS, Feiner L, *et al.* Ranibizumab for macular edema following branch retinal vein occlusion: six-month primary end point results of a phase III study. *Ophthalmology* 2010;117(6):1102
- 12 Azad R, Vivek K, Sharma Y, *et al.* Ranibizumab as an adjunct to laser for macular edema secondary to branch retinal vein occlusion. *Indian J Ophthalmol* 2012;60(4):263-266
- 13 郑红梅,邢怡桥,陈长征,等. 玻璃体腔注射抗血管内皮生长因子单克隆抗体 ranibizumab 联合格栅样激光光凝治疗视网膜分支静脉阻塞合并黄斑水肿疗效观察. *中华眼底病杂志* 2012;28(5):472-476
- 14 Inagaki K, Ohkoshi K, Ohde S, *et al.* Subthreshold Micropulse Photocoagulation for Persistent Macular Edema Secondary to Branch Retinal Vein Occlusion including Best-Corrected Visual Acuity Greater Than 20/40. *J Ophthalmol* 2014;2014:251257