

良性特发性眼睑痉挛的研究进展

罗丽华¹, 王康¹, 韩燕飞², 刘力苇¹, 李爽¹

作者单位: (100050) 中国北京市, 首都医科大学附属北京友谊医院¹眼科; ²神经内科

作者简介: 罗丽华, 毕业于首都医科大学, 硕士, 主治医师, 研究方向: 眼睑眼眶疾病。

通讯作者: 王康, 毕业于第二军医大学, 博士, 副主任医师, 研究方向: 眼底病、眼睑眼眶疾病. bnbn2000@163.com

收稿日期: 2016-05-20 修回日期: 2016-08-22

Progress of benign essential blepharospasm

Li-Hua Luo¹, Kang Wang¹, Yan-Fei Han², Li-Wei Liu¹, Shuang Li¹

¹Department of Ophthalmology; ²Department of Neurology, Beijing Friendship Hospital, Capital Medical University, Beijing 100050, China

Correspondence to: Kang Wang, Department of Ophthalmology, Beijing Friendship Hospital, Capital Medical University, Beijing 100050, China. bnbn2000@sina.com

Received: 2016-05-20 Accepted: 2016-08-22

Abstract

• Blepharospasm is a focal dystonia of the orbicularis oculi muscles, producing excessive eye closure. The etiology and pathogenesis is still unclear now. It is usually appearing in adult period and predominant in females. The symptoms are typically triggered by stress, fatigue, intense light or individual factors. At advanced stages patients develop functional blindness. At present the main treatments include: botulinum toxin (BTX), surgical procedures, systemic and ocular drugs and traditional Chinese medicine treatment. BTX administration has been an effective treatment. Surgical procedures have good effect but should be limited to the rare patients that do not respond to botulinum toxin treatment. A great variety of drugs have poor results. Chinese medicine has a certain therapeutic effect. Transcranial magnetic stimulation can improve symptoms. The epidemiology, anatomy, physiology, clinical manifestations, differential diagnosis, pathogenesis and treatment system were reviewed in this paper.

• **KEYWORDS:** blepharospasm; pathogenesis; treatment; botulinum toxin; muscle resection; transcranial magnetic stimulation

Citation: Luo LH, Wang K, Han YF, et al. Progress of benign essential blepharospasm. *Guoji Yanke Zazhi (Int Eye Sci)* 2016;16(10):1855-1857

摘要

良性特发性眼睑痉挛是以不自主双眼闭合并睁开费力为特征的局灶性肌张力障碍性疾病。目前病因及发病机制不清,多数成年起病,女性多发。症状通常是由压力、疲劳、强烈的光照或个人因素等引起的。通常病情进展缓慢,晚期患者可出现功能性盲影响生活,目前主要治疗方法包括:肉毒毒素注射、外科手术、系统性和眼部药物以及中医药治疗。肉毒毒素治疗是一种有效的治疗方法,外科手术效果较满意但有一定适应证,适用于对肉毒杆菌毒素治疗无效患者。药物治疗疗效甚微,中医药治疗有一定治疗效果,经颅磁刺激可改善患者症状。本文就该病的流行病学、解剖学、生理学、临床表现、鉴别诊断、发病机制以及治疗等方面进行系统综述。

关键词: 眼睑痉挛; 发病机制; 治疗; 肉毒杆菌毒素; 肌肉切除; 经颅磁刺激

DOI:10.3980/j.issn.1672-5123.2016.10.16

引用: 罗丽华, 王康, 韩燕飞, 等. 良性特发性眼睑痉挛的研究进展. *国际眼科杂志* 2016;16(10):1855-1857

0 引言

眼睑痉挛 (blepharospasm, BSP) 是一种局限性肌张力障碍疾病,其特征为过度的不自主眼轮匝肌收缩所致闭眼^[1],可单独出现或伴随其他症状,如伴口腔颌面部肌肉异常 (Meige 综合征) 或颈部肌肉异常 (布鲁盖尔综合征或口腔下颌肌张力障碍)。其可分为良性特发性眼睑痉挛和继发性眼睑痉挛。1807 年 Wood 和 Talkow 最早在医学文献中描述了眼睑和面部痉挛疾病,1895 年北美医学杂志上首次提出良性特发性眼睑痉挛 (benign essential blepharospasm, BEB) 这一名词。原发性、特发性和自发性眼睑痉挛统称为良性特发性眼睑痉挛^[2]。BEB 常以频繁而不自主瞬目、双眉紧皱、眉下垂、上睑下垂、眼睑皮肤松弛、睑裂横径缩小及双侧眼睑阵挛性或强直性的不随意紧闭为其主要表现,严重的持续性的眼睑痉挛患者可因功能性盲而影响生活的自理能力。继发性眼睑痉挛是眼睑痉挛诊断和治疗的难点。严格来说其不是一种病,是一种病症。如半面肌痉挛 (HFS) 或继发于面神经瘫痪的面神经痉挛, Tourette 综合征还有瘧病以及脑部肿瘤、血管病变引起的眼睑痉挛。BEB 临床最为多见,但易误诊、漏诊而延误治疗时机。因其病因尚不明确,治疗上较为棘手。因此全面深入了解该病对进一步研究其发病和治疗有重要意义。本文重点就 BEB 做一综述。

1 流行病学

BEB 多于成年后起病,以 50~70 岁年龄多发,女性更为多见^[3],男女比例为 1:(2~3)^[4]。近些年来,随着生活节奏加快,社会压力的增加,发病率逐年上升,且年轻患者逐渐增多。BEB 各国报道其发病率略有差异。眼睑痉挛发病率各国报道略有差异:日本为 12/10 万,美国为 17/10 万,英格兰为 30/10 万,欧洲为 36/10 万,意大利南部为 133/10 万^[5]。

但由于大多数流行病学调查都是基于治疗患者进行统计,因此实际患病率在人群中应更高。许多因素可增加 BEB 发病的风险,如肌张力障碍或姿势性震颤家族史、伴意识障碍的颅脑创伤史、眼睑炎症或角膜炎等病史、日晒等^[6],高血压、吸烟、饮咖啡可降低其发病风险^[7]。有研究^[8]表明, BEB 及面肌痉挛患者中伴随焦虑和抑郁的比例较正常人群明显增高。王宏等^[9]研究证明,眼肌及面肌痉挛患者许多伴焦虑和抑郁,其中焦虑非常明显,与痉挛程度相关。故 BEB 应属心身疾病,发病常或多或少与不良心理应激有关。

2 解剖及生理学

面部表情肌由第七对颅神经——面神经的终末分支支配。面神经于腮腺内部分为两个分支,分别支配上中三分之二面部及下三分之一面部及部分颈部(即颞面支和颈面支)。睑板前轮匝肌负责无意识眨眼,眶隔前轮匝肌和眶周轮匝肌负责自主眨眼。正常眨眼时眶周轮匝肌和提上睑肌放松,以使上睑闭合。频繁眨眼是眼睑痉挛的早期表现。眼睑痉挛涉及眼轮匝肌、降眉肌、皱眉肌和额肌,它们受面神经的颞面支支配^[10]。正常的瞬目过程是闭睑肌(环形眼轮匝肌、皱眉肌、降眉肌)和开睑肌(提上睑肌和额肌)协同作用的结果(图1),其符合 Sherrington 法则(每一肌肉的收缩,总是伴有一致的、成一定比例的拮抗肌的松弛)。睑痉挛即为闭睑肌和开睑肌的协同功能失调所致^[11]。控制闭眼的神经传导通路为来自皮肤黏膜感受器的冲动,传至从脑桥一直延伸到颈段的三叉神经感觉核后,再从三叉神经脊束核尾部投射至同侧面神经核;同时从三叉神经感觉主核发出兴奋性冲动投射到双侧面神经核,亦发出抑制性冲动至双侧面神经核,从而引起眼轮匝肌收缩,抑制提上睑肌收缩,此为瞬目反射(BR)通路^[12]。

3 发病机制

BEB 的发病机制不明,目前多认为可能与脑部基底节损害,黑质-纹状体 γ -氨基丁酸能神经元功能低下,胆碱能神经的过度活跃有关,或是与环境因素促发和遗传易感导致的脑皮质抑制性降低有关^[13]。有研究^[14]显示 BEB 的发病与遗传因素有关。虽然 BEB 没有明确的基因改变,但有证据表明 BEB 为低外显率的常染色体显性遗传性肌张力障碍疾病^[15]。有学者发现, DYT1 定位于第9号染色体 9q32~34,编码 ATP 结合扭转蛋白 A (TorsinA),该基因的多态性与眼睑痉挛发病有关^[16]。另有研究显示,眼睑痉挛患者第4号染色体多巴胺 D5 受体 (DRD5) 基因的 2 号等位基因微卫星序列呈过表达, DRD5 基因多态性亦可能与眼睑痉挛的发病有关^[17]。

4 临床表现

BEB 可单眼起病,但多累及双眼。早期表现为眨眼次数增多,双眼睑发沉,眼睛周围紧张,触发因素包括强烈的阳光、污染空气、风噪声、眼睛和头部的运动、压力、电视和阅读^[10]。在精神紧张、情绪不佳时眼睑痉挛加重,在说话、唱歌、嚼口香糖、打哈欠、吹口哨、咀嚼、咳嗽、伸展颈部、按摩眼睑或触摸颌面部某位点时眼睑痉挛症状可缓解。这些特定动作可以缓解痉挛,称为“感觉诡计”(sensory trick)^[18]。极少数病例可自行恢复,但大多数是终生存在,患者的症状可不断加重,痉挛时间逐渐延长,间歇时间逐渐缩短。痉挛可能达到一种程度后,维持不再进展,或在频率和持续时间上逐渐加重,直至患者不能睁眼,造成功能性盲。由于眼轮匝肌长期剧烈的痉挛会导致下列继发性改变:眉下垂、上睑下垂、睑裂横径缩

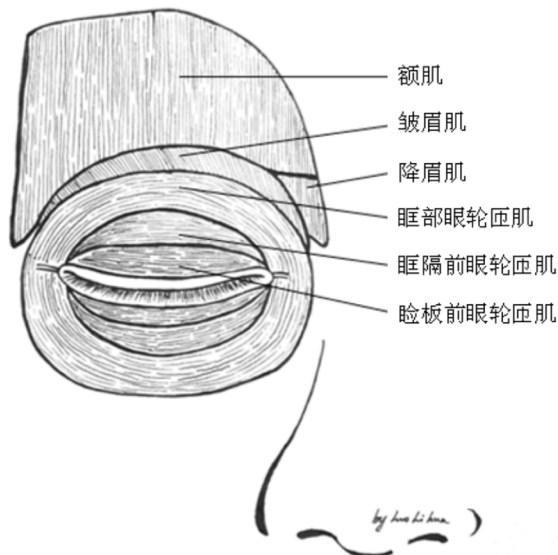


图1 眼周肌肉示意图。

小、眼睑皮肤松弛、内外眦韧带松弛及眼轮匝肌机能亢进导致睑外翻,反复眼睑痉挛的发作可能导致眼睑内翻倒睫等。

Shorr 等^[19]于1985年根据睑痉挛的程度不同分为5级:0级:无痉挛。I级:受外界刺激后,眼睑不自主的瞬目次数明显增多。II级:轻度,眼睑肌肉的轻微颤动,无功能障碍。III级:中度,可见明显的眼睑肌肉的痉挛,伴有轻度的功能障碍。IV级:重度,除明显的眼睑肌肉痉挛外,常伴有严重的功能障碍,影响阅读和工作。

5 鉴别诊断

Meige 综合征是眼部及面部的痉挛,区别仅在于病变的范围不同;眼病性睑痉挛是由于眼部炎症、外伤等病因诱发所致;脑炎后眼睑痉挛是一种非意志性睑痉挛,是锥体外系对闭眼运动施加异常影响的结果;反射性眼睑痉挛主要见于严重偏瘫患者。眼睑痉挛常见于非瘫痪侧,表现为分开眼睑的动作激发眼睑痉挛,分开的力量越大,痉挛越剧烈,是一种原始反射;偏侧面肌痉挛(hemifacial spasm):眼睑痉挛和 Meige 综合征通常影响双侧眼睑及面部。单侧面部肌肉系统的不随意收缩,称偏侧面肌痉挛。

6 治疗方法

BEB 的治疗方法多样,但都存在不足,比较常见的治疗方法包括肉毒素注射、外科手术、药物及中医药治疗及经颅磁刺激等。

6.1 肉毒杆菌毒素治疗 A型肉毒杆菌毒素的作用机制是选择性地作用于外周胆碱能神经末梢,抑制乙酰胆碱(ACh)的释放,引起注射部位肌肉出现一过性麻痹,从而迅速消除或缓解肌肉痉挛^[20]。肉毒杆菌毒素治疗 BEB 的疗效好,有效率一般为75%~100%。注射肉毒杆菌毒素-A后2~7d开始显效,2~3wk时疗效最明显,疗效一般持续3mo。但作用消失后,需重复注射。其是一种暂时性缓解症状的保守治疗,长期使用肉毒毒素制剂可导致治疗抵抗^[4]。

6.2 外科手术治疗 大多数轻度睑痉挛患者通过肉毒杆菌毒素治疗疗效满意,并不需要外科手术治疗。但对一些经过肉毒杆菌毒素治疗后不能得到有效控制进行性加

重的Ⅲ~Ⅳ级患者仍需手术治疗。1970年代,唯一有效的手术方式是面神经切断术^[21]。因为神经的再生,大部分患者手术失败,那些所谓成功的患者,最终都遗留双侧面瘫。硅胶带额肌悬吊术无法解决眼睑痉挛的面部特有表现,且随着硅胶带弹性的减弱效果也减弱。面神经血管隔离术,治疗成功率高,复发率低,但手术要求高、危险大,不易普遍开展。眶周眼肌切除术,手术切除范围包括睑板前,眶隔前,上、下睑的眶部轮匝肌,皱眉肌及降眉间肌。切除所有参与睑痉挛的肌肉组织(仅保留近睑缘2~3mm的睑板前轮匝肌以维持闭睑功能),矫正睑痉挛并同时矫正上睑下垂、眉下垂、睑皮肤松弛、睑裂横径缩短等继发性改变,取得了良好的治疗效果^[22]。

6.3 药物治疗 在口服药物治疗方面既往给予抗精神药物(吩噻嗪、丁酰苯、利血平),情感障碍药物(碳酸锂、四苯喹啶),抗焦虑的药物(眠尔通),兴奋剂(安非他命),镇静剂(苯巴比妥),Parasympathomimetics(卵磷脂、胆碱、毒扁豆碱),Antimuscarinics(酞的颠茄、莨菪碱,儿茶酚胺合成抑制剂),抗组胺药(盐酸苯海拉明),抗惊厥药物(氯硝西泮)等,效果均欠理想^[23]。口服药物治疗受限于他们的副作用,主要产生认知和行为变化,包括严重的嗜睡。

6.4 中医药治疗 中医辨证论治可将眼睑痉挛患者分为以下几种,心脾血虚者可使用补养心脾的归脾汤或口服归脾丸。血虚生风者可使用四物汤加味。阴虚风动者可用三甲复脉汤。风痰阻络者可用半夏白术天麻汤加味。中药取材广泛,价格便宜,易于获得,使用方便,治疗眼睑痉挛有一定疗效,无明显的毒副作用^[24]。此外针灸治疗可以增强疏通局部经气,促进脸部血液循环,加速患部神经肌肉功能的恢复以达治疗目的^[25]。耳穴治疗可刺激穴位抑制眼睑痉挛^[26]。复方樟柳碱颞浅动脉旁皮下注射治疗眼睑痉挛,操作安全简便、可重复、患者痛苦小、费用低廉、无明显毒副作用等特点,有研究表明对于发病时间短,痉挛级别越小,其疗效越好,可作为治疗眼睑痉挛方法之一^[27-29]。

6.5 其他治疗 经颅磁刺激(transcranial magnetic stimulation, TMS)是一种非侵入性的新技术,它只对大脑皮质有作用,而对脑深部组织无影响^[30]。Murase等^[31]报道给皮质区一个持续的低频重复经颅磁刺激可以降低大脑皮质的兴奋性,从而改善患者的症状。Kranz等^[32]报道,经颅磁刺激1h后眼睑痉挛患者症状能立即改善,相关进一步研究尚有待继续开展。

7 小结

良性特发性眼睑痉挛发病机制尚待进一步研究。治疗上,对于轻症患者可采取心理干预、中医药治疗;对于中、重度患者首选肉毒杆菌毒素治疗;对于重症患者尤其是对肉毒杆菌毒素治疗效果不佳者可考虑眶周眼肌切除术等治疗。

参考文献

- Hellman A, Torres-Russotto D. Botulinum toxin in the management of blepharospasm: current evidence and recent developments. *Ther Adv Neurol Disord* 2015;8(2):82-91
- 李会会,罗曙光. 眼睑痉挛的研究进展. *临床神经病学杂志* 2014;27(4):317-319
- Defazio G, Livrea P. Primary blepharospasm: diagnosis and management. *Drugs* 2004;64(3):237-244
- Kennedy C, Jankovic J. Botulinum toxin in the treatment of blepharospasm and hemifacial spasm. *J Neural Transm* 2008;115(4):585-591
- Hallett M. Blepharospasm: recent advances. *Neurology* 2002;59(9):

- 1306-1312
- Molloy A, Williams L, Kimmich O, et al. Sun exposure is an environmental factor for the development of blepharospasm. *J Neurol Neurosurg Psychiatry* 2016;87(4):420-424
- Defazio G, Abbruzzese G, Aniello M, et al. Environmental risk factors and clinical phenotype in familial and sporadic primary blepharospasm. *Neurology* 2011;77(7):631-637
- Hall TA, McGwin G Jr, Searcey K, et al. Health-related quality of life and psychosocial characteristics of patients with benign essential blepharospasm. *Arch Ophthalmol* 2006;124(1):116-119
- 王宏,张惠丽. 睑肌及面肌痉挛病人心理健康状态研究. *中国行为医学科学* 2002;1(2):141-142
- Coscarelli JM. Essential blepharospasm. *Semin Ophthalmol* 2010;25(3):104-108
- 李琳玲,冯敏,孙斌. 眼轮匝肌全切治疗重度眼睑痉挛的疗效. *湖北医药学院学报* 2012;31(3):246-247
- 汪晓楠,万新华. 眼睑痉挛研究及治疗进展. *中国现代神经疾病杂志* 2009;9(3):302-305
- Hallett M, Evinger C, Jankovic J, et al. Update on blepharospasm: report from the BEBRF International Workshop. *Neurology* 2008;71(16):1275-1282
- Ben Simon GJ, McCann JD. Benign essential blepharospasm. *Int Ophthalmol Clin* 2005;45(3):49-75
- Clarimon J, Brancati F, Peckham E, et al. Assessing the role of DRD5 and DYT1 in two different case-control series with primary blepharospasm. *Mov Disord* 2007;22(2):162-166
- Ozelius LJ, Hewett JW, Page CE, et al. The early-onset torsion dystonia gene (DYT1) encode an ATP-binding protein. *Nat Genet* 1997;17(1):40-48
- Misbahuddin A, Placzek MR, Chaudhuri KR, et al. A polymorphism in the dopamine receptor DRD5 is associated with blepharospasm. *Neurology* 2002;58(1):124-126
- 杨英麦,万新华. 肉毒毒素治疗运动障碍性疾病研究进展. *中国现代神经疾病杂志* 2011;11(1):43-48
- Shorr N, Seiff SR, Kopelman J. The use of botulinum toxin in blepharospasm. *Am J Ophthalmol* 1985;99(5):542-546
- 杨晖,丁小虎,赵秀娟,等. A型肉毒杆菌毒素不同注射位点在眼睑痉挛治疗中差异的对比研究. *中国眼耳鼻喉科杂志* 2013;13(4):236-242
- Pariseau B, Worley MW, Anderson RL. Myectomy for blepharospasm. *Curr Opin Ophthalmol* 2013;24(5):488-493
- 李田,华雪萍,杨乾军,等. 眶周全肌切除术治疗特发性眼睑痉挛的有效性和安全性. *中华眼视光学与视觉科学杂志* 2014;16(1):52-54
- 汤玲华,何宇平,应荣斌,等. A型肉毒杆菌毒素治疗局灶性肌张力障碍. *浙江临床医学* 2007;9(9):1194
- 王海茹. 中药治疗眼睑痉挛的效果观察. *求医问药* 2013;11(5):143-144
- 杜海英. 眼轮匝肌排针法治疗特发性眼睑痉挛疗效观察. *上海针灸杂志* 2010;29(9):584-585
- 李闽萍. 王不留行籽压迫耳穴治疗小儿眼睑痉挛的疗效. *实用临床医学* 2013;14(6):78-79
- 张雷,闻华明,赵芳,等. 复方樟柳碱颞浅动脉旁皮下注射联合针灸治疗眼睑痉挛的疗效. *国际眼科杂志* 2013;13(5):1032-1033
- 黄波. 复方樟柳碱注射液治疗眼睑痉挛疗效研究. *中国实用医药* 2015;10(7):179-180
- 刘凤茹,孙洪波. 复方樟柳碱治疗眼睑痉挛的疗效观察. *中国实用医药* 2010;5(36):172-173
- 胡洁,宋为群. 经颅磁刺激应用于运动功能障碍的研究进展. *中国康复医学杂志* 2009;24(6):570-572
- Murase N, Rothwell JC, Kaji R, et al. Subthreshold low frequency repetitive transcranial magnetic stimulation over the premotor cortex modulates writer's cramp. *Brain* 2005;128(1):104-115
- Kranz G, Shamim EA, Lin PT, et al. Transcranial magnetic brain stimulation modulates blepharospasm: a randomized controlled study. *Neurology* 2010;75(16):1465-1471