

单眼远视性弱视儿童黄斑区结构的光学相干扫描分析

孔 乐

作者单位:(215500)中国江苏省常熟市,苏州大学附属常熟医院
江苏省常熟市第一人民医院眼科

作者简介:孔乐,毕业于江苏省南通医学院,学士,主治医师,研
究方向:眼底病、眼表疾病。

通讯作者:孔乐.353222258@qq.com

收稿日期:2016-01-18 修回日期:2016-06-15

Macular structure analysis in children with monocular amblyopia by optical coherence tomography

Le Kong

Department of Ophthalmology, Changshu No. 1 People's Hospital, Changshu Hospital Affiliated to Suzhou University, Changshu 215500, Jiangsu Province, China

Correspondence to: Le Kong. Department of Ophthalmology, Changshu No. 1 People's Hospital, Changshu Hospital Affiliated to Suzhou University, Changshu 215500, Jiangsu Province, China. 353222258@qq.com

Received:2016-01-18 Accepted:2016-06-15

Abstract

• **AIM:** To measure the macular structure of amblyopia eyes and non-amblyopia eyes in children with monocular hyperopic amblyopia and in normal children by optical coherence tomography (OCT).

• **METHODS:** Fifty-six children with monocular hyperopic amblyopia and 75 normal children were selected. The macular retinal thickness and the macular retinal volume were measured by OCT. Data was used for statistical analysis.

• **RESULTS:** The thinnest part of retina was at the center retina, and the thickest part was the inner ring, while the outer ring was thinner than the inner ring in the amblyopia eyes group. Among the four quadrants of the inner ring, the thickest quadrant was the nasal quadrant ($335.58 \pm 17.42 \mu\text{m}$), and the thinner part was superior quadrant ($326.42 \pm 15.36 \mu\text{m}$), the next was the inferior quadrant, the thinnest part was the temporal quadrant. The trend of outer ring was the same as the inner ring. The quadrant differences of non-amblyopia eyes and normal eyes were same with amblyopia eyes. The center 1mm of macula, nasal quadrant and superior quadrant retinal thickness of inner ring were thicker in amblyopia

eyes group than that in non-amblyopia eyes group and normal eyes group ($P < 0.05$). The nasal quadrant and superior quadrant retinal thickness of outer ring were also thicker in amblyopia eyes group than that in non-amblyopia eyes group and normal eyes group, but there was no statistical difference between them ($P > 0.05$). The other quadrant retinal thickness was not different in amblyopia eyes group, non-amblyopia eyes group and normal eyes group ($P > 0.05$). In amblyopia eyes group, non-amblyopia eyes group and normal eyes group, the smallest retinal volume was macular retinal volume, the biggest volume was nasal retinal volume of inner ring, then was superior retinal volume and inferior retinal volume, the smallest was temporal retinal volume. The change of retinal volume in outer ring was same as inner ring. The difference of central 1mm macular retinal volume, nasal quadrant and superior quadrant retinal thickness of inner ring in amblyopia eyes group was statistically significant compared with non-amblyopia eyes group and normal eyes group ($P < 0.05$). The other quadrant retinal volume in mblyopia eyes group, non-amblyopia eyes group and normal eyes group were not statistical different between them ($P > 0.05$).

• **CONCLUSION:** OCT can accurately measure macular retinal structure, the difference of macular retinal structure between amblyopia eyes, non-amblyopia eye and normal eyes may be associated with the peripheral mechanism of amblyopia.

• **KEYWORDS:** hyperopia; amblyopia; optical coherence tomography; macular structure

Citation: Kong L. Macular structure analysis in children with monocular amblyopia by optical coherence tomography. *Guoji Yanke Zazhi (Int Eye Sci)* 2016;16(7):1332-1335

摘要

目的:采用视网膜光学相干断层扫描(optical coherence tomography, OCT)对单眼弱视患儿的弱视眼和非弱视眼以及正常儿童测量黄斑区视网膜结构。

方法:选择单眼远视性弱视儿童56例及正常儿童右眼75例作为研究对象,用OCT检测黄斑区视网膜厚度及视网膜容积,并对结果进行统计学分析。

结果:弱视眼组黄斑中心区视网膜厚度最薄,内环视网膜厚度最厚,而外环视网膜厚度较内环略薄。内环的各个象限中,鼻侧视网膜最厚,为 $335.58 \pm 17.42 \mu\text{m}$;上方较鼻侧略薄,为 $326.42 \pm 15.36 \mu\text{m}$,再次为下方视网膜,颞侧视网

膜最薄。外环各象限视网膜厚度变化与内环一致。非弱视眼组及正常对照眼组视网膜各区域变化与弱视眼组相同。弱视眼组黄斑中心区1mm及内环的鼻侧和上方视网膜均比非弱视眼组、正常对照眼组对应象限的视网膜厚,差异具有统计学意义($P<0.05$),弱视眼组外环的鼻侧和上方视网膜比非弱视眼组、正常对照眼组对应象限的视网膜厚,但差异无统计学意义($P>0.05$),其它象限视网膜厚度均无统计学差异($P>0.05$)。弱视眼组、非弱视眼组及正常对照眼组黄斑区视网膜容积最小,内环的鼻侧视网膜容积最大,其次为上方视网膜容积,再次为下方视网膜容积,颞侧视网膜容积最小。外环各象限视网膜容积变化与内环一致。弱视眼组黄斑中心区1mm及内环的鼻侧和上方视网膜容积均比非弱视眼组及正常对照眼组对应各象限视网膜容积大,差异有统计学意义($P<0.05$),其它各象限视网膜容积相比无统计学差异($P>0.05$)。

结论: OCT检测可以准确测量黄斑区视网膜结构,弱视眼的黄斑区结构与非弱视眼及正常眼存在差异,可能与弱视的外周发病机制有关。

关键词: 远视;弱视;光学相干断层扫描;黄斑结构

DOI:10.3980/j.issn.1672-5123.2016.7.33

引用: 孔乐. 单眼远视性弱视儿童黄斑区结构的光学相干扫描分析. 国际眼科杂志 2016;16(7):1332-1335

0 引言

弱视是视觉发育期阶段异常的视觉经验而导致的单眼或双眼的视力发育障碍,眼部检查无器质性异常,是引起儿童视力障碍的最主要原因。目前弱视的发生与中枢神经即大脑皮质的发育异常密切相关,但是弱视发生的外周机制即视网膜结构及功能异常尚存在较大争议,确切的机制并没有明确。光学相干断层扫描(optical coherence tomography, OCT)具有非接触、无创伤等优点,可以清晰地呈现视网膜结构,因此采用OCT测量弱视的黄斑厚度以探索弱视发生的外周机制是可行的,并逐渐得到广泛认可。本研究利用OCT检测弱视患者黄斑区9个象限区域的结构及黄斑厚度,并与正视儿童进行对照,分析两者可能存在的差异,为弱视的机制学研究提供一定的依据。

1 对象和方法

1.1 对象 选择2014-01/2015-10在我院就诊的单眼远视性弱视儿童共56例,其中男24例,女32例,年龄3.5~9(平均 5.2 ± 1.3)岁。非弱视眼视力正常,弱视眼最低矫正视力标准:5岁低于0.6,7岁低于0.7,7岁以上低于0.8,并且两眼最佳矫正视力相差两行以上。所有患儿无弱视治疗史。选取相同年龄段视力正常的儿童(75例,右眼)作为正常对照组,其中男36例,女39例,年龄3.1~9(平均 5.4 ± 1.7)岁。本研究通过医院伦理委员会的论证和同意,所有被检者均得到受检儿童监护人同意并签署了知情同意书。

1.2 方法 所有受检者均进行眼部常规检查,包括视力、注视性检查、裂隙灯眼前节检查、眼底检查等常规检查,排

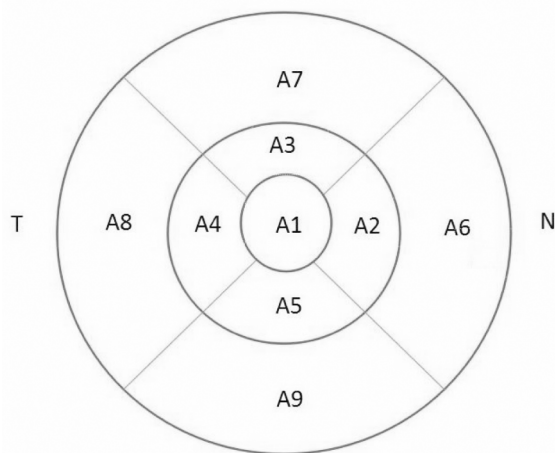


图1 ETDRS分区示意图。

除青光眼、葡萄膜炎、眼外伤史及眼手术史。除外检查不合作者、检查资料不全者及合并斜视者。所有患儿均进行阿托品散瞳验光,1%阿托品眼膏连续双眼散瞳3d,每日2次;第4d验光检影;3wk后瞳孔回复时再行复验,以确定患眼矫正视力。所有验光均由同一位验光师验光确定屈光度,屈光度计算采用等效球镜法。OCT检查应用ZEISS CIRRUS HD-OCT 400检测,所有检查均由同一熟练操作者完成。其中光源波长840nm,轴向分辨率 $5\mu\text{m}$,横向分辨率 $15\mu\text{m}$,扫描速度27000A扫描/s,扫描深度2.0mm,立方扫描范围 $6\text{mm}\times 6\text{mm}$ 。采用镜头内的黄斑注视点。扫描方式:选择3D macular扫描方式。每眼扫描3次,选用成像质量 >50 同时兼顾扫描位置正确的检测报告值。由仪器自带软件获得黄斑区视网膜地形图,并按ETDRS 9分区获得黄斑中心区及其他各区平均神经上皮厚度,自动得出各项参数数值。九分区模式将黄斑区分为以黄斑中心凹为中心的3个同心圆,分别为直径为1mm的中心区,1~3mm的内环区及3~6mm的外环区,内环区和外环区被 45° 和 135° 的2条直线分为八个区,即A2内环鼻侧、A3内环上方、A4内环颞侧、A5内环下方、A6外环鼻侧、A7外环上方、A8外环颞侧、A9外环下方,黄斑中心区为A1(图1)。黄斑中心区视网膜厚度(central subfield thickness)指以1mm为直径、以固视点为中心的圆周范围。黄斑区视网膜体积(total volume, Vol)指以固视点为中心的直径6mm区域内的视网膜体积。

统计学分析: 采用SPSS 16.0软件进行统计分析。计量资料以 $\bar{x}\pm s$ 表示,多组间比较采用单因素方差分析,两两样本间比较采用LSD-t检验,以 $P<0.05$ 为差异有统计学意义。

2 结果

2.1 弱视眼与非弱视眼、正常对照眼组黄斑各区视网膜厚度的比较 弱视眼与非弱视眼、正常对照眼组黄斑各区视网膜厚度比较见表1。由表1可以看出,弱视眼组黄斑中心区视网膜厚度最薄,内环视网膜厚度最厚,而外环视网膜厚度较内环略薄。内环的各个象限中,鼻侧视网膜最厚,为 $335.58\pm 17.42\mu\text{m}$;上方较鼻侧略薄,为 $326.42\pm 15.36\mu\text{m}$,再次为下方视网膜,颞侧视网膜最薄。外环各

表1 弱视眼与非弱视眼、正常对照眼组黄斑各区视网膜厚度的比较

($\bar{x} \pm s, \mu\text{m}$)

| 组别 | 眼数 | 中心区 1mm | A2 | A3 | A4 | A5 | A6 | A7 | A8 | A9 |
|--------|----|--------------|--------------|--------------|--------------|--------------|--------------|--------------|--------------|--------------|
| 弱视眼组 | 56 | 259.81±13.35 | 335.58±17.42 | 326.42±15.36 | 301.48±19.34 | 307.15±20.32 | 306.38±18.49 | 296.73±17.86 | 273.25±14.31 | 280.19±15.23 |
| 非弱视眼组 | 56 | 238.72±12.75 | 319.60±19.52 | 312.95±13.24 | 303.81±18.70 | 305.77±19.86 | 298.75±17.06 | 288.26±16.18 | 268.66±15.13 | 282.37±16.72 |
| 正常对照眼组 | 75 | 232.63±14.52 | 314.74±19.13 | 312.63±14.05 | 300.47±19.55 | 311.42±20.53 | 301.59±18.28 | 291.31±16.57 | 269.83±15.54 | 280.65±15.96 |
| F | | 8.193 | 7.646 | 5.093 | 0.292 | 0.645 | 1.131 | 1.243 | 1.187 | 0.089 |
| P | | <0.05 | <0.05 | <0.05 | >0.05 | >0.05 | >0.05 | >0.05 | >0.05 | >0.05 |

表2 弱视眼与非弱视眼、正常对照眼黄斑各区视网膜容积的比较

($\bar{x} \pm s, \text{mm}^3$)

| 组别 | 眼数 | 中心区 1mm | A2 | A3 | A4 | A5 | A6 | A7 | A8 | A9 |
|--------|----|-------------|-------------|-------------|-------------|-------------|-------------|-------------|-------------|-------------|
| 弱视眼组 | 56 | 0.242±0.016 | 0.531±0.021 | 0.526±0.028 | 0.492±0.019 | 0.499±0.022 | 1.484±0.076 | 1.348±0.063 | 1.281±0.048 | 1.337±0.054 |
| 非弱视眼组 | 56 | 0.211±0.018 | 0.512±0.026 | 0.508±0.025 | 0.486±0.021 | 0.496±0.020 | 1.464±0.075 | 1.335±0.067 | 1.267±0.051 | 1.330±0.056 |
| 正常对照眼组 | 75 | 0.203±0.019 | 0.505±0.025 | 0.503±0.024 | 0.490±0.021 | 0.495±0.019 | 1.463±0.071 | 1.331±0.065 | 1.266±0.049 | 1.328±0.051 |
| F | | 6.763 | 4.528 | 4.106 | 0.743 | 0.242 | 1.957 | 1.569 | 1.251 | 1.033 |
| P | | <0.05 | <0.05 | <0.05 | >0.05 | >0.05 | >0.05 | >0.05 | >0.05 | >0.05 |

象限视网膜厚度变化与内环一致。非弱视眼组及正常对照眼组视网膜各区域变化与弱视眼组相同。弱视眼组黄斑中心区 1mm 及内环的鼻侧和上方视网膜均比非弱视眼组、正常对照眼组对应象限的视网膜厚,差异具有统计学意义($P < 0.05$),弱视眼组外环的鼻侧和上方视网膜比非弱视眼组、正常对照眼组对应象限的视网膜厚,但差异无统计学意义($P > 0.05$),其它象限视网膜厚度均无统计学差异($P > 0.05$)。

2.2 弱视眼与非弱视眼、正常对照眼组黄斑各区视网膜容积的比较

弱视眼与非弱视眼、正常对照眼组黄斑各区视网膜容积的比较见表2。由表2可见,弱视眼组、非弱视眼组及正常对照眼组黄斑区视网膜容积最小,内环的鼻侧视网膜容积最大,其次为上方视网膜容积,再次为下方视网膜容积,颞侧视网膜容积最小。外环各象限视网膜容积变化与内环一致。弱视眼组黄斑中心区 1mm 及内环的鼻侧和上方视网膜容积均比非弱视眼组及正常对照眼组对应各象限视网膜容积大,差异有统计学意义($P < 0.05$),其它各象限视网膜容积相比无统计学差异($P > 0.05$)。

3 讨论

目前认为,弱视发生在视网膜及大脑皮层神经发育的关键期,对弱视机制的探讨主要分为中枢机制和外周机制,国内外研究的热点主要集中在弱视的发病机制以及相应的组织学改变。大量研究认为,弱视患者的大脑皮质功能出现障碍,包括纹状体皮质外大片区域的缺损。人体功能磁共振检查发现,弱视的发生与视神经发育不全、外侧膝状体细胞凋亡、视皮层视觉优势柱等改变有关^[1-2]。Barnes等^[3]研究也表明,弱视的中枢解剖学改变主要表现为视皮层眼优势柱的转移、外侧膝状体神经元及突触结构的退化性改变。然而弱视外周机制的探讨即视网膜结构及功能异常尚存在较大争议。近年来随着OCT广泛应用于临床,为国内外学者研究弱视外周机制提供了有效手段。但目前有关于弱视眼视网膜结构的报道差异较大,尚未有统一的共识。

本研究发现,弱视眼组黄斑中心区视网膜厚度最薄,外环视网膜厚度略厚,内环视网膜厚度最厚;内环的各个象限中,鼻侧视网膜最厚(为 $335.58 \pm 17.42 \mu\text{m}$),上方较鼻侧略薄(为 $326.42 \pm 15.36 \mu\text{m}$),再次为下方视网膜,颞

侧视网膜最薄;外环各象限视网膜厚度变化与内环一致。张丛等^[4]检测正常学龄期儿童的黄斑区视网膜厚度,得到相同的变化规律,也与Anniechan等^[5]研究结果完全一致。我们的研究表明,黄斑区内环及外环鼻侧视网膜厚度较颞侧厚,这与组织学观察到黄斑区鼻侧视网膜更靠近视乳头,主要为乳斑束成分并有睫状视网膜动脉直接供应营养,并且乳头黄斑神经纤维束和黄斑区上下弓形视网膜神经纤维束丰富有关。

本文研究结果显示,弱视眼组的黄斑中心区视网膜厚度比非弱视眼组及正常对照眼组的黄斑中心区视网膜厚度均厚,但差异无统计学意义,这与Pang等^[6]、Huynh等^[7]和许金铃等^[8]研究的结果相同。而Konuralp等^[9]研究发现,单眼斜视性弱视眼黄斑部神经纤维层厚度、黄斑厚度与正常眼无差异,Kee等^[10]也发现少年儿童屈光参差性弱视眼黄斑结构与正常儿童无差异。周薇薇等^[11]的报道也证实,弱视眼与正常眼的黄斑区厚度无显著差异。这可能与研究对象的年龄范围不同有关,也与研究对象不同有关。

黄斑区视网膜容积能够精确地反映视网膜神经上皮层的立体结构,进而能够准确地反映黄斑及视网膜疾病的病理生理变化。本文也测量了弱视眼组、非弱视眼组及正常对照眼组黄斑区视网膜容积,设定内界膜到视网膜感光细胞层内界面之间的容积为视网膜容积,与国内外相关研究的测量方法相一致^[12-13]。

本文的研究结果显示,弱视眼组黄斑各区视网膜容积最小,内环鼻侧视网膜容积最大,由大到小依次为上方视网膜容积、下方视网膜容积、颞侧视网膜容积。外环各象限视网膜容积变化与内环一致。非弱视眼组及正常对照眼组的视网膜容积变化与弱视眼组相同。这种变化与黄斑区视网膜厚度变化相一致,也是与神经纤维层分布特征相一致。本文将弱视眼组、非弱视眼组及正常对照眼组三组对应各象限视网膜容积进行比较,结果显示弱视眼组黄斑中心区 1mm 及内环的鼻侧和上方视网膜容积均比非弱视眼组及正常对照眼组对应各象限视网膜容积大,差异有统计学意义($P < 0.05$),其它各象限视网膜容积相比无统计学差异($P > 0.05$)。周娜磊等研究结果表明,黄斑区上方视网膜厚度最厚,视网膜容积也最大,视网膜容积与视网

膜厚度变化相一致^[14]。本文的测量数值与其略有不同,分析其原因可能是:本文的研究对象为儿童,且使用 OCT 机型不同检测结果有所差异。目前的文献较少研究儿童视网膜容积变化,因此本文的研究结果可作为参考。

目前对弱视发生的中枢机制的研究已有明确的结论,但对外周机制的研究,即黄斑区视网膜厚度的变化尚未统一。我们的研究结果发现,弱视眼的视网膜厚度及视网膜容积均明显增厚,回顾相关文献,也得出类似的结论,因此弱视眼的外周发病机制表现在黄斑区视网膜厚度及视网膜容积上,并且弱视发生的机制可能为双眼的异常相互作用以及形觉剥夺因素,使弱视眼未受到足够的刺激,从而影响了黄斑的正常发育,黄斑区视网膜发育变薄的过程受到阻滞,这为今后的研究指出方向。OCT 为我们研究弱视发生的外周机制提供有效手段,为进一步研究提供了客观依据。

参考文献

- 1 Davis AR, Sloper JJ, Neveu MM, *et al.* Differential changes of magnocellular and parvocellular visual function in early- and late-onset strabismic amblyopia. *Invest Ophthalmol Vis Sci* 2006;47(20):4836-4841
- 2 Von Noorden GK, Crawford ML. The lateral geniculate nucleus in human strabismic amblyopia. *Invest Ophthalmol Vis Sci* 1992; 33(9):2729-2732
- 3 Barnes GR, Li X, Thompson B, *et al.* Decreased gray matter concentration in the lateral geniculate nuclei in human amblyopes. *Invest Ophthalmol Vis Sci* 2010;51(3):1432-1438
- 4 张丛,李倩,刘武,等. 频域 OCT 测量正常学龄期儿童黄斑区视网膜

厚度. 眼科新进展 2015;35(2):180-182

- 5 Annie Chan, Jay S Duker, Tony H Ko, *et al.* Normal macular thickness measurements in healthy eyes using stratus optical coherence tomography. *Arch Ophthalmol* 2006;124(2):193-198
- 6 Pang Y, Goodfellow GW, Allison C, *et al.* A prospective study of macular thickness in amblyopic children with unilateral high myopia. *Invest Ophthalmol Vis Sci* 2011;52(5):2444-2449
- 7 Huynh SC, Samarawickrama C, wang XY, *et al.* Macular nd nerve fiber layer thickness in amblyopia: the Sydney childhood Eye Study. *Ophthalmology* 2009;116(9):1604-1609
- 8 许金玲,陈洁,吕帆,等. 远视性单眼弱视患者黄斑区视网膜厚度的研究. 眼科研究 2009;27(7):596-600
- 9 Konuralp Yakar, Emrah Kan, Aydn Alan, *et al.* Retinal Nerve Fibre Layer and Macular Thicknesses in Adults with Hyperopic Anisometric Amblyopia. *J Ophthalmol* 2015; 2015: 946467
- 10 Kee SY, Lee SY, Lee YC. Thicknesses of the fovea and retinal nerve fiber layer in amblyopic and normal eyes in children. *Korean J Ophthalmol* 2006;20(3):177-181
- 11 周薇薇,刘春民,苏满想,等. 远视性弱视儿童视网膜神经纤维层厚度分析. 中国斜视与小儿眼科杂志 2010;18(4):145-148,173
- 12 Guedels V, Schuman J, Hertzmark E, *et al.* Optical coherence tomography measurement of macular and nerve fiber layer thickness in normal and glaucomatous human eyes. *Ophthalmology* 2003; 110(1): 177-189
- 13 李世迎,王一,阴正勤,等. 高度近视眼黄斑视网膜神经上皮层厚度的 OCT 测量. 第三军医大学学报 2004;26(5):419-422
- 14 安建斌,马景学,史俊芳,等. SD-OCT 对正常人黄斑区视网膜厚度容积测量分析. 中国实用眼科杂志 2015;33(2):142-145