

# 有晶状体眼后房型人工晶状体植入术治疗高度近视的临床观察

林晓冬, 陈 军, 周跃明, 林可劼, 郑两定

作者单位: (350004) 中国福建省福州市, 福州东南眼科医院近视眼诊疗中心

作者简介: 林晓冬, 本科, 主治医师, 研究方向: 眼屈光矫正手术。

通讯作者: 林晓冬, fzdongdong@sina.com

收稿日期: 2015-07-02 修回日期: 2015-10-20

## Clinical observation of correcting high myopia with implantable contact lens implantation

Xiao-Dong Lin, Jun Cheng, Yue-Ming Zhou, Ke-Jie Lin, Liang-Ding Zheng

Myopia Treatment Center, Fujian Southeast Eye Hospital, Fuzhou 350004, Fujian Province, China

**Correspondence to:** Xiao-Dong Lin. Myopia Treatment Center, Fujian Southeast Eye Hospital, Fuzhou 350004, Fujian Province, China. fzdongdong@sina.com

Received: 2015-07-02 Accepted: 2015-10-20

### Abstract

• **AIM:** To evaluate the efficacy and safety of the surgical correction of high myopia using a posterior chamber phakic implantable contact lens (PCPICL).

• **METHODS:** Totally 79 eyes of 43 consecutive patients undergone ICL implantation or toric implantable contact lens (TICL) up to 2a postoperative were retrospectively analyzed. Visual acuity, refraction, intraocular pressure (IOP), average cornea endothelial cell density (ECD), central vault of the ICL and slit-lamp findings, etc. at 1d ~ 2a after operation were observed.

• **RESULTS:** The uncorrected visual acuity (UCVA) of all eyes was significantly improved from preoperative  $3.49 \pm 0.24$  to postoperative  $4.89 \pm 0.17$ . Best corrected visual acuities (BCVA) didn't decline after operation and 91% (72 eyes) of UCVA were better than preoperative BCVA. The preoperative spherical equivalent was  $-12.14 \pm 4.14$  diopters (D) while it was  $-0.43 \pm 0.90$ D at last follow-up. The difference on IOP at 1d after operation ( $14.82 \pm 3.46$ mmHg) and preoperative ( $15.59 \pm 2.66$ mmHg) had statistical significance ( $P < 0.05$ ), while there was no significant difference between last follow-up ( $15.77 \pm 2.36$ mmHg) and preoperative. The vaults of 1a ( $481 \pm 219 \mu\text{m}$ ) and 2a ( $475 \pm 196 \mu\text{m}$ ) after operation decreased comparing with that of 6mo ( $502 \pm 225 \mu\text{m}$ ). And the ECD

of 6mo, 1 and 2a after operation slightly decreased comparing with that of preoperative. The corneal endothelial loss was 5.9%, 6.7%, 8.2% respectively. No severe complications occurred expect that 2 eyes appeared anterior lens capsules had limited opacities and the visual acuities didn't degrade with dispose in time. Other complications such as macular hemorrhage, retinal detachment, etc. were not found.

• **CONCLUSION:** After 2a of follow-up, ICL implantation has good visual and refractive results with excellent biocompatibility and few adverse reactions. By accurate preoperative examination and measurement, intraoperative fine operation and close observation of postoperative follow-up, the complications can be effectively prevented. It still needs further observation and analysis of the cause and long-term effects of postoperative vault decline.

• **KEYWORDS:** high myopia; posterior chamber intraocular lens; phakic eye

**Citation:** Lin XD, Cheng J, Zhou YM, et al. Clinical observation of correcting high myopia with implantable contact lens implantation. *Guoji Yanke Zazhi (Int Eye Sci)* 2015;15(11):1970-1973

### 摘要

**目的:** 观察有晶状体眼后房型人工晶状体 (implantable contact lens, ICL) 植入术治疗高度、超高度近视的有效性和安全性。

**方法:** 回顾性分析 43 例 79 眼已行 ICL 或 TICL (toric implantable contact lens) 近视矫正手术治疗的患者, 术后观察 1d ~ 2a 的视力、屈光状态、眼压、角膜内皮细胞密度、拱高、晶状体和眼底情况等。

**结果:** 所有术眼术后裸眼视力 ( $4.89 \pm 0.17$ ) 较前 ( $3.49 \pm 0.24$ ) 显著提高。末次随访, 术后 UCVA 高于术前 BCVA 有 72 眼 (91%), 所有患者手术前后 BCVA 无下降。等效球镜: 术前  $-12.14 \pm 4.14$ D, 末次随访  $-0.43 \pm 0.90$ D。术后 1d 眼压 ( $14.82 \pm 3.46$ mmHg) 与术前 ( $15.59 \pm 2.66$ mmHg) 比较差异有统计学意义 ( $P < 0.05$ ), 末次随访眼压 ( $15.77 \pm 2.36$ mmHg) 与术前比较无明显统计学差异。术后 1a 拱高 ( $481 \pm 219 \mu\text{m}$ ) 和术后 2a 的拱高 ( $475 \pm 196 \mu\text{m}$ ) 与术后 6mo 拱高 ( $502 \pm 225 \mu\text{m}$ ) 相比有所降低。术后 6mo, 1, 2a 的角膜内皮细胞密度与术前相比略有降低, 角膜内皮丢失率分别为 5.9%、6.7%、8.2%。术后随访, 有 2 眼出现晶状体前囊下混浊, 经相应处理后, 视力无明显影响, 尚未发现黄斑出血、视网膜脱离等其他并发症。

**结论:**ICL 植入术矫正高度、超高度近视疗效好且稳定,术后安全性高。通过术前的精确检查和测算、术中的精细操作及术后的严密观察随访可以有效防治并发症。术后出现的拱高下降的情况尚需进一步的观察并分析其影响因素及远期效应。

**关键词:**高度近视;后房型人工晶状体;有晶状体眼

DOI:10.3980/j.issn.1672-5123.2015.11.36

**引用:**林晓冬,陈军,周跃明,等.有晶状体眼后房型人工晶状体植入术治疗高度近视的临床观察.国际眼科杂志 2015;15(11):1970-1973

## 0 引言

准分子激光手术治疗近视已经日益完善,治疗的有效性、安全性和良好的可预测性已在临床上取得了公认。但是对于高度近视,尤其是超高度近视患者,同时伴有角膜厚度不足、角膜曲率高等情况时,行准分子激光手术矫正治疗风险高、效果差。而后房型有晶状体眼人工晶状体 (posterior chamber phakic intraocular lens, PCPIOL) 植入术因其在保留角膜组织的完整性的基础上,既能安全有效的矫正高度或超高度近视、散光,又具备良好的生物相容性和可逆性,而在临床上越来越广泛的开展,为高度或超高度近视患者提供了一个更合适的选择。现将我院 2010-12/2012-10 采用胶原性可植入性接触镜 (implantable contact lens, ICL) 植入术治疗高度近视、散光患者的临床观察结果报告如下。

## 1 对象和方法

**1.1 对象** 选取 2010-12/2012-10 于我院行 ICL 或 TICL (toric implantable contact lens) 植入术治疗高度近视、散光患者 43 例 79 眼,其中男 14 例 24 眼,女 29 例 55 眼,ICL 57 眼,TICL 22 眼。年龄 20~41(平均 27±6.4)岁。术前主觉验光球镜度-6.00~-23.50(平均-11.41±4.14)D,柱镜度 0~-3.50(平均-1.46±0.88)D,等效球镜度(-12.14±4.14)D。病例入选标准:(1)近视度数≥-6.00D;(2)前房深度≥2.8mm(不包括角膜厚度);(3)稳定的屈光状态(植入术前 1a 内屈光度变化≤0.50D);(4)角膜内皮细胞密度≥2000 个/mm<sup>2</sup>;(5)眼压正常;(6)非妊娠期或哺乳期;(7)无内眼手术史、无眼部活动性病变和严重的全身性疾病。所有患者随访 2a 以上。

**1.2 方法** 检查项目:主觉验光和睫状肌麻痹验光,裸眼视力(uncorrected visual acuity, UCVA)和最佳镜片矫正视力(best corrected visual acuity, BCVA);眼压;角膜地形图;角膜厚度;UBM 测前房深度(角膜内皮至晶状体前表面的垂直距离)及术后拱高(人工晶状体后表面至晶状体前表面的垂直距离);角膜内皮细胞密度;Orbscan II 眼前节检查;A 超眼轴测量;B 超;裂隙灯检查;三面镜眼底检查;卡尺测量角膜水平横径(白到白距离,WTW)。材料:PCPIOL 采用美国 STAAR 公司生产可折叠单片型人工晶状体(collamer implantable contact lens, ICL),镜片材料为猪胶原与聚甲基丙烯酸羟乙酯(HEMA polymer)的复合物。ICL 光学区直径 4.65~5.50mm,镜片长度 11.5、12.0、

表 1 ICL 植入术前后不同时间的基本检查资料  $\bar{x} \pm s$

时间	UCVA	等效球镜(D)	眼压(mmHg)
术前	3.49±0.24	-12.14±4.14	15.59±2.66
术后 1d	4.81±0.18 <sup>a</sup>	-	14.82±3.46 <sup>a</sup>
术后 1mo	4.92±0.16 <sup>a</sup>	0.03±0.77 <sup>a</sup>	15.27±2.97
术后 3mo	4.91±0.16 <sup>a</sup>	-0.07±0.80 <sup>a</sup>	15.44±2.29
术后 6mo	4.91±0.17 <sup>a</sup>	-0.16±0.88 <sup>a</sup>	15.47±2.56
术后 1a	4.89±0.16 <sup>a</sup>	-0.30±0.82 <sup>a</sup>	15.75±2.50
术后 2a	4.89±0.17 <sup>a</sup>	-0.43±0.90 <sup>a</sup>	15.77±2.36

<sup>a</sup>*P*<0.05 vs 术前。

12.5、13.0mm,ICL 的球镜度范围为-3.00~-23.00D。植入晶状体的型号、度数由 STAAR 公司专用公式计算。

**手术方法:**术前 1~2d 在 10:30 和 1:30 点钟方位行 YAG 激光周边虹膜切除术。术前充分散大瞳孔,做好角膜标记。预先将 ICL 人工晶状体置入推注器。表面麻醉后于 12:00 位做一个 3.0mm 透明角膜切口,前房注入黏弹剂,推注器将 ICL 人工晶状体推入前房。人工晶状体展开后,用调位钩将人工晶状体四个襻调整到虹膜后睫状沟内,并对齐角膜标记。抽吸除去黏弹剂,收缩瞳孔,充盈前房,水密切口,术毕配戴眼罩。

**术后观察指标:**分别在术后 1d,1,3,6mo,1,2a 时观察视力、屈光状态、眼压、角膜内皮细胞密度、拱高、晶状体、眼底情况,记录相关并发症。计算角膜内皮细胞丢失率(%)=(术前角膜内皮细胞密度均值-术后角膜内皮细胞密度均值)/术前角膜内皮细胞密度均值×100%。

**统计学分析:**采用 SPSS 22.0 统计学软件进行统计分析,术前及术后各时间点的比较采用重复测量的方差分析,各时间点间的两两比较采用重复测量数据多重比较配对的 Bonferroni 法,*P*<0.05 为差异具有统计学意义。

## 2 结果

**2.1 视力** 手术前后不同时间点间的裸眼视力具有统计学差异( $F=1224.256$ ,  $P=0.000$ ),所有手术眼术后裸眼视力(4.89±0.17)较前(3.49±0.24)显著提高,见表 1。末次随访术后 UCVA 高于术前 BCVA 有 72 眼(91%),比术前 BCVA 提高 1 行的有 23 眼(29%),提高 2 行的有 13 眼(16%)。所有患者术前、术后 BCVA 无下降。

**2.2 屈光度** 手术前后不同时间点的等效球镜具有统计学差异( $F=781.214$ ,  $P=0.000$ ),等效球镜术前(-12.14±4.14)D,末次随访为-0.43±0.90D,术后较术前明显改善,见表 1。术后球镜为±0.50D 有 52 眼(66%),为±1.00D 有 69 眼(87%)。

**2.3 眼压** 术后 2h 测眼压,2 眼眼压超过 35mmHg,考虑 ICL 后方黏弹剂残留,予以局部降眼压药物,经前房放液治疗后缓解。手术前后不同时间点眼压具有统计学差异( $F=3.164$ ,  $P=0.020$ ),其中术后 1d 眼压与术前眼压比较差异有统计学意义,之后眼压与术前眼压比较差异均无统计学意义,见表 1。

**2.4 拱高** 末次测拱高 110~900μm。术后 1,3,6mo,1,2a 拱高分别为 519±236、499±226、502±225、481±219、475±

196 $\mu\text{m}$ ,见图1。术后不同时间点拱高具有统计学差异( $F=4.574, P=0.010$ ),其中1、3、6mo间两两比较差异均无统计学意义,1、2a分别与1、3、6mo比较差异均有统计学意义( $P<0.05$ )。

**2.5 角膜内皮细胞密度** 手术前后不同时间点角膜内皮细胞密度具有统计学差异( $F=7.599, P=0.000$ ),其中术前角膜内皮细胞密度平均 $2997.32\pm366.69$ 个/ $\text{mm}^2$ ,与术后6mo( $2819.92\pm348.31$ )个/ $\text{mm}^2$ 、1a( $2796.99\pm355.70$ )个/ $\text{mm}^2$ 、2a( $2751.59\pm366.58$ )个/ $\text{mm}^2$ 分别比较差异均有统计学意义( $P<0.05$ ),术后各时间点间角膜内皮细胞密度两两比较并无差异,内皮丢失率分别为5.9%、6.7%、8.2%。

**2.6 术后并发症** 术后发生晶状体混浊共2眼。1眼为44岁女性,ICL植入术后视力4.9,拱高250 $\mu\text{m}$ ,2a后右眼晶状体前囊下混浊,位于瞳孔区,随访6mo白内障程度加重,视力下降到4.5,遂行手术治疗,白内障术后视力4.9,较前无变化。另1眼为22岁女性,ICL植入术后视力5.0,拱高120 $\mu\text{m}$ ,6mo后发现左眼晶状体前囊下小片状混浊,位于颞上方瞳孔边缘,散瞳后发现ICL晶状体边缘与晶状体前表面间隙太窄,遂更换大一号人工晶状体,拱高提升至300 $\mu\text{m}$ ,术后视力5.0,观察晶状体前囊下混浊无再加重。术后尚未发现黄斑出血、视网膜脱离者。

### 3 讨论

准分子激光手术治疗中低度近视的有效性、安全性已经被普遍认可,但是对于高度、超高度近视患者来说由于角膜切削量的限制,其治疗具有相当的局限性。有晶状体眼人工晶状体植入术矫正高度、超高度近视患者可以避开角膜情况的限制,治疗适应范围更大<sup>[1]</sup>。有晶状体眼人工晶状体植入术根据植入人工晶状体位置不同分为前房型人工晶状体植入术和后房型人工晶状体植入术。前者术后有可能发生虹膜根部粘连、房角损伤、角膜内皮减少等并发症<sup>[2]</sup>。而有研究长期观察发现,有晶状体眼后房型人工晶状体植入术切口小,对角膜内皮损伤小,术后葡萄膜炎、前房出血等并发症也大大减少<sup>[3-5]</sup>。近年来逐渐成为矫正高度近视的热点。

本研究中所有患者术后UCVA较术前明显提高,末次检查91%患者术后UCVA高于术前BCVA,提高1行的有29%,提高2行的有16%,患者术后疗效好且稳定,尤其对于超高度近视患者视力较之前自己戴镜视力大幅提高。66%患者术后球镜在 $\pm 0.50\text{D}$ 以内,87%在 $\pm 1.00\text{D}$ 以内,治疗的可预测性良好。良好的治疗结果依赖术前精确的度数测定,术前应综合验光、散瞳验光、试镜相结合,最终确定矫正度数。对于超高度近视、年龄35岁以上患者一般保留 $-0.50\text{D}$ 近视,避免过矫引起术后眼睛不适。

术后1d眼压与术前眼压比较差异有统计学意义,与手术当天术后局部滴用1次降眼压药物有关,之后不再使用降眼压药物,眼压与术前眼压比较差异均无统计学意义。术后2h测眼压,有2眼眼压超过35mmHg,均为ICL后方黏弹剂残留,及时予以局部降眼压药物,前房放液治疗后恢复正常。由此提醒我们术中黏弹剂要彻底清除,特

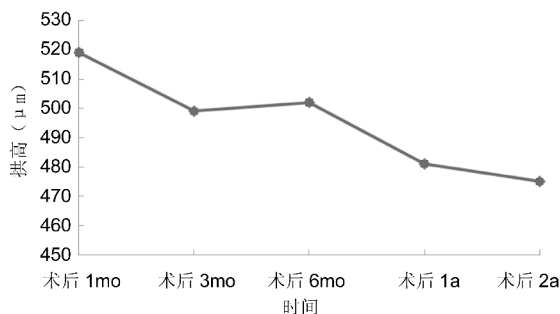


图1 ICL植入术后不同时间点拱高。

别是ICL下方黏弹剂要尽量清除,术毕缩瞳应看清周切孔保持通畅,术后2h须观察并测量眼压,对于术后一过性眼压增高的发现和及时处理至关重要。

拱高是ICL在眼内位置及稳定性的关键因素,拱高太大可以引起前房变浅、房角变窄、虹膜色素脱失导致青光眼的发生,太小ICL晶状体容易和自身晶状体接触导致白内障的发生<sup>[6]</sup>。Kamiya等<sup>[7]</sup>推荐的理想拱高为250~750 $\mu\text{m}$ ,Yan等<sup>[8]</sup>建议拱高应大于300 $\mu\text{m}$ 。本研究中测拱高110~900(平均 $475\pm196$ ) $\mu\text{m}$ 。其中未发现眼压增高患者,12眼拱高低于250 $\mu\text{m}$ 患者,其中发现2眼自身晶状体混浊,1眼为44岁患者可能有年龄相关的因素,另1眼22岁患者确为拱高过低引起晶状体接触导致晶状体前囊混浊,及时更换大一号人工晶状体后拱高提升,混浊无发展。由此可见ICL合适的大小是术后长期安全性的保障,ICL大小的选择主要依据角膜横径,角膜横径测量应使用卡尺和仪器(如ORBSCAN II)相结合,但也可能遇见如本例患者按照软件正常计算所得的ICL型号拱高不合适的情况。术后的实际拱高可能和预估拱高间存在一定的偏差,Lee等<sup>[9]</sup>研究发现睫状沟到沟距离、ICL晶状体尺寸、年龄等是实际拱高的主要影响因素,在选择ICL晶状体尺寸大小时除了考虑ICL晶状体的水平压力,还需综合考虑来自虹膜的垂直压力、睫状沟的阻力及ICL拱高固有值等因素。

本研究还发现拱高随术后时间增加高度有所降低,这与Kojima等<sup>[10]</sup>的研究结果一致,Lege等<sup>[11]</sup>也观察到ICL术后,随着年龄的增加,拱高有减小的趋势,认为与晶状体随着年龄的增长其厚度增加有关。ICL植入术后晶状体拱高随时间降低的趋势是否会持续还是具有自限性,是否会对老年性白内障的发生发展构成影响尚不得而知,因而有必要对ICL术后拱高进行更长时间的随访观察。

有晶状体眼人工晶状体植入术后如何保证长期的角膜内皮功能一直是关注的焦点<sup>[12]</sup>。本研究中术后的角膜内皮细胞密度有所下降,6mo、1、2a内皮丢失率分别为5.9%、6.7%、8.2%,与国内外的其他研究的结果接近<sup>[12-14]</sup>。Deiaco等<sup>[13]</sup>报道后房型人工晶状体植入术后3mo角膜内皮细胞丢失率为1.8%,6mo为4.2%,12mo为5.5%,2a为7.9%;Edelhauser等<sup>[14]</sup>报道术后3a内角膜内皮细胞的丢失在8.4%~8.9%。但术后不同时间点的内皮细胞密度无差异也说明了内皮细胞的丢失不会随着时间进一步加重,Igarashi等<sup>[15]</sup>通过8a的跟踪随访证实了这一点。而Fernandes等<sup>[16]</sup>则分析发现随着时间的流逝,角

膜内皮细胞的丢失情况得到了逐步改善,2a 时内皮平均丢失率为 9.9%,4a 时则降低为 3.4%。因此,减少手术造成的角膜内皮损伤是减少相关并发症的关键,而 ICL 不会影响长期的角膜内皮功能。ICL 植入损伤角膜内皮的可能原因有:(1)与手术操作时间和步骤有关;(2)与年龄有关;(3)与前房炎性反应有关。所以术前严格筛查,手术中减少不必要的眼内操作,减轻术后炎性反应,可以最大程度避免对角膜内皮的影响。本研究中患者虽未发生黄斑出血、视网膜脱离者,但是由于这些患者都是高度、超高度近视患者,是视网膜病变的高危人群,术后定期检查眼底仍不可忽视。

综上所述,有晶状体眼后房型人工晶状体植入术具有良好的有效性、可预测性,安全性高,恢复快,还具有手术的可逆性、保留自身调节的优点,患者满意度高。对于 ICL 手术,精确的术前检查、细致的手术操作及严密的术后观察是手术成功的关键。

#### 参考文献

- 1 Rosen E, Gore C. Staar Collamer posterior chamber phakic intraocular lens to correct myopia and hyperopia. *J Cataract Refract Surg* 1998;24(5):596-606
- 2 Alió JL, de la Hoz F, Pérez-Santonja JJ, et al. Phakic anterior chamber lenses for the correction of myopia: a 7-year cumulative analysis of complications in 263 cases. *Ophthalmology* 1999;106(3):458-466
- 3 Kobashi H, Kamiya K, Igarashi A, et al. Long-term quality of life after posterior chamber phakic intraocular lens implantation and after wavefront-guided laser *in situ* keratomileusis for myopia. *J Cataract Refract Surg* 2014;40(12):2019-2024
- 4 Benda F, Filipová L, Filipec M. Correction of moderate to high hyperopia with an implantable collamer lens: medium-term results. *J Refract Surg* 2014;30(8):526-533
- 5 Cao X, Tong J, Wang Y, et al. Long-term ultrasound biomicroscopy

- observation of position changes of a copolymer posterior chamber phakic intraocular lens. *J Cataract Refract Surg* 2014;40(9):1454-1461
- 6 Boxer Wachler BS, Vicente LL. Optimizing the vault of collagen copolymer phakic intraocular lenses in eyes with keratoconus and myopia: comparison of 2 methods. *J Cataract Refract Surg* 2010;36(10):1741-1744
  - 7 Kamiya K, Shimizu K, Komatsu M. Factors affecting vaulting after implantable collamer lens implantation. *J Refract Surg* 2009;25(3):259-264
  - 8 Yan PS, Lin HT, Wang QL, et al. Anterior segment variations with age and accommodation demonstrated by slit-lamp-adapted optical coherence tomography. *Ophthalmology* 2010;117(12):2301-2307
  - 9 Lee DH, Choi SH, Chung ES, et al. Correlation between preoperative biometry and posterior chamber phakic visian implantable collamer lens vaulting. *Ophthalmology* 2012;119(2):272-277
  - 10 Kojima T, Maeda M, Yoshida Y, et al. Posterior chamber phakic implantable collamer lens: changes in vault during 1 year. *J Refract Surg* 2010;26(5):327-332
  - 11 Lege BA, Haigis W, Neuhann TF, et al. Age-related behavior of posterior chamber lenses in myopic phakic eyes during accommodation measured by anterior segment partial coherence interferometry. *J Cataract Refract Surg* 2006;32(6):999-1006
  - 12 周天安,沈晔,汪阳,等.有晶状体眼后房型人工晶状体植入矫正高度近视的中远期疗效评价. *中华眼科杂志* 2012;44(4):307-311
  - 13 Dejacó RI, Scholz U, Pieh S, et al. Long-term endothelial changes in phakic eyes with posterior chamber intraocular lenses. *J Cataract Refract Surg* 2002;28(9):1589-1593
  - 14 Edelhauser HF, Sanders DR, Azar R, et al. Corneal endothelial assessment after ICL implantation. *J Cataract Refract Surg* 2004;30(3):576-583
  - 15 Igarashi A, Shimizu K, Kamiya K. Eight-year follow-up of posterior chamber phakic intraocular lens implantation for moderate to high myopia. *Am J Ophthalmol* 2014;157(3):532-539
  - 16 Fernandes P, González-Méijome JM, Madrid-Costa D, et al. Implantable collamer posterior chamber intraocular lenses: a review of potential complications. *J Refract Surg* 2011;27(10):765-776