

复杂眼外伤处理中 I 期玻璃体手术联合睫状体离断复位观察

郭斌, 王莉, 范钦华, 张志强, 花雷, 余肖

基金项目: 国家自然科学基金资助项目(No. 81200711); 南京军区科技创新项目(No. 10MA040)

作者单位: (210002) 中国江苏省南京市, 解放军第81医院眼科
作者简介: 郭斌, 医学博士, 副主任医师, 研究方向: 眼外伤、玻璃体视网膜增生性疾病。

通讯作者: 郭斌. fmmuguobin@gmail.com

收稿日期: 2015-06-11 修回日期: 2015-09-11

Clinical study of vitrectomy combined with cyclodialysis repair on primary stage of complicated ocular trauma

Bin Guo, Li Wang, Qin - Hua Fan, Zhi - Qiang Zhang, Lei Hua, Xiao Yu

Foundation items: National Natural Science Foundation of China (No. 81200711); Science and Technology Innovation Project of Nanjing Military Region (No. 10MA040)

Department of Ophthalmology, the No. 81 Hospital of PLA, Nanjing 210002, Jiangsu Province, China

Correspondence to: Bin Guo. Department of Ophthalmology, the No. 81 Hospital of PLA, Nanjing 210002, Jiangsu Province, China. fmmuguobin@gmail.com

Received: 2015-06-11 Accepted: 2015-09-11

Abstract

• **AIM:** To evaluate the clinical effect of vitrectomy combined with cyclodialysis repair on primary stage for complicated ocular trauma with cyclodialysis.

• **METHODS:** The 13 consecutive cases (13 eyes) of complicated ocular trauma with cyclodialysis from January 1, 2011 to October 31, 2014, were treated and studied, including 2 contusions, 7 penetrating injuries and 4 rupture injuries. The concomitant symptoms were corneal laceration, limbus laceration, scleral laceration, hyphema, iridodialysis, mydriasis, traumatic cataract or lens dislocation, vitreous hemorrhage, retinal contusion, retinal detachment, choroid contusion, suprachoroidal hemorrhage, intraocular foreign body, etc. The preoperative visual acuity (VA) ranged from light perception (LP) to hand movement (HM) or before eye (BE). The cyclodialysis was determined by ultrasound biomicroscopy (UBM), three-mirror contact lens or was found in operation. The limits of cyclodialysis were about 2:00 ~ 6:00 o'clock. Intraocular pressures (IOP) of

contusion eyes before surgeries were 5.4mmHg and 10.2mmHg. The operation opportunity was 6h ~ 3d after injuries and the main operation stages included closing wound in cornea and sclera, vitrectomy, lensectomy, and/or removal of intraocular blood, retinal reattachment, cyclodialysis repair by suturing. The external scleral puncture and draining were carried out in suprachoroidal hemorrhage. Inert gas or silicon oil was tamponaded.

• **RESULTS:** The ciliary body reattached in all cases determined by UBM and three-mirror contact lens. The BCVA was improved to HM/BE ~ 4.7 and the IOP was 9.8 ~ 24.5mmHg at 1mo after surgeries, except that one eye was corneal edema after corneal laceration sutura. Retinal reattachment was determined by ultrasound or ophthalmoscope examination.

• **CONCLUSION:** For complicated ocular trauma with cyclodialysis, the vitrectomy with cyclodialysis repair on primary stage is effective to recover the anatomic structure and preserve the available visual function.

• **KEYWORDS:** ocular trauma; cyclodialysis; vitrectomy; combined surgery

Citation: Guo B, Wang L, Fan QH, et al. Clinical study of vitrectomy combined with cyclodialysis repair on primary stage of complicated ocular trauma. *Guoji Yanke Zazhi (Int Eye Sci)* 2015; 15(10):1794-1796

摘要

目的: 评价 I 期玻璃体手术联合睫状体缝合治疗合并睫状体离断的复杂眼外伤的临床治疗效果。

方法: 观察 2011-01-01/2014-10-31 期间连续收治严重眼外伤合并睫状体离断患者 13 例 13 眼。其中 2 眼钝挫伤, 7 眼穿通伤和 4 眼破裂伤, 伴随症状有角膜裂伤、角膜缘裂伤、巩膜裂伤、前房积血、虹膜根部离断、瞳孔括约肌撕裂、晶状体破裂或脱位、玻璃体积血、视网膜挫伤、视网膜脱离、脉络膜挫伤、脉络膜上腔出血、球内异物等。术前检查视力无光感 ~ 手动/眼前。术前 UBM 或三面镜检查或术中发现睫状体离断, 脱离范围 2:00 ~ 6:00。钝挫伤患者眼压分别 5.4mmHg 和 10.2mmHg。手术时间为伤后 6h ~ 3d, 主要操作包括关闭角膜巩膜伤口、切除玻璃体、切除晶状体、清除积血、视网膜复位、缝合方法复位脱离睫状体。脉络膜出血采用巩膜外穿刺切开开放液处理。眼内采用惰性气体或硅油填充。

结果: 术后检查 13 例脱离睫状体均复位。术后 1mo, 患眼

视力有不同程度提高,检查最佳矫正视力手动/眼前~4.7,眼压9.8~24.5mmHg(除严重角膜裂伤缝合术后角膜水肿1眼),术后三面镜或UBM检查睫状体复位,B超或眼底镜检查视网膜复位。

结论:对于合并睫状体离断复杂眼外伤眼,采用I期玻璃体手术联合睫状体缝合治疗可有效恢复眼球解剖结构,并有效保存视功能。

关键词:眼外伤;睫状体离断;玻璃体切割;联合手术

DOI:10.3980/j.issn.1672-5123.2015.10.33

引用:郭斌,王莉,范钦华,等.复杂眼外伤处理中I期玻璃体手术联合睫状体离断复位观察.国际眼科杂志2015;15(10):1794-1796

0 引言

睫状体离断可见于严重眼球挫伤,常伴有眼球破裂情况^[1-2],此外玻璃体手术本身的操作不当亦会引起或加重睫状体离断^[3-4]。轻者梳状韧带牵拉,甚至被撕裂,小梁网充满血液及色素,重者睫状体在巩膜突处被扯下来,虹膜根部断离,直到赤道部。前房角与脉络膜上腔相连,从而造成脉络膜脱离。表现为长期持续性低眼压、浅前房、视盘及黄斑水肿,视功能明显下降^[1,5]。目前最有效治疗措施主要是查找并封闭裂隙^[6]。临床上严重的外伤,特别是眼球外形受损、眼后段外伤后,需尽早手术,在术前、术中检查睫状体受损状态,在I期玻璃体切除术同时进行睫状体离断缝合复位,取得了一些的效果,现报告如下。

1 对象和方法

1.1 对象 选取2011-01-01/2014-10-31期间我院眼科连续收治严重眼外伤合并睫状体离断患者13例13眼,其中男12例,女1例;年龄21~58(平均34.8)岁;病史6h~2d;右眼7例,左眼6例;其中2眼钝挫伤,7眼穿通伤和4眼破裂伤,伴随症状有角膜裂伤、角巩膜缘裂伤、巩膜裂伤、前房积血、虹膜根部离断、瞳孔括约肌撕裂、晶状体破裂或脱位、玻璃体积血、视网膜挫伤、视网膜脱离、脉络膜挫伤、脉络膜上腔出血、球内异物等。在行手术治疗前,所有患者均符合以下条件:(1)术前通过B超和CT检查判断患眼有玻璃体手术指征;严重的眼球破裂伤伴较多的内容物脱出、晶状体破裂或脱位、视网膜脱离、球内异物;(2)接受术前和术中检查发现睫状体离断,同时行睫状体离断缝合复位治疗;(3)无全身风险,接受全身麻醉或局部麻醉;(4)患者和家属接受眼外伤修复手术治疗,并签署知情同意书。

1.2 方法 术前检查视力为无光感~手动/眼前。术前UBM或三面镜检查或术中发现睫状体离断,脱离范围2:00~6:00。钝挫伤患者眼压分别为5.4mmHg和10.2mmHg。穿通伤患者未行眼压和UBM检查。手术时间为伤后6h~3d,主要操作包括关闭角膜巩膜伤口,常规三通道经睫状体扁平部闭合式玻璃体切割,灌注头避开睫状体离断的区域,或从角膜缘穿刺放置灌注管。对伴有脉络膜脱离的患眼于相应部位巩膜外穿刺放出脉络膜上腔的积血。切除玻璃体,切除晶状体,清除积血,重水注入玻璃体腔排出视网膜下液,视网膜复位,眼内激光或巩膜外冷凝封闭裂孔。重水下或气液交换后在距角膜缘1.5mm

处用10-0聚丙烯线由巩膜表面进针进入玻璃体腔,穿过脱离睫状体组织前段,对侧有26G空芯针头引导出针,自出针口返回进针,与缝合后距进针点0.5个钟点出针,间断缝合,在巩膜表面打结,间隔0.5钟点,进针缝合第二针,直至缝合完全,使睫状体与巩膜更紧密贴合(图1)。睫状体前后伏贴情况,联合透巩膜的冷凝,最后原位缝合球结膜。眼内采用惰性气体或硅油填充。

2 结果

2.1 视力 术后1mo,患眼视力有不同程度提高。术后最佳矫正视力为HM/BE~4.7。

2.2 眼压 术后1mo内,所有术眼眼压均提高,有3眼出现眼压升高超过25mmHg,经抗炎和降眼压药物治疗后,眼压降至正常,另有1眼眼压控制不良。术后1mo眼压9.8~24.5mmHg(除严重角膜裂伤缝合术后角膜水肿1眼)。

2.3 裂隙灯、眼底检查或B超检查 术后随访1mo,12眼屈光间质清晰,1眼角膜基质水肿。眼底检查或B超检查显示13只患眼视网膜、脉络膜复位。

2.4 三面镜或UBM检查 所有患眼睫状体复位,三面镜检查未见明显睫状体组织脱离,UBM显示睫状体前外侧角附着于巩膜突之后巩膜上,巩膜与睫状体间无明显无回声区间隙,缝合区域睫状体水肿有增厚。图2为1例闭合性眼钝挫伤造成睫状体脱离患者手术前后睫状体复位情况。

3 讨论

外伤性睫状体离断范围术前定位要准确^[6],因为手术目的是把脱离的睫状体缝回到巩膜内壁,关闭睫状体与巩膜间隙,阻止房水从间隙处外流^[1]。把所有断离的睫状体缝回到巩膜内表面是手术成功的关键,所以术前定位非常重要。三面镜对前房角结构进行全面检查,可发现巩膜突与睫状体带分离的裂隙,但三面镜检查受屈光间质及眼压高低的影响,可造成部分遗漏,而UBM采用高频超声检查眼前段隐蔽的结构,尤其适用于结构复杂而位置表浅的部位,且不受屈光间质的影响,图像分辨率高,可以清楚地显示眼前段组织结构,睫状体离断的范围、高度均可在图像上清晰辨别,还可清楚显示睫状体或脉络膜上腔液体及前房与睫状体上腔是否相通,分析外伤后房角的病理改变,为手术复位拟订缝合范围及手术的成功提供了可靠保证^[7]。我们部分病例如眼球破裂伤、球内异物等,术前检查不能进行UBM或三面镜等操作,根据常规B超和CT结果对睫状体损伤预先评估,对可能存在的睫状体离断情况告知患者,以便I期术中缝合操作,减少了手术次数,免除患者多次手术的痛苦。

睫状体离断的治疗可以采用多种方法,如药物治疗、睫状体冷凝治疗及睫状体光凝治疗等^[3,8],但都有其局限性,上述方法适用于睫状体离断范围较小的情况,一般小于2个钟点位范围^[9]。随着治疗设备的进步,Hoerauf等首先采用玻璃体切除、冷凝、眼球内气体填充等综合手术治疗外伤性睫状体离断^[10-11]。国内很多报道认为,睫状体缝合术是目前疗效确切、能达到较好的解剖复位并使眼压恢复的一种手术方式^[6]。但睫状体缝合修补联合眼后段玻璃体切割治疗的方法多样^[5,12],多数采用巩膜切

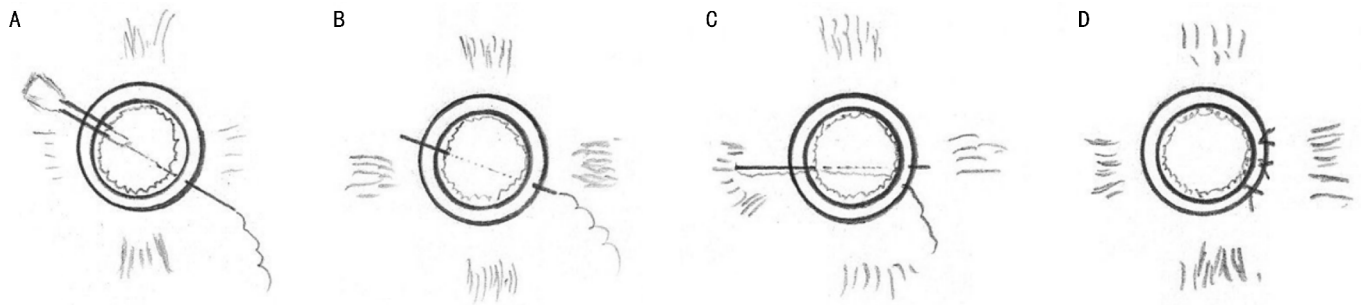


图1 睫状体离断间断缝合示意图。

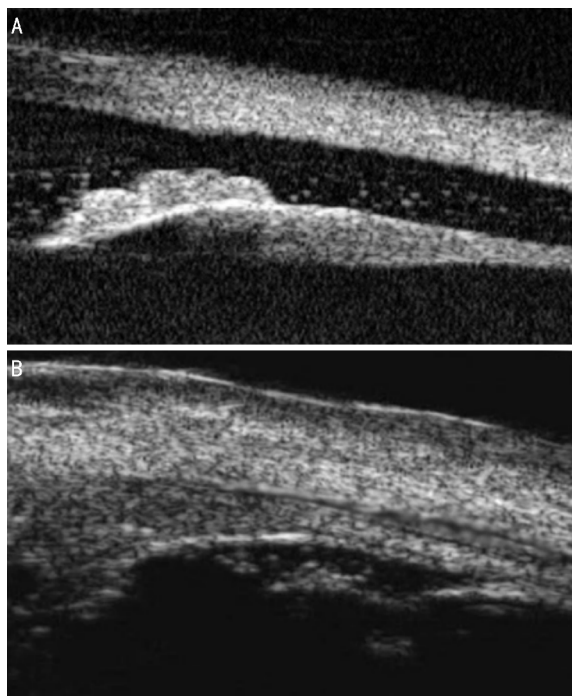


图2 睫状体脱离患者手术前后睫状体UBM图像比较 A:术前;B:术后。

开间断缝合睫状体,使之复位,或采取连续缝合的方法^[13-15]。我们在临床中曾尝试这些方法,结果发现术中操作难度大、术后并发症较多,于是改进为本文提到的间断缝合睫状体方法,避免了传统睫状体复位缝合手术大范围切开巩膜可能造成眼前段缺血等严重并发症的发生,尽可能少的做巩膜切口和对睫状体组织的夹持,优点是间断缝合术不用切开全层巩膜,手术创伤小,减少术中出血和术后的眼内反应,并且可根据睫状体复位情况联合透巩膜的冷凝治疗。术后玻璃体腔充填惰性气体或硅油形成的顶压作用和较高的表面张力更利于睫状体复位^[11]。

综上所述,在某些严重外伤合并睫状体离断,且晶状体破坏情况下,可在玻璃体切除手术治疗同时,选择间断

缝合睫状体方法修复离断的睫状体,以期减少由于睫状体离断引起的其他并发症。

参考文献

- 1 Ioannidis AS, Barton K. Cyclodialysis cleft: causes and repair. *Curr Opin Ophthalmol* 2010;21(2):150-154
- 2 Karel I, Pitrova S, Lest'ák J, et al. Eye injury from a paintball projectile. *Cesk Slov Oftalmol* 2002;58(3):171-175
- 3 Medeiros MD, Postorino M, Pallas C, et al. Cyclodialysis induced persistent hypotony: surgical management with vitrectomy and endotamponade. *Retina* 2013;33(8):1540-1546
- 4 Mateo-Montoya A, Mendrinós E, Tabatabay C, et al. 23-gauge transconjunctival sutureless vitrectomy: visual outcomes and complications. *Semin Ophthalmol* 2011;26(2):37-41
- 5 Ishida Y, Minamoto A, Takamatsu M, et al. Pars plana vitrectomy for traumatic cyclodialysis with persistent hypotony. *Eye (Lond)* 2004;18(9):952-954
- 6 Agrawal P, Shah P. Long-term outcomes following the surgical repair of traumatic cyclodialysis clefts. *Eye (Lond)* 2013;27(12):1347-1352
- 7 高笙,赵霞,徐海波. 睫状体脱离复位术巩膜瓣缝合方法对术后视力的影响. *国际眼科杂志* 2004;4(2):360-361
- 8 陈光约. 外伤性睫状体脱离缝合复位术效果的临床分析. *眼外伤职业眼病杂志* 2006;28(10):745-747
- 9 杨东雷,何荣志,李菲. 外伤性睫状体脱离手术治疗效果. *河北北方学院学报(医学版)* 2010;27(4):41
- 10 Xu WW, Huang YF, Wang LQ, et al. Cyclopexy versus vitrectomy combined with intraocular tamponade for treatment of cyclodialysis. *Int J Ophthalmol* 2013;6(2):187-192
- 11 Hoerauf H, Roeder J, Laqua H. Treatment of traumatic cyclodialysis with vitrectomy, cryotherapy, and gas endotamponade. *J Cataract Refract Surg* 1999;25(9):1299-1301
- 12 Ioannidis AS, Bunce C, Barton K. The evaluation and surgical management of cyclodialysis clefts that have failed to respond to conservative management. *Br J Ophthalmol* 2014;98(4):544-549
- 13 冯英策. 睫状体缝合复位术治疗外伤性睫状体脱离. *临床眼科杂志* 2008;16(3):255-256
- 14 柏文,王玉,袁久民. 显微复位缝合术治疗睫状体脱离. *眼外伤职业眼病杂志* 2001;23(2):216
- 15 Ioannidis AS, Barton K. Cyclodialysis cleft: causes and repair. *Curr Opin Ophthalmol* 2010;21(2):150-154