

儿童眶周皮样囊肿 114 例临床分析

谭艺兰, 罗俊, 郭燕, 陶利娟

作者单位: (410007) 中国湖南省长沙市, 湖南省儿童医院眼科
作者简介: 谭艺兰, 女, 硕士, 主治医师, 研究方向: 眼眶病、眼整形。

通讯作者: 陶利娟, 教授, 主任医师, 硕士研究生导师, 研究方向: 斜弱视、小儿眼病、儿童眼视光。tlj823@sina.com

收稿日期: 2015-04-25 修回日期: 2015-07-17

Clinical review of 144 children with periorbital dermoid cyst

Yi-Lan Tan, Jun Luo, Yan Guo, Li-Juan Tao

Department of Ophthalmology, Hunan Children's Hospital, Changsha 410007, Hunan Province, China

Correspondence to: Li-Juan Tao. Department of Ophthalmology, Hunan Children's Hospital, Changsha 410007, Hunan Province, China. tlj823@sina.com

Received: 2015-04-25 Accepted: 2015-07-17

Abstract

• **AIM:** To analyze the clinical features, computer tomography (CT) image findings and treatment experience of color Doppler ultrasound for children with periorbital dermoid cyst.

• **METHODS:** The clinic data of 114 cases which dermoid cyst was illustrated by pathological histology after surgery was retrospectively analyzed. All patients were performed color Doppler ultrasound and some patients were underwent CT. Surgical incisions were designed according to the position of cyst.

• **RESULTS:** Among 114 cases, 61 cases in right eye, 53 cases in left eye. The location of cyst was at superior temporal in 68 cases (59.6%), supraorbital in 27 cases (23.7%), medial superior in 13 cases (11.4%), medial inferior in 5 cases (4.4%), infraorbital in 1 case (0.9%). Cyst was adhered to periosteum in 49 cases. Color Doppler ultrasound showed the clear cyst boundary in 100 cases (87.7%), hypoecho in 105 cases (92.1%), homogeneous in 61 cases (53.5%), fluid dark area in 4 cases and no-blood flow inside cyst in 107 cases (93.9%). Forty patients were performed by CT, and CT value ranged from -55 ~ 32Hu and bony destruction surrounding cyst was showed in 7 cases. According to the position of cyst, eye brow incision were designed in 72 cases, upper eyelid crease incision in 10 cases, skin incision upper the cyst in 30 cases, fornix incision in 2 cases. All patients were followed up for 3mo ~ 4a, no complications and recurrence.

• **CONCLUSION:** Combination with color Doppler and CT can make an accurate and locative diagnose of periorbital

dermoid cyst in children before surgery. Surgical incision designed by lesion position and complete removal of the cyst wall is the key to get better cosmetic appearance and avoid recurrence.

• **KEYWORDS:** children; periorbital; dermoid cyst

Citation: Tan YL, Luo J, Guo Y, *et al.* Clinical review of 144 children with periorbital dermoid cyst. *Guoji Yanke Zazhi (Int Eye Sci)* 2015;15(8):1475-1477

摘要

目的: 探讨儿童眶周皮样囊肿的临床特点、彩色多普勒超声及 CT 影像学表现和诊疗经验。

方法: 回顾性分析 114 例经手术后病理组织学证实的眶周皮样囊肿患者的临床资料。所有患者均行彩色多普勒超声检查, 部分患者行 CT 检查。根据肿物的部位设计不同的手术切口。

结果: 选取 114 例患儿中, 右眼 61 例, 左眼 53 例。肿物位于眶颞上缘 68 例 (59.6%), 眶上缘 27 例 (23.7%), 眶内上缘 13 例 (11.4%), 眶内下缘 5 例 (4.4%), 眶下缘 1 例 (0.9%)。肿块与骨膜粘连紧密者 49 例。彩色多普勒检查示肿物边界清楚 100 例 (87.7%), 低回声者 105 例 (92.1%), 回声均匀者 61 例 (53.5%), 伴有液性暗区者 4 例, 囊肿内部无血彩者 107 例 (93.9%)。行 CT 检查者 40 例中, CT 值范围 -55 ~ 32Hu。肿物周边骨壁破坏 7 例。术中根据肿物的部位行不同的手术切口。眉弓切口 72 例, 上睑双重睑切口 10 例, 囊肿部位顺皮肤方向皮肤切口 30 例, 穹隆切口 2 例。所有患者术后随访 3mo ~ 4a, 均无明显手术并发症, 无复发。

结论: 联合彩色多普勒及 CT 检查, 可术前对儿童眶周皮样囊肿进行准确定性、定位诊断。巧妙利用肿块位置设计手术切口, 完整摘除囊壁是达到术后更好的美容效果, 避免复发的关键。

关键词: 儿童; 眶周; 皮样囊肿

DOI: 10.3980/j.issn.1672-5123.2015.8.48

引用: 谭艺兰, 罗俊, 郭燕, 等. 儿童眶周皮样囊肿 114 例临床分析. *国际眼科杂志* 2015;15(8):1475-1477

0 引言

眼眶是皮样囊肿常见的部位之一。眶周的皮样囊肿常在幼儿期表现明显。眼眶深部的皮样囊肿直至成年期因为眼球突出移位才能在临床上观察到。现对我科在 2010-01/2014-09 手术治疗的 114 例眶周皮样囊肿患儿进行回顾性分析并报告如下。

1 对象和方法

1.1 对象 选取 2010-01/2014-09 我科收治眶周肿物行手术切除且病理组织学检查诊断为皮样囊肿病例 114 例。

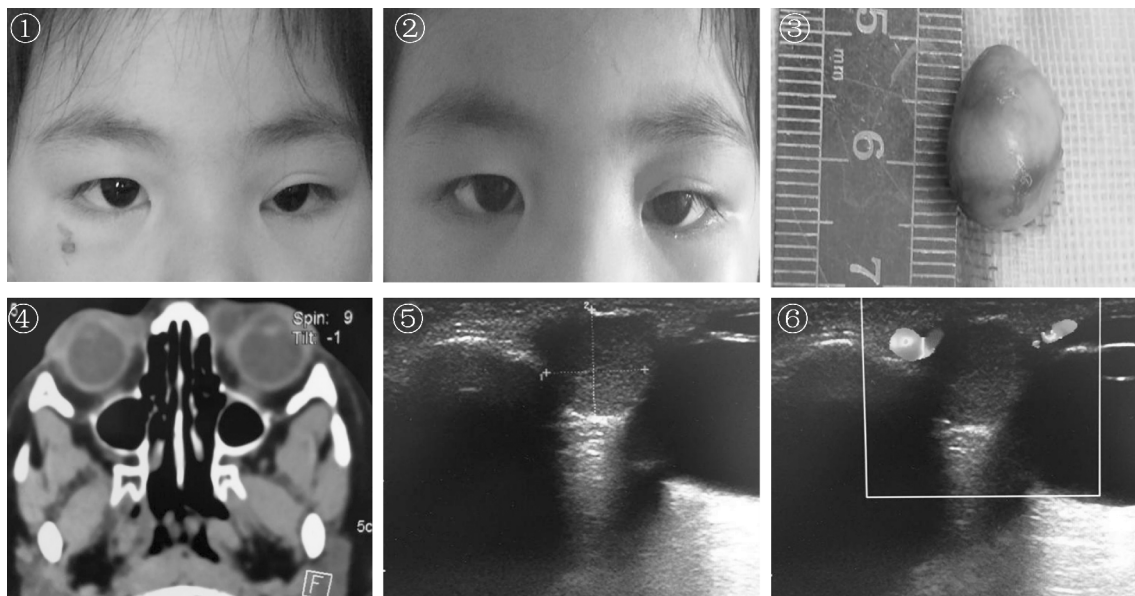


图1 患儿,女,5岁,发现左眼眶内上方肿物1mo。无红痛,伴上睑内侧轻度下垂。
图2 图1患儿行左眼眶肿块摘除术后1wk,左眼上睑内侧下垂稍改善。
图3 图1患儿术中取出肿块,包膜完整,呈黄白色。
图4 眼眶CT检查示低密度肿物,边界清。
图5 肿物B超示12mm×13mm×10mm囊性包块,可见密集光点回声。
图6 CDFI:囊性包块周边可见点状血彩,其内未见明显血彩。

其中男72例,女42例。年龄1月龄~15岁2月(平均25.3±24.9)月。病程1wk~8a(平均14.1±15.6)mo。其中1岁以内发现者84例,1~3岁发现者22例,3岁以上发现者8例。右眼61例,左眼53例。所有患者术前均行彩色多普勒超声,部分患者行眼眶CT。

1.2 方法 所有患者均在全身麻醉后行手术。术中5g/L利多卡因1:20000肾上腺素肿物周边局部浸润麻醉,以利于术中分离及止血。位于眶外上缘能推动的肿物,如存在双重睑,行双重睑切口10例;眶外上缘及眶上缘肿物沿眉弓顺皮纹切口72例;行肿物部位顺皮纹方向的皮肤切口30例。切开后钝性分离皮下至囊壁并予摘除。6例术中囊壁破裂,黄白色豆渣样内容物外溢。予吸除内容物,尽可能将囊壁摘净,含稀释碘伏的生理盐水反复冲洗术野。皮下组织及皮肤间断缝合。眶下缘及眶内下缘行下方近穹隆部结膜切口2例,分离结膜下组织,暴露并钝性剥离囊肿,连续缝合结膜。术后1wk拆除皮肤缝线。术后随访3mo~4a,观察切口的愈合情况,并行B超了解肿物有无复发。

2 结果

2.1 肿物发生部位及大小 选取114例眶周皮样囊肿中,位于眶颞上缘68例(59.6%),眶上缘27例(23.7%),眶内上缘13例(11.4%),眶内下缘5例(4.4%),眶下缘1例(0.9%)。肿块与骨膜粘连紧密者49例(43.0%),可推动者65例(57.0%)。B超测量囊肿最小5mm×4mm×3mm,最大18mm×20mm×17mm(图1~3)。

2.2 肿物影像学表现 彩色多普勒检查示肿物边界清楚100例,不清楚14例。强回声者6例,中等回声3例,低回声者105例。回声均匀者61例,不均匀者53例,伴有液性暗区者4例。囊肿内部无血彩者107例,点状血彩者7例。12例囊壁可见血彩。行CT检查者40例中,CT值范围-55~+32Hu。肿物周边骨壁凹陷7例(图4~6)。

2.3 切口愈合情况 所有皮肤切口痕迹甚微。4例沿眉弓顺皮纹切口早期触及有少许硬感,予在家热敷后再次复查时触摸硬感消失。双重睑切口睁眼时看不出痕迹。行结膜切口者术后早期有结膜下出血,术后1mo复查时外观无异常。114例患者术后无复发,无并发症。

3 讨论

皮样囊肿是胚胎早期由外胚层上皮组织分离而来的迷芽瘤。儿童眼眶肿瘤中,皮样囊肿是最常见的良性肿瘤^[1,2],在0~9岁儿童眼眶肿瘤中,发病率达26%^[3]。皮样囊肿出生时即可存在,位于眶周的囊肿较眶缘后的囊肿容易发现。本组114例患儿中,年龄最小1月龄,最大15岁2月。其中1岁以内发现者84例(73.7%),1~3岁发现者22例(19.3%),3岁以上发现者8例(7.0%)。大多数患者由于囊肿位置表浅而触摸发现,有2例患者是在摔伤后致眶周肿胀才发现肿物。

术前影像学检查对该病的诊断提供重要的支持。由于皮样囊肿由角化复层鳞状上皮衬里,囊肿内包含有角化物或毛发脂质物质,B超可清楚显示肿物的边界,回声可因囊肿内容物成分不同而有区别^[4]。本组病例中B超大多表现为低回声,回声较均匀,囊壁显示清楚。当囊内物含有液体时,可伴有液性暗区。另外,皮样囊肿内无血管组织,彩色多普勒超声显示囊肿内部无血彩,囊壁上可见细弱小血流,这是与其他实体性肿瘤重要的鉴别点。本组病例中囊肿内部无血彩者107例(93.9%),点状血彩者7例(6.1%),12例囊壁可见血彩。囊肿内点状血彩者考虑可能存在分隔。

由于皮样囊肿是胚胎发育过程中表皮组织陷落到眶内或眶骨缝中生长而成,对于眼眶皮样囊肿,CT不仅能显示肿块的位置、形状,还可以显示肿块的内部构成及周边眶骨的改变^[5]。宋国祥指出皮样囊肿的CT最具有特征性改变。病变内密度多样化,可含脂肪呈现CT值为负

值。在眼眶肿瘤中,除脂肪瘤外,极少见到该情况。囊内含有囊壁脱落物和毛发时,CT值最高可达+77Hu。本组行CT检查者40例中,CT值范围-55~+32Hu。肿物周边骨壁可见指压痕样凹陷7例。囊肿刺激骨膜,使骨凹陷缘增厚,凹窝内多处骨嵴,手术时注意避免骨嵴刺破囊壁,注意与骨缝连接处切除干净,不要残留囊壁,否则容易复发。

囊肿常有继发改变,囊壁因受压变薄、破溃及炎症反应,导致组织增生,并形成肉芽肿。炎症明显时表现为红肿痛等炎症反应表现。本组病例均表现为眶周无痛性肿物,眼部症状不明显,即使有外伤史的2个病例也无炎症表现。患者的病理组织学检查中有8例(7%)可见肉芽肿,部分伴多核巨细胞反应,低于任艳红等^[6]报道的13%,考虑与研究对象和病程有关。

位于眶缘的皮样囊肿,局部皮肤切开,肿物容易完整取出。因此,术前通过影像学检查诊断为皮样囊肿后,设计手术切口时需要更多地考虑术后的美观。对于眶外上缘能推动的肿物,如存在双重睑,行双重睑切口。做双重睑切口时需考虑以下问题:(1)尽量将切口做在重睑解剖学折痕靠外侧,选择肿块表浅且与骨壁无紧密粘连者。这样可避免损伤提上睑肌,术中囊肿易剥离,术后眼睑肿胀程度轻,睁眼时手术切口瘢痕不明显,重睑自然。(2)由于儿童随年龄增长,双重睑发育有变化,所以一般不将双重睑切口作为首选。

皮样囊肿由于其生长缓慢或有静止期,所以眶周皮样囊肿儿童就诊时囊肿一般不会特别大,直径一般10mm左右^[7]。本组病例中B超测量囊肿最小5mm×4mm×3mm,最大18mm×20mm×17mm。有些病例由于囊膜与周围组织粘连,刺激增生,导致临床触诊时的囊肿大小大于B超测量结果。因此,我们在设计手术切口长度时充分参考B

超或CT测量的囊肿大小。切开皮肤及皮下组织后,隧道式钝性分离囊肿周围组织。注意一定要将囊肿周围组织与囊肿的粘连仔细分离,这样囊肿就可以通过挤压后从较小的切口中娩出。如果切口确实很小囊肿难以娩出,术中再扩大切口。通过这种方式即使行肿物部位顺皮纹方向的皮肤切口,术后切口瘢痕也不是很明显。

在本组病例中,有2例位于眶下缘及眶内下缘的囊肿通过术前触诊及CT检查发现肿物边界清楚,直径<2cm,位置表浅可触及,与骨壁、眼外肌无粘连。因此设计了近下穹隆结膜切口。术中囊肿较容易剥离,术后少许球结膜下小片状出血,结膜切口隐藏在下睑后方不易发现。

因此,对于儿童眶周皮样囊肿,我们术前进行B超或CT影像学检查,不仅对于囊肿进行定性定位分析,而且结合影像学结果巧妙设计手术切口,能达到术后更好的美容效果。

参考文献

- 1 毕颖文,陈荣家. 574例儿童眼部肿瘤的临床统计与分析. 中国实用眼科杂志 2005;23(9):929-934
- 2 魏秋彩,李晓华,郝远瑞. 儿童眼部肿瘤213例的病理学分类. 中华眼科杂志 2013;49(1):37-40
- 3 Ohtsuka K, Hashimoto M, Suzuki Y. A review of 244 orbital tumors in Japanese patients during a 21-year period; origins and locations. *Jpn J Ophthalmol* 2005;49(1):49-55
- 4 吴桐,孙丰源,唐东润. 彩色多普勒超声在儿童眼眶肿瘤诊断中的价值. 眼科研究 2009;27(11):1001-1004
- 5 李凤鸣. 中华眼科学. 北京:人民卫生出版社 2005:975-978
- 6 任艳红,金姬. 儿童先天性眶周囊肿153例临床分析. 中国斜视与小儿眼科杂志 2011;19(3):121-124
- 7 Cavazza S, Laffi GL, Lodi L, et al. Orbital dermoid cyst of childhood: clinical pathologic findings, classification and management. *Int Ophthalmol* 2011;31(2):93-97