

葡萄膜炎性黄斑水肿对视功能的影响

冀垒兵,许正华,肖云,张燕,张小玲,刘李平,闫雯娟,渠兰

作者单位:(830011)中国新疆维吾尔自治区乌鲁木齐市,中国人民解放军第474医院 全军眼科中心
作者简介:冀垒兵,硕士,主治医师,研究方向:葡萄膜炎、眼底病。
通讯作者:肖云,主任医师,眼科主任,研究方向:葡萄膜炎、眼底病。yunxiao2688@126.com
收稿日期:2015-02-04 修回日期:2015-05-19

Impact assessment of uveitis macular edema on visual function

Lei-Bing Ji, Zheng-Hua Xu, Yun Xiao, Yan Zhang, Xiao-Ling Zhang, Li-Ping Liu, Wen-Juan Lü, Lan Qu

PLA Ophthalmic Center, No. 474 Hospitals of Chinese PLA, Urumqi 830011, Xinjiang Uygur Autonomous Region, China

Correspondence to: Yun Xiao. PLA Ophthalmic Center, No. 474 Hospitals of Chinese PLA, Urumqi 830011, Xinjiang Uygur Autonomous Region, China. yunxiaocn@126.com

Received:2015-02-04 Accepted:2015-05-19

Abstract

• AIM: To investigate the impact of uveitis macular edema on vision and vision field impairment.

• METHODS: This study was a single center, retrospective controlled study of clinical characteristic found in the middle, rear or panuveitis treatment. Totally 132 patients (248 eyes) with uveitis macular edema were selected and accepted the vision, the frequency-domain optical coherence tomography, micro-perimetry examination.

• RESULTS: Uveitis macular edema had significant correlation with visual acuity and visual field damage ($P < 0.05$). Different types of macular edema corresponded to different visual impairment; not associated with foveal thickness increased cavity type could produce moderate visual impairment, with an average 10 letters; not associated with cysts and only foveal thickness increases type could produce a greater degree of visual impairment, with an average 19 letters; and accompanied by cysts, foveal thickness increased cystoid macular edema type could produce the greatest degree of visual impairment, with an average 26 letters. All selected macular edema had varying degrees of vision impairment; closely related to the thickness of the fovea, that the greater the thickness, the wider the range of vision impairment, the difference was statistically significant ($P < 0.05$), regardless of whether cysts had little relationship.

• CONCLUSION: The damage of macular edema corresponding visual function prompts us later in the

course of uveitis treatment, the treatment of macular edema should also serve as an important aspect to focus on. Assessment of macular edema, uveitis visual impairment should be to focus on the vision and the vision of both micro and so on.

• KEYWORDS: uveitis; macular edema; vision; micro-perimetry; frequency-domain optical coherence tomography

Citation: Ji LB, Xu ZH, Xiao Y, et al. Impact assessment of uveitis macular edema on visual function. *Guoji Yanke Zazhi (Int Eye Sci)* 2015;15(6):1026-1029

摘要

目的:探讨葡萄膜炎性黄斑水肿对视力、视野损害的相关性。

方法:此研究为单中心、回顾性的、对临床中发现的中间、后部或全葡萄膜炎治疗的特征性对照研究。葡萄膜炎性黄斑水肿患者132例248眼,接受视力、频域光学相干断层扫描、微视野检测。

结果:葡萄膜炎性黄斑水肿与视力、视野的损害具有明显的相关性($P < 0.05$)。不同类型的黄斑水肿对应不同的视力损害:不伴有黄斑中心凹厚度增加的囊腔型可产生中等程度的视力损害,平均10个字母;不伴有囊腔而仅有黄斑中心凹厚度增加型可产生更大程度的视力损害,平均19个字母;而同时伴有囊腔、黄斑中心凹厚度增加的黄斑囊样水肿型可产生最大程度的视力损害,平均26个字母。入选的所有黄斑水肿都产生了不同程度的视野损害:与黄斑中心凹的厚度密切相关,即厚度越大,视野损害的范围越广,差异具有统计学意义($P < 0.05$),而与是否具有囊腔关系不大。

结论:黄斑水肿对应的视功能损害提示我们在以后的葡萄膜炎治疗过程中,对黄斑水肿的治疗也应作为一个重要方面去关注;对葡萄膜炎性黄斑水肿的视功能损害评估,应该从视力和微视野两方面关注。

关键词:葡萄膜炎;黄斑水肿;视力;微视野;频域光学相干断层扫描

DOI:10.3980/j.issn.1672-5123.2015.6.24

引用:冀垒兵,许正华,肖云,等.葡萄膜炎性黄斑水肿对视功能的影响.国际眼科杂志2015;15(6):1026-1029

0 引言

葡萄膜炎是一种眼内炎症性疾病的总称,在美国,它是占第5位的视力损害和致盲性眼病,约占致盲患者的10%~20%^[1,2]。它严重威胁各个年龄段患者的视功能,根据发病部位的不同可分为前部、中部、后部葡萄膜炎和全葡萄膜炎^[3]。在西方国家,前葡萄膜炎约占75%~90%,而在东方国家,中间、后部或全葡萄膜炎约占50%~

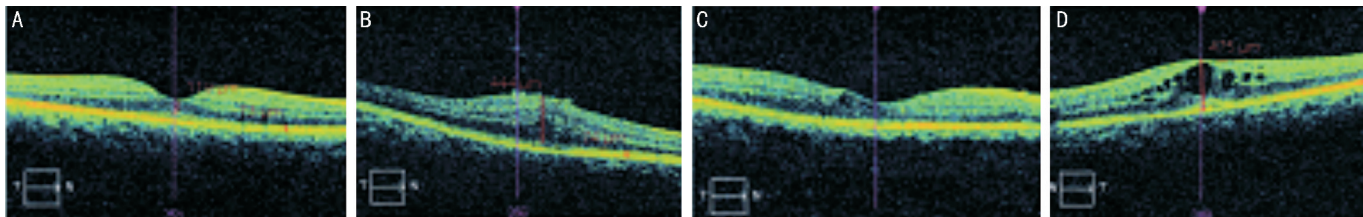


图1 葡萄膜炎性黄斑水肿的四类分组 A:无水肿组;B:黄斑中心凹厚度增加型组;C:黄斑囊腔型组;D:黄斑囊样水肿型。

75%^[4]。在所有葡萄膜炎的类型中,中间、后部和全葡萄膜炎所产生的眼内并发症要比前部葡萄膜炎多^[5]。葡萄膜炎引起的并发症对视功能的影响方面,黄斑水肿约占所有并发症的28.8%^[6],而囊样黄斑水肿引起的中心视力丢失是囊样黄斑水肿视功能损害的最常见类型,而且黄斑水肿是葡萄膜炎视力丢失的最常见发病原因^[7,8]。然而,目前的研究对于葡萄膜炎性黄斑水肿引起的视功能损害的机制还不十分清楚,仅仅是停留在频域光学相干断层扫描(SD-OCT)的发现与视功能的关系方面,缺乏更深层次的研究,而且样本量也较小^[9],究竟是单独的黄斑囊腔引起的视功能损害还是合并黄斑中心凹厚度增加引起的视功能损害,目前这样的疑问还不十分清楚。为此,我们做了大样本的系统化标准化研究,以期能对上述问题作出进一步的阐释。

1 对象和方法

1.1 对象 收集我院2012-06/2014-06眼科门诊及住院患者葡萄膜炎性黄斑水肿患者132例248眼。入选标准:(1)已经确诊的非传染性的中间、后部或全葡萄膜炎;(2)愿意并已经接受系统化治疗^[10]。排除标准:(1)双眼有外伤史;(2)双眼高度近视、远视病史;(3)既往原发或继发青光眼病史;(4)有合并角膜或其他眼底疾病病史。

1.2 方法 所有入选患者需经过最佳矫正视力、频域光学相干断层扫描、微视野检测。我们采用ETDRS视力表检查最佳矫正视力,所有的被检测者须在照明亮度适宜的测试室内进行,由同一检查者进行检测。主要步骤:(1)4m处验光取得最正的度数、最佳的视力、矫正散光4m处阅读字母;如果在4m正确识别的字母数 ≥ 4 ,则在4m正确识别的字母数加上30;(2)如果在4m不能阅读字母,则改为在1m处验光,再次正确识别字母数;(3)1m处不能阅读,则检查指数、手动、光感。最后算出视力的总得分情况(1~100)。对于葡萄膜炎性黄斑水肿的类型检测,我们采用频域光学相干断层扫描对所有的葡萄膜炎黄斑水肿进行检测,Cirrus HD-OCT的轴向分辨率 $5\mu\text{m}$,横向分辨率 $15\mu\text{m}$,扫描速度27000次/s,扫描深度2mm,1024点。屈光补偿范围 $-20.0\sim +20.0\text{D}$,可采用5线高清晰扫描。同一检查者对248眼散瞳后进行检查,水平 180° 对黄斑中心凹、经中心凹 225° 和 315° 经线进行光学扫描。扫描后的各项资料存储在专门的移动硬盘上,并用仪器内的自带程序进行测量分析,分别测量黄斑中心凹、 225° 和 315° 经线处视网膜神经上皮层厚度值,多次测量求出平均值。参照以往的研究成果^[5],黄斑水肿可分为三类:(1)黄斑部视网膜厚度 $\geq 240\mu\text{m}$ 而没有囊腔形成为黄斑中心凹厚度增加型;(2)黄斑部视网膜厚度小于 $240\mu\text{m}$ 而有囊腔形成为黄斑囊腔型;(3)黄斑部视网膜厚度 $\geq 240\mu\text{m}$ 而有囊腔形成为黄斑囊样水肿型。在我们的研究中,所有患者被分为四组:(1)无水肿组;(2)黄斑中心凹厚度增加型组;(3)黄斑囊腔型组;(4)黄斑囊样水肿型(图1)。对于

葡萄膜炎性黄斑水肿视野的检测,我们应用MP-1微视野计(micro-perimeter,MP-1,Nidek)进行中心 45° 范围内特定区域内视网膜的光敏感度检测。有屈光不正者完全矫正最佳视力后再行微视野检查。检查条件:红色背景光,红色十字视标,刺激光标大小为Goldmann III,选择4-2程序确定视网膜光敏感度,实时眼位跟踪记录固视轨迹,记录每个点的数值。

统计学分析:采用SPSS 13.0统计学软件进行线性回归方程分析, $P < 0.05$ 为差异具有统计学意义。

2 结果

2.1 四组患者各项基本信息数值的比较 黄斑中心凹厚度增加和黄斑囊腔在所有受检查的葡萄膜炎患者中非常普遍(表1)。大约有14%患者存在黄斑囊腔,11%患者存在黄斑中心凹厚度增加,29%患者存在黄斑囊样水肿。那些黄斑中心凹厚度增加型(无论存不存在黄斑囊腔)的患者年龄比没有黄斑中心凹厚度增加型的患者年长,差异具有统计学意义($P < 0.05$),但是在黄斑中心凹厚度增加型和黄斑囊样水肿型两者不具有明显的相关性。民族方面:汉族人群在黄斑中心凹厚度增加型比另外两型稍少些,差异具有统计学意义($P < 0.05$)。那些黄斑中心凹厚度增加型和黄斑囊样水肿型的患者更多地具有黄斑前膜($P < 0.05$)。透明或人工晶状体炎葡萄膜炎黄斑中心凹厚度增加型所占比例最少,差异具有统计学意义($P < 0.05$)。黄斑囊样水肿患者多有活动性的葡萄膜炎($P < 0.05$)和玻璃体混浊。随着年龄的增加,活动性的葡萄膜炎更多地发生黄斑囊样水肿,差异具有统计学意义($P < 0.05$)。

2.2 患者平均视力与平均视野损害的数值比较 三种类型(黄斑中心凹厚度增加型、黄斑囊腔型、黄斑囊样水肿型)的葡萄膜炎患者都存在视力下降和视野光敏感度下降,差异具有统计学意义($P < 0.05$,表2)。黄斑囊腔型患者视力下降最少(丢失10个字母),黄斑中心凹厚度增加型患者次之(丢失19个字母),黄斑囊样水肿型患者下降最多(丢失26个字母)。囊样黄斑水肿患者视力下降或严重下降的比例是无囊样黄斑水肿患者的两倍多,差异具有统计学意义($P < 0.05$)。无黄斑水肿和黄斑囊腔两组视力损害下降的幅度是类似的(在69~84个字母数中所占比例较高,约71.3%;而34~69个字母数中所占比例较低,约20.4%),而黄斑中心凹厚度增加及黄斑囊样水肿两组在70~84,50~69,34~49三个字母数中的比例相差不多,但四组在34或以下字母数中以黄斑囊样水肿组所占的比例最高,约12.5%。在视野损害方面,无黄斑水肿型和黄斑囊腔型两组在各个视野损害段所占的比例也是类似的,而黄斑中心凹厚度增加型和黄斑囊样水肿型两组以重度损害所占的比例较高,差异具有统计学意义($P < 0.05$)。

3 讨论

葡萄膜炎是发生于眼内组织的炎症性疾病,包括葡萄膜、视网膜、视网膜血管、玻璃体、视乳头的炎症性疾病,是

表1 四组患者各项基本信息数值的比较

指标		无黄斑水肿	黄斑囊腔	黄斑中心凹厚度增加	黄斑囊样水肿
n(眼)		108	34	26	80
性别(眼)	男	25.0% (27/108)	26.5% (9/34)	38.5% (10/26)	25.0% (20/80)
	女	75.0% (81/108)	73.5% (25/34)	61.5% (16/26)	75.0% (60/80)
年龄(岁)		46.9(32.7~51.7)	45.3(35.8~53.6)	53.4(37.6~63.6)	55.9(48.9~64.4)
病程持续时间(a)		3.5(1.2~6.8)	3.2(0.8~7.8)	4.8(1.1~8.6)	4.3(1.4~8.8)
种族	汉族	45.4% (49/108)	35.3% (12/34)	26.9% (7/26)	32.5% (26/80)
	维吾尔族	51.8% (56/108)	61.8% (21/34)	73.1% (19/26)	63.8% (51/80)
	其他	2.8% (3/108)	2.9% (1/34)	0	3.7% (3/80)
系统疾病	无	75.0% (81/108)	76.5% (26/34)	76.9% (20/26)	88.8% (71/80)
	有	25.0% (27/108)	23.5% (8/34)	23.1% (6/26)	25.2% (27/107)
葡萄膜炎类型	中间葡萄膜炎	35.2% (38/108)	44.1% (15/34)	38.5% (10/26)	47.5% (38/80)
	后葡萄膜炎	35.2% (38/108)	50.0% (17/34)	42.3% (11/26)	12.5% (10/80)
	全葡萄膜炎	29.6% (32/108)	5.9% (2/34)	19.2% (5/26)	40.0% (32/80)
活动性	无	28.7% (31/108)	20.6% (7/34)	23.1% (6/26)	3.7% (3/80)
	有	71.3% (77/108)	79.4% (27/34)	76.9% (20/26)	96.3% (77/80)
晶状体状态	透明或人工晶状体眼	55.5% (60/108)	32.4% (11/34)	15.4% (4/26)	30.0% (24/80)
	混浊	44.5% (48/108)	67.6% (23/34)	84.6% (22/26)	70.0% (56/80)
玻璃体混浊	无或轻度	38.9% (42/108)	41.2% (14/34)	46.2% (12/26)	20.0% (16/80)
	中度或重度	61.1% (66/108)	58.8% (20/34)	53.8% (14/26)	80.0% (64/80)
黄斑前膜	无	84.3% (91/108)	91.2% (31/34)	69.2% (18/26)	65.0% (52/80)
	有	15.7% (17/108)	8.8% (3/34)	30.8% (8/26)	35.0% (28/80)

表2 四组患者平均视力与平均视野损害的数值比较

指标		无黄斑水肿	黄斑囊腔	黄斑中心凹厚度增加	黄斑囊样水肿	P
n(眼)		108	34	26	80	
平均视力(个字母)		78(63~84)	73(56~79)	65(41~74)	58(46~70)	<0.05
视力范围	84或以上	3.7% (4/108)	5.9% (2/34)	0	0	<0.05
	69~83	71.3% (77/108)	55.9% (19/34)	38.5% (10/26)	27.5% (22/80)	<0.05
	49~68	11.1% (12/108)	17.6% (6/34)	34.6% (9/26)	31.3% (25/80)	<0.05
	34~48	9.3% (10/108)	11.8% (4/34)	23.1% (6/26)	28.8% (23/80)	
	34以下	4.6% (5/108)	8.8% (3/34)	3.8% (1/26)	12.5% (10/80)	
平均视野 (dB)		-4.5(-7.8~-2.8)	-5.3(-10.6~-2.7)	-5.5(-10.1~-3.5)	-5.4(-9.6~-3.5)	
损害程度	轻度损害(>-3dB)	34.3% (37/108)	29.4% (10/34)	23.1% (6/26)	20.0% (16/80)	
	中度损害(-6~-3dB)	37.0% (40/108)	32.4% (11/34)	30.7% (8/26)	35.0% (28/80)	
	重度损害(<-6dB)	28.7% (31/108)	38.2% (13/34)	46.2% (12/26)	45.0% (36/80)	<0.05

眼科疾病中最为复杂的疾病之一,葡萄膜炎是一类主要累及中青年的致盲眼病,是一种自身免疫性疾病^[11]。葡萄膜炎的病因和发病机制相当复杂,概括而言有三大原因和机制,即感染因素、自身免疫因素及各种理化和机械损伤^[12]。OCT的出现为人们了解眼底视网膜厚度、体积及形态学的改变提供了很大的便利,它具有评估治疗效果的能力,并提供葡萄膜炎诊断及治疗的准确证据,已经成为评估葡萄膜炎性黄斑水肿的标准诊断工具^[13,14]。ETDRS视力表是目前国际上应用较为广泛的视力检查方法之一,它突出的优点在于矫正基线视力对视力变化结果的判定,优于国际表,尤其适用于较小的视力变化,对于本研究对照组中的较低视力对比具有较好的应用价值。视力变化结果和ETDRS字母、行数增加成比,和国际表小数增加不成比,如视力变化视角减小1倍,对应ETDRS字母提高15个即3行,而对于ETDRS视力表则通过字母数更细微地提供视力变化。激光扫描检眼镜(scanning laser ophthalmoscope, SLO)微视野检查技术(microperimetry)是

一项定量、定位的主觉视功能检查,主要用于检测黄斑区局部视网膜敏感度和黄斑注视情况,相对于计算机自动视野计的中心视野检查,微视野检查技术的分辨率高并能校正眼球转动和漂移所造成的误差,它能同时产生视野图和眼底图像,且两者精确对应,实现解剖和功能的结合,使临床医生在一份报告上同时获取形态及其相应功能的双重信息,可将其检查结果作为黄斑疾病的一项视功能指标^[15]。对于检查黄斑中心45°范围内特定区域视网膜的光敏感度方面,它优于计算机自动视野计的中心视野检查。本组研究中,所有的活动性葡萄膜炎都进行了系统的治疗。目前对于葡萄膜炎的治疗,国际上多采用系统化治疗或眼内植入激素类药物^[16]、抗TNF-α^[17-19]或抗VEGF治疗^[20]等,也有一些研究者已经开始应用基因治疗^[21,22],这或许是一种新的治疗方法,但有待进一步的考证。我们采用的是国际上通用的系统化治疗,以方便取得研究数据的连续性和完整性。现已查明,葡萄膜性囊样黄斑水肿是由一系列炎性因子作用于视网膜导致视网膜细

胞通透性增加而产生的^[23]。这些结果比较准确地证明了黄斑水肿是葡萄膜炎视功能损害的一个重要因素。我们的研究结果与同类研究相似^[24,25],黄斑水肿除了对视力有直接的损害外,还对视野视觉敏感度有明显的损害。在那些伴有白内障或已进行过白内障手术的活动性葡萄膜炎中,黄斑水肿也是比较常见的,黄斑水肿也成为鉴别葡萄膜炎是否为活动性的一个重要标志。随着黄斑水肿的形成,炎性因子的加强活动导致白内障的进一步恶化,反过来,白内障手术又可引起或加剧黄斑水肿的形成。在我们的研究中发现,随着年龄的增加,活动性的葡萄膜炎更易引起黄斑水肿,究其原因,可能是年长者退化的生理机能更难平衡病态视网膜引起的各种炎性因子的激活,或是年长者由于伴随了更多的眼内疾病加重了各种炎性因子的激活等。3种类型的葡萄膜炎患者都存在视力下降和视野光敏度下降,3种类型患者视力丢失字母多少的次序为:黄斑囊腔型<黄斑中心凹厚度增加型<黄斑囊样水肿型;在视野损害方面,无黄斑水肿型和黄斑囊腔型两组在各个视野损害段所占的比例也是类似的,而黄斑中心凹厚度增加型和黄斑囊样水肿型两组以重度损害所占的比例较高,说明黄斑中心凹厚度增加更能影响葡萄膜炎性黄斑水肿患者的视功能,是否其他的眼科疾病导致的黄斑中心凹厚度增加也能更多地影响患者的视功能有待进一步的研究结果论证。

我们的研究中并没有涉及到前部葡萄膜炎,这些研究成果可能不适用于前部葡萄膜炎。但是,我们的研究也存在不足之处,如我们的研究为单中心、回顾性研究,还需要多中心、后期的前瞻性研究结果的进一步证实;随机选择病例的过程中,我们发现在黄斑水肿的类型中还存在诸如黄斑部神经上皮或(和)色素上皮脱离的病例,但这些并没有纳入我们的分类类别;所有入组病例都是在坐位状态下且没有在明显的时间节点下得出的结论,有研究发现,由于患者测量时的姿势,时间发生变化,视网膜的厚度也发生变化,如患者由平卧位迅速改为直立位时,视网膜厚度增加20%,早上8:00约比下午8:00下降4%^[26]。

总之,葡萄膜炎引起的黄斑部视网膜增厚能导致严重的视功能损害,包括视力、视野等。不伴有视网膜增厚的视网膜囊腔并不一定导致严重的视功能损害,囊样黄斑水肿比单纯视网膜增厚更能损害视功能。这样的研究结果提示:在葡萄膜炎性黄斑水肿视功能影响方面,单纯的黄斑部视网膜增厚在黄斑水肿中占据更重要的地位,这对我们以后进一步了解和治疗葡萄膜炎性黄斑水肿提供了一条新思路。

参考文献

- 1 Multicenter Uveitis Steroid Treatment (MUST) Trial Research Group, Kempen JH, Altaweel MM, *et al.* Randomized comparison of systemic anti-inflammatory therapy versus fluocinolone acetonide implant for intermediate, posterior, and panuveitis: the multicenter uveitis steroid treatment (MUST) trial. *Ophthalmology* 2011;118(10):1916-1926
- 2 Gritz DC, Wong IG. Incidence and prevalence of uveitis in Northern California; the Northern California Epidemiology of Uveitis Study. *Ophthalmology* 2004;111(3):491-500
- 3 Jabs DA, Nussenblatt RB, Rosenbaum JT, *et al.* Standardization of uveitis nomenclature for reporting clinical data. Results of the First International Workshop. *Am J Ophthalmol* 2005;140(3):509-516
- 4 Chang JH, Wakefield D. Uveitis: a global perspective. *Ocul Immunol Inflamm* 2002;10(4):263-279

- 5 Multicenter Uveitis Steroid Treatment Trial Research Group, Kempen JH, Altaweel MM, *et al.* The multicenter uveitis steroid treatment trial: rationale, design, and baseline characteristics. *Am J Ophthalmol* 2010;149(4):550-561
- 6 Mi H, Ho SL, Lim WK, *et al.* Trends in Patterns of Intermediate Uveitis in a Tertiary Institution in Singapore. *PLoS One* 2014;9(3):e91533
- 7 Durrani OM, Meads CA, Murray PI. Uveitis: a potentially blinding disease. *Ophthalmologica* 2004;218(4):223-236
- 8 Durrani OM, Tehrani NN, Marr JE, *et al.* Degree, duration, and causes of visual loss in uveitis. *Br J Ophthalmol* 2004;88(9):1159-1162
- 9 Brar M, Yuson R, Kozak I, *et al.* Correlation between morphologic features on spectral-domain optical coherence tomography and angiographic leakage patterns in macular edema. *Retina* 2010;30(3):383-389
- 10 Jabs DA, Rosenbaum JT, Foster CS, *et al.* Guidelines for the use of immunosuppressive drugs in patients with ocular inflammatory disorders: recommendations of an expert panel. *Am J Ophthalmol* 2000;130(4):492-513
- 11 Ozen S, Frenkel J, Ruperto N. The Eurofever Project: towards better care for auto-inflammatory diseases. *Eur J Pediatr* 2011;170(4):445-452
- 12 杨培增. 葡萄膜炎的诊断与治疗. 北京:人民卫生出版社 2009;23-27
- 13 Massin P, Girach A, Erginay A. Optical coherence tomography: a key to the future management of patients with diabetic macular edema. *Acta Ophthalmol Scand* 2006;84(4):466-474
- 14 Onal S, Tugal-Tutkun I, Neri P, *et al.* Optical coherence tomography imaging in uveitis. *Int Ophthalmol* 2014;34(2):401-406
- 15 Ergun E, Madr N, Radner W, *et al.* Scotoma size and reading speed in patients with subfoveal occult choroidal neovascularization in age-related macular degeneration. *Ophthalmology* 2003;110(1):65-69
- 16 Park UC, Park JH, Yu HG. Long-term outcome of intravitreal triamcinolone acetonide injection for the treatment of uveitis attacks in behcet disease. *Ocul Immunol Inflamm* 2014;22(1):27-33
- 17 Cordero-Coma M, Yilmaz T, Onal S. Systemic review of anti-tumor necrosis factor- α therapy for treatment of immune-mediated uveitis. *Ocul Immunol Inflamm* 2013;21(1):12-20
- 18 Mesquida M, Victoria Hernandez M, Llorens V, *et al.* Behcet disease-associated uveitis successfully treated with golimumab. *Ocul Immunol Inflamm* 2013;21(2):160-162
- 19 Cunningham ET Jr, Zierhut M. The Promise and Limitations of TNF- α Inhibition for Uveitis. *Ocular Immunol Inflamm* 2014;22(2):87-89
- 20 Bae JH, Lee CS, Lee SC. Efficacy and safety of intravitreal bevacizumab compared with intravitreal and posterior sub-tenon triamcinolone acetonide for treatment of uveitic cystoid macular edema. *Retina* 2011;31(1):111-118
- 21 Thabet Y, Canas F, Ghedira I, *et al.* Altered patterns of epigenetic changes in systemic lupus erythematosus and auto-antibody production: is there a link? *J Autoimmun* 2012;39(3):154-160
- 22 Luo Y, Wang Y, Wang Q, *et al.* Systemic sclerosis: genetics and epigenetics. *J Autoimmun* 2013;41(2):161-167
- 23 Rothova A. Inflammatory cystoid macular edema. *Curr Opin Ophthalmol* 2007;18(6):487-492
- 24 de Smet, Taylor SR, Bodaghi B, *et al.* Understanding uveitis: the impact of research on visual outcomes. *Prog Retin Eye Res* 2011;30(6):452-470
- 25 Taylor SR, Lightman SL, Sugar EA, *et al.* The impact of macular edema on visual function in intermediate, posterior, and panuveitis. *Ocul Immunol Inflamm* 2012;20(3):171-181
- 26 Munk MR, Kiss CG, Ekmekcioglu C, *et al.* Influence of orthostasis and daytime on retinal thickness in uveitis-associated cystoid macular edema. *Curr Eye Res* 2014;39(4):395-402