

# 应用 FD-OCT 动态观察急性 CSCR 激光后光感受器层的变化

周丽琴, 王毅, 王晟, 孔琛柯

作者单位: (314000) 中国浙江省嘉兴市第一医院眼科

作者简介: 周丽琴, 毕业于赣南医学院眼耳鼻喉科学专业, 本科, 副主任医师, 眼科副主任, 研究方向: 眼底疾病。

通讯作者: 周丽琴. zlcqyp@163.com

收稿日期: 2014-05-22 修回日期: 2014-09-02

## Dynamic changes of photoreceptor layer in eyes with acute central serous chorioretinopathy after laser treatment by fourier - domain optical coherence tomography

Li - Qin Zhou, Yi Wang, Sheng Wang, Chen - Ke Kong

Department of Ophthalmology, Jiaying First Hospital, Jiaying 314000, Zhejiang Province, China

Correspondence to: Li - Qin Zhou. Department of Ophthalmology, Jiaying First Hospital, Jiaying 314000, Zhejiang Province, China. zlcqyp@163.com

Received: 2014-05-22 Accepted: 2014-09-02

### Abstract

• AIM: To dynamically observe the feeling change of the photoreceptor layer in the eyes with acute central serous chorioretinopathy (CSCR) krypton laser treatment by fourier - domain optical coherence tomography (FD - OCT), and to study their correlation with the change of vision.

• METHODS: This is a retrospective case series study. The clinical diagnosis of 52 patients with monocular initial onset of central serous chorioretinopathy, krypton laser photocoagulation before treatment, after 1, 2, 4, 6, 8wk, 6mo, FD - OCT were performed to observe the morphological changes characteristic of photoreceptor layer and changes in vision.

• RESULTS: After 1wk treatment, all cases were improved; 2wk, 6 cases were cured; 4wk, 38 cases were cured; 6wk, 41 cases were cured; 8wk, 45 cases were cured, the OCT showed macular retinal neuroepithelial layer (RNL) from fully absorbed; 6mo with the same 8wk. Before and after treatment in patients with best corrected visual acuity and from the height difference between the macular region of RNL was statistically

significant ( $P < 0.05$ ), there was a correlation between the changes of visual acuity after treatment and the macular detachment of RNL height ( $P < 0.05$ ), Photoreceptor layer of complete and incomplete best corrected visual acuity difference was statistically significant ( $P < 0.01$ ).

• CONCLUSION: FD-OCT can dynamically observed acute central serous chorioretinopathy krypton laser treatment of photoreceptor ultrastructure changes. Photoreceptor layer of complete and incomplete best corrected visual acuity difference was statistically significant ( $P < 0.01$ ).

• KEYWORDS: central serous chorioretinopathy; fourier - domain optical coherence tomography; photoreceptor

Citation: Zhou LQ, Wang Y, Wang S, et al. Dynamic changes of photoreceptor layer in eyes with acute central serous chorioretinopathy after laser treatment by fourier - domain optical coherence tomography. *Guoji Yanke Zazhi (Int Eye Sci)* 2014; 14 (10): 1837-1840

### 摘要

目的: 应用频域光学相干断层扫描 (fourier-domain optical coherence tomography, FD-OCT) 动态观察急性中心性浆液性脉络膜视网膜病变 (central serous chorioretinopathy, CSCR) 氩激光治疗后光感受器层形态学变化, 并探讨其与视力变化的相关性。

方法: 回顾性病例系列研究。临床诊断为单眼初次发病的中心性浆液性脉络膜视网膜病变患者 52 例, 氩激光治疗前、治疗后 1, 2, 4, 6, 8wk, 6mo 分别行 FD-OCT 检查, 观察其光感受器层形态学变化特征及视力变化。

结果: 所有病例治疗后 1wk 均好转; 2wk 6 例治愈; 4wk 38 例治愈; 6wk 41 例治愈; 8wk 45 例治愈, OCT 显示黄斑区视网膜神经上皮 (retinal neuroepithelial layer, RNL) 层脱离完全吸收; 6mo 与 8wk 时相同。患者治疗前后最佳矫正视力及黄斑区 RNL 脱离高度差异有统计学意义 ( $P < 0.05$ ), 治疗后视力变化与黄斑区 RNL 脱离高度有相关性, 光感受器层完整者与不完整者最佳矫正视力差异有显著统计学意义 ( $P < 0.01$ )。

结论: FD-OCT 可动态观察急性中心性浆液性脉络膜视网膜病变氩激光治疗后光感受器超微结构变化, 光感受器层完整者与不完整者最佳矫正视力差异有显著统计学意义 ( $P < 0.01$ )。

关键词: 中心性浆液性脉络膜视网膜病变; 频域光学相干断层扫描; 视网膜光感受器

DOI: 10.3980/j.issn.1672-5123.2014.10.27

引用:周丽琴,王毅,王晟,等.应用FD-OCT动态观察急性CSCR激光后光感受器层的变化.国际眼科杂志2014;14(10):1837-1840

## 0 引言

急性中心性浆液性脉络膜视网膜病变(central serous chorioretinopathy, CSCR)是临床常见眼底疾病,激光治疗是目前临床上被认为最为有效的治疗方法之一。近年来,视网膜光感受器的完整性对视力的影响逐渐受到重视,如刘杏等<sup>[1]</sup>观察到:黄斑中心凹光感受器局部缺损可造成视力下降,缺损范围越大,视力下降越明显,对激光治疗急性中心性浆液性脉络膜视网膜病变后的光学相干断层扫描(optical coherence tomography, OCT)检查多采用横断面研究,急性中心性浆液性脉络膜视网膜病变激光治疗后的恢复过程尤其是光感受器变化过程研究较少,我们应用频域光学相干断层扫描(fourier-domain optical coherence tomography, FD-OCT)动态观察急性中心性浆液性脉络膜视网膜病变氩激光治疗后光感受器变化,现报告如下。

### 1 对象和方法

**1.1 对象** 回顾性分析我院2012-01/2013-11有完整临床随访资料的单眼初次发病并确诊为急性中心性浆液性脉络膜视网膜病变患者52例,男42例,女10例,年龄26~53(平均42.17±2.81)岁,患病时间1~45(平均8.5±1.03)d,视力0.12~1.0。

### 1.2 方法

**1.2.1 纳入标准及排除标准** 纳入标准:患者主诉视物模糊、暗影或变小,眼底检查可见黄斑区不同程度浆液性视网膜神经上皮(retinal neuroepithelial layer, RNL)脱离、水肿,荧光素眼底血管造影(fundus fluorescein angiography, FFA)检查可见典型的墨迹样或炊烟样渗漏,其渗漏点距黄斑中心凹的位置大于500μm。排除标准:眼前节异常者,可引起黄斑部局限性神经上皮浆液性脱离的其他疾病者,无颅脑外伤史,无眼部手术史,无糖皮质激素使用史。

**1.2.2 观察方法** 激光治疗前检查最佳矫正视力、眼压、验光、裂隙灯前节检查、眼底检查、FD-OCT检查、FFA检查。FFA检查采用Nikon公司Fundus Camera NF-505型,FD-OCT采用德国海德堡公司Spectralis OCT,治疗前向患者交代治疗经过和注意事项并签署知情同意书,用复方托吡卡胺滴眼液散瞳,盐酸丙美卡因滴眼液表面麻醉,患眼安置Goldman三面镜,采用美国科医人公司Novus Omni型多波长氩离子激光仪,氩黄激光直接光凝渗漏点,激光参数:光斑直径50~100μm,曝光时间0.15s,功率75~100mW, I级光斑反应,约5~20个光凝点不等,治疗后1,2,4,6,8wk;6mo查最佳矫正视力、FD-OCT检查,4wk时复查FFA检查。OCT扫描模式:经黄斑中心凹的水平和垂直线性扫描,扫描长度6mm,深度1.9mm,分辨率7μm。选取最清晰及典型图像存储。用OCT自带的厚度分析系统测量黄斑中心凹处视网膜厚度。

统计学分析:采用SPSS 16.0统计软件对数据进行分析。以治疗前后最佳矫正视力、黄斑区RNL脱离的高度作为自身配对资料进行秩和检验并分析其相关性,光感受器层完整者与不完整者最佳矫正视力差异采用 $\chi^2$ 检验,以 $P<0.05$ 为差异有统计学意义。

表1 光感受器完整者与不完整者最佳矫正视力差异 例

最佳矫正视力	n	完整者	不完整者	$\chi^2$	P
≥1.0	39	37	2	16.20	<0.01
<1.0	13	6	7		
合计	52	43	9		

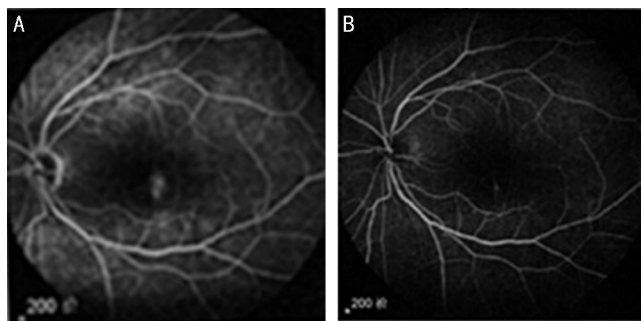

图1 FFA检查 A:治疗前;B:治疗后。

## 2 结果

**2.1 疗效判定标准** (1)治愈:症状消失,最佳矫正视力完全恢复,黄斑区水肿完全消退,FD-OCT显示黄斑区RNL脱离完全吸收;(2)好转:症状减轻,最佳矫正视力提高2行以上但未恢复至患病前视力,黄斑区水肿部分消退,中心凹反射出现,FD-OCT显示黄斑区RNL脱离高度较治疗前降低;(3)无效:症状无明显变化,视力无提高,黄斑区水肿无消退,FD-OCT显示黄斑区RNL脱离无吸收。

**2.2 治疗效果** 治疗后1wk所有病例均好转;治疗后2wk,6例治愈,其余均好转;治疗后4wk,38例治愈,其余好转,FFA检查显示渗漏点均封闭(图1A,B);治疗后6wk,41例治愈,11例好转;治疗后8wk,45例治愈,7例好转,但OCT显示黄斑区RNL脱离完全吸收;治疗后6mo与8wk时相同。患者治疗前后最佳矫正视力及黄斑区RNL脱离高度差异有统计学意义( $P<0.05$ ),治疗后视力变化与黄斑区RNL脱离高度有相关性(相关系数-0.86,呈负相关),光感受器层完整者与不完整者最佳矫正视力差异有显著统计学意义( $P<0.01$ ,表1)。

**2.3 OCT结果** 所有患者治疗前FD-OCT检查均为累及黄斑中心凹的RNL层脱离、水肿,光感受器细胞内外连接(IS/OS)光滑,其下方游离的外节光带均匀一致,与周围未脱离区的外节光带相延续,30例可见RNL脱离区内有小片视网膜色素上皮脱离(图2A)。治疗后1wk,RNL脱离范围缩小,高度降低,RNL脱离区内光感受器外节(OS)层光带增厚,逐渐粗糙,厚度不均,可见颗粒状突出,IS/OS可见细小断裂(图2B);治疗后2wk,RNL脱离区内光感受器OS层颗粒状突出明显,RNL脱离范围缩小,高度降低,6例RNL脱离完全吸收(图2C);治疗后4wk,38例RNL脱离完全吸收,但其中9例IS/OS层部分断续,其余14例RNL脱离区光感受器OS层突出较前更加明显,粗糙呈“毛刺状”,其中6例可见剥脱样改变(图2D);治疗后6wk,41例RNL脱离完全吸收,其中37例IS/OS层完整呈连续线状,其余11例RNL脱离范围进一步缩小,高度降低,脱离区内OS层及RPE表面可见颗粒样强反光点(图2E);治疗后8wk所有RNL脱离完全吸收,其中41例IS/OS

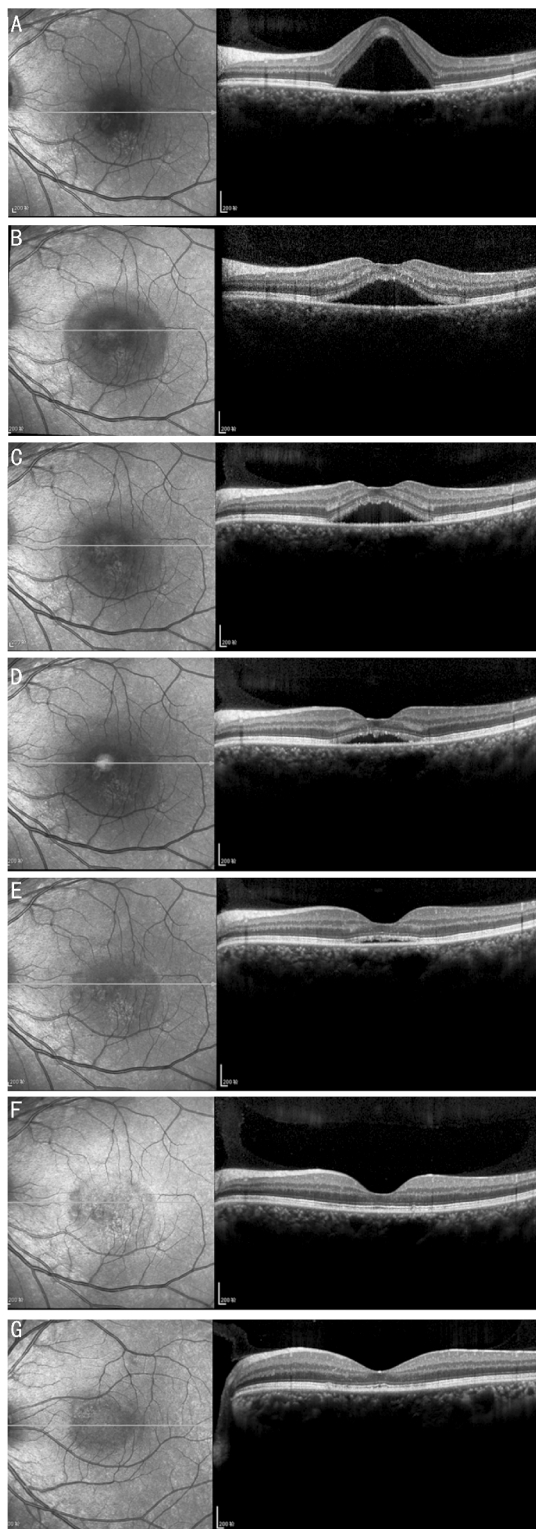


图2 FD-OCT检查 A:治疗前,均为累及黄斑中心凹的RNL脱离、水肿,光感受器细胞内外连接(IS/OS)光滑,其下方游离的外节光带均匀一致,与周围未脱离区的外节光带相延续;B:氩激光治疗后1wk,RNL脱离范围缩小,高度降低,RNL脱离区内光感受器外节(OS)层光带增厚,逐渐粗糙,厚度不均,可见颗粒状突出,IS/OS可见细小断裂;C:氩激光治疗后2wk,RNL脱离区内光感受器OS层颗粒状突出明显,RNL脱离范围缩小,高度降低;D:氩激光治疗后4wk,RNL脱离区光感受器OS层突出较前更加明显,粗糙呈“毛刺状”;E:氩激光治疗后6wk,RNL脱离范围进一步缩小,高度降低,脱离区内OS层及RPE表面可见颗粒样强反光点;F:氩激光治疗后8wk所有RNL脱离完全吸收,大部分IS/OS层完整呈连续线状,部分呈断续状;G:氩激光治疗后6mo部分患者IS/OS层呈断续状。

层完整呈连续线状,其余IS/OS层呈断续状(图2F);治疗后6mo 43例患者IS/OS层完整呈连续线状,6例IS/OS层呈断续状,3例IS/OS线消失(图2G)。

### 3 讨论

中心性浆液性脉络膜视网膜病变是RPE屏障功能失常形成的以黄斑视网膜感觉神经层浆液性脱离为特征的常见疾病。本疾病具有自限性,大多数患者可自行恢复,但恢复过程多长达3~6mo不等,病程越长,视功能恢复越不完善,使不少患者造成永久性视力损害。激光治疗可以封闭RPE渗漏点,加快浆液性RPE脱离的吸收,被认为可以明显缩短病程,促进视力恢复,减少复发率<sup>[2]</sup>。近年来视网膜光感受器的完整性对视力的影响逐渐受到重视,如夏信昌等<sup>[3]</sup>发现:慢性中心性浆液性脉络膜视网膜病变光动力疗法治疗后的视力恢复与黄斑区视网膜光感受器的完整性密切相关。

视网膜光感受器内外节连接处光学折射指数的突然改变可以通过OCT的扫描进行观察,呈连续的线状。正常情况下,光感受器外节膜盘被视网膜色素上皮细胞吞噬并被溶酶体降解,急性中心性浆液性脉络膜视网膜病变由于RNL脱离时间不长,脱离区缺乏营养物质供应,光感受器代谢缓慢,外节膜盘的脱落与更新相应缓慢,则外节表面光滑均匀一致,无脂褐质异常积聚,随着病程的延长,光感受器长期不与视网膜色素上皮细胞关联,外节脱落的膜盘不能被吞噬而堆积变性,脂褐质堆积于外节或漂浮于液体中,液体吸收后,外节积存大量脂褐质,视网膜色素上皮细胞吞噬部分脂褐质,但不能完全消化清除而存留于细胞内,出现病理改变,最终使光感受器外节萎缩<sup>[4]</sup>。Wang等<sup>[5]</sup>认为RNL外层及RPE表面的颗粒状强反光物质不能排除这些颗粒来自于脉络膜毛细血管的蛋白质渗出、炎症碎片、黄斑部隐匿性新生血管脂质渗出的可能。Matsumoto等<sup>[6]</sup>认为其为增厚的光感受器外节、堆积的膜盘。Fujimoto等<sup>[7]</sup>发现中心性浆液性脉络膜视网膜病变患视网膜脱离区域内OS层不规则延长,造成OS层不均匀增厚,并发现了10例下垂征,他们认为可能是外核层肿胀,视网膜神经上皮外层被纤维蛋白渗出的渗漏点处牵拉所致。赵潺等<sup>[8]</sup>认为OS层剥脱样改变是脱落的膜盘。在本研究中,我们观察到的这些患者中RNL脱离区内OS层由最初的光滑到突起、粗糙再到最后IS/OS线的变化,考虑为外节膜盘的逐渐修复的改变,大部分急性CSC患者视力预后良好,甚至如图2F,2G中2例患者虽然视力恢复至正常,但FD-COT提示视网膜光感受器层在视力恢复后还是发生了改变,如相对应区域内IS/OS线的中断、不连续、甚至消失,考虑可能与光感受器细胞萎缩和凋亡有关。由此提示我们临床中急性中心性浆液性脉络膜视网膜病变患者应重点关注光感受器修复情况而不是单纯以视力提高及RNL脱离修复为治愈标准。本研究样本数仍偏少,这些光感受器层异常患者今后是否会导致复发率增高还有待进一步观察。

OCT检查为通过低相干光导出高分辨率横截面相关成像,可进行二维图形重建眼底,最终取得等同于活体病

理学标本的眼底断层平面影像<sup>[9]</sup>,这不仅比直接眼底镜的观察更有立体感,而且还能有直观的图像进行讲解。在目前极多眼底病变的诊断和研究中有其他检查不可替代的优势。OCT检查能精确反映中心性浆液性脉络膜视网膜病变患者 RNL 浆液性脱离以及 RPE 脱离的范围和大小,且显示 RPE 层渗漏点处凸向 RNL 层脱离腔隙的微突起与 FFA 检查显示的荧光素渗漏点相一致,被认为可能是中心性浆液性脉络膜视网膜病变患者 RPE 层和脉络膜毛细血管层的一种形态学改变<sup>[10]</sup>。近年来 OCT 得到了飞速发展,FD-OCT(又称傅立叶域 OCT)比传统的时域 OCT 具有更高的轴向分辨率和更快的扫描速度<sup>[11]</sup>,FD-OCT 可清晰的显示外界膜、IS/OS 等,甚至可以测定脉络膜厚度<sup>[12]</sup>,更有助于了解急性中心性浆液性脉络膜视网膜病变预后转归情况。

综上所述,FD-OCT 可动态观察急性中心性浆液性脉络膜视网膜病变氦激光治疗后光感受器超微结构变化,不仅在活体上可以获得类似眼组织病理学的影像,且具有高分辨率、高灵敏度、非接触性等优点,更有助于了解预后转归情况,与 FFA 检查相比,其不仅具有无创伤性,还更利于长期随访。

#### 参考文献

- 1 刘杏,肖辉,钟毅敏,等.黄斑中心凹光感受器局部缺损对视力的影响.中华眼底病杂志 2012;28(4):329-332
- 2 赵晓霞,王丽丽.氩激光治疗中心性浆液性视网膜脉络膜病变 56 例临床分析.国际眼科杂志 2008;8(9):1951-1952

- 3 夏信昌,陈璇,刘建,等.中心性浆液性脉络膜视网膜病变的视力预后与视网膜光感受器的关系.山东大学耳鼻喉眼学报 2011;25(4):93-96
- 4 林冰,孙祖华,李岩,等.急慢性中心性浆液性脉络膜视网膜病变的自身荧光和频域光相干断层扫描图像特征.中华眼底病杂志 2012;28(4):321-324
- 5 Wang M, Sander B, la Cour M, et al. Clinical characteristics of subretinal depositis in central serous chorioretinopathy. *Acta Ophthalmol Scand* 2005; 83(12):691-696
- 6 Matsumoto H, Kishi S, Otani T, et al. Elongation of photoreceptor outer segment in central serous chorioretinopathy. *Am J Ophthalmol* 2008;145(1):162-168
- 7 Fujimoto H, Gomi F, Wakabayashi T, et al. Morphologic changes in acute central serous chorioretinopathy evaluated by fourier-domain optical coherence tomography. *Ophthalmology* 2008;115(9):1494-1500
- 8 赵滢,董方田,高洁,等.急性中心性浆液性脉络膜视网膜病变的频域光相干断层扫描特征.中华眼底病杂志 2011;27(4):318-322
- 9 刘卫华,杨新怀,黄勤,等.OCT 与 FFA 在中心性浆液性脉络膜视网膜病变检查中的应用比较.眼科新进展 2013;33(9):867-869
- 10 Furuta M, Iida T, Kishi S. Foveal thickness can predict visual outcome in patients with persistent central serous chorioretinopathy. *Ophthalmologica* 2009;223(1):28-31
- 11 Van Velthoven ME, Faber DJ, Verbraak FD, et al. Recent development in optical coherence tomography for imaging the retina. *Prog Retin Rye Res* 2007;26(1):57-77
- 12 Maruko I, Iida T, Sugano Y, et al. Subfoveal choroidal thickness after treatment of central serous chorioretinopathy. *Ophthalmology* 2010;117(9):1792-1799