

欧堡全景 200Tx 激光扫描检眼镜在白内障术后患者眼底检查中的应用

彭 婕, 张 琦, 蔡 璇, 陆吴懿, 赵培泉

作者单位: (200092) 中国上海市, 上海交通大学医学院附属新华医院眼科

作者简介: 彭婕, 临床八年制在读博士研究生, 研究方向: 视网膜疾病。

通讯作者: 赵培泉, 教授, 高级职称, 眼科主任, 研究方向: 视网膜疾病。zhaopeiquan@126.com

收稿日期: 2014-04-18 修回日期: 2014-08-05

Utility of optomap panoramic 200Tx in postoperative fundus examination among cataract patients

Jie Peng, Qi Zhang, Xuan Cai, Wu-Yi Lu, Pei-Quan Zhao

Department of Ophthalmology, Xinhua Hospital Affiliated to Shanghai Jiao Tong University School of Medicine, Shanghai 200092, China

Correspondence to: Pei-Quan Zhao. Department of Ophthalmology, Xinhua Hospital Affiliated to Shanghai Jiao Tong University School of Medicine, Shanghai 200092, China. zhaopeiquan@126.com

Received: 2014-04-18 Accepted: 2014-08-05

Abstract

• AIM: To investigate the utility of optomap panoramic 200Tx in screening fundus disease among the patients after cataract surgery.

• METHODS: From November 18th to December 31st, 2013 all 146 post-cataract surgery patients were recruited. All non-mydratic fundus images were taken with the optomap panoramic 200Tx and were diagnosed by one masked retinal specialist. Non-mydratic direct ophthalmoscope exam and mydratic slit-lamp lens exam were also done by other two masked specialists. Comparisons of the three methods were made.

• RESULTS: Among 146 patients (161 eyes), 40 eyes (24.8%) of retinal lesions was detected by non-mydratic direct ophthalmoscope exam, 59 (36.7%) by non-mydratic optomap 200Tx exam, and 61 (37.9%) by slit-lamp lens exam. Nine eyes (5.6%) needed medical intervention immediately. Results of optomap 200Tx exams and slit-lamp lens exams were similar without statistically significant difference ($P > 0.05$), better than direct ophthalmoscope exam ($P < 0.05$) with statistically significant difference.

• CONCLUSION: Opacification of the refractive medium makes thorough fundus examination impossible. So post-operative fundus examination is highly necessary and should be a routine. Optomap panoramic 200Tx, which shows no statistically difference from mydratic slit-lamp

lens exam, is a convenient and feasible method in discovering fundus pathological changes.

• KEYWORDS: optomap panoramic 200Tx; non-mydratic; after cataract surgery; fundus examination; retinal lesions

Citation: Peng J, Zhang Q, Cai X, et al. Utility of optomap panoramic 200Tx in postoperative fundus examination among cataract patients. *Guoji Yanke Zazhi (Int Eye Sci)* 2014;14(9):1686-1688

摘要

目的: 研究欧堡全景 200Tx 激光扫描检眼镜 (简称 Optomap 200Tx) 在白内障术后患者早期眼底筛查的应用价值。

方法: 对 2013-11-18/12-31 来我院就诊的白内障患者 146 例 161 眼, 均为连续病例, 于术后 1wk 行非散瞳下直接检眼镜检查、非散瞳下 Optomap 200Tx 检查、散瞳后裂隙灯下前置镜检查, 并对三种检查方法进行对比。

结果: 患者 146 例 161 眼行非散瞳下直接检眼镜检查、非散瞳下 Optomap 200Tx 检查、散瞳后前置镜检查分别发现眼底病变 40 眼 (24.8%), 59 眼 (36.7%), 61 眼 (37.9%), 需要及时治疗病例 9 眼 (5.6%)。非散瞳下 Optomap 200Tx 检查结果与散瞳后前置镜检查结果相似, 差异无统计学意义, 优于非散瞳下直接检眼镜检查, 差异有统计学意义 ($P < 0.05$)。

结论: 白内障患者术前屈光间质混浊, 无法详查眼底, 故应常规对白内障术后患者行全面眼底筛查。Optomap 200Tx 是白内障术后早期眼底筛查的一项有效、便捷的检查手段, 与散瞳后裂隙灯下前置镜检查有相似检出率。

关键词: 欧堡全景 200Tx 激光扫描检眼镜; 非散瞳; 白内障术后; 眼底检查; 视网膜病变

DOI: 10.3980/j.issn.1672-5123.2014.09.39

引用: 彭婕, 张琦, 蔡璇, 等. 欧堡全景 200Tx 激光扫描检眼镜在白内障术后患者眼底检查中的应用. 国际眼科杂志 2014; 14(9):1686-1688

0 引言

欧堡全景 200Tx 激光扫描检眼镜 (简称 Optomap 200Tx) 是近年新兴的眼底检查系统, 具有超广角、无需散瞳等优点, 是一项有效、便捷的检查手段。白内障患者术前屈光间质混浊, 无法详尽地行眼底检查, 尤其是对周边视网膜的检查。白内障术后早期全面眼底检查十分重要, 既可为术后视力不佳提供临床证据, 亦能对需要治疗的眼底病变进行早期干预治疗, 保护患者视功能, 避免医疗纠纷。现我院对应用 Optomap 200Tx 为白内障术后患者行早期眼底筛查进行研究。

1 对象和方法

1.1 对象 选取 2013-11-18/12-31 我院就诊的白内障患

表 1 三种眼底检查方法结果

检查方法	眼		
	欧堡全景 200Tx 激光扫描检眼镜检查	非散瞳下直接检眼镜检查	散瞳后前置镜检查
病理性近视性黄斑萎缩	15	15	15
周边视网膜变性	10	0	12
干性年龄相关性黄斑变性	8	8	8
高血压性视网膜病变	6	6	6
周边视网膜裂孔	4	0	4
重度 NPDR	3	2	3
轻中度 NPDR	3	3	3
陈旧性视网膜脉络膜炎	3	0	3
黄斑板层孔伴黄斑前膜	2	2	2
星状玻璃体病变	2	1	2
视网膜分支动脉阻塞	1	1	1
湿性年龄相关性黄斑变性	1	1	1
视乳头有髓神经纤维	1	1	1
合计(发病率,%)	59(36.7)	40(24.8)	61(37.9)

者 146 例 161 眼,均为连续病例,其中右眼 83 眼,左眼 78 眼,平均年龄 70.40±11.22 岁,男 60 例,女 86 例。术前常规查视力、眼压,裂隙灯检查眼前段,后用复方托吡卡胺散瞳后由术者在直接检眼镜或裂隙灯下前置镜检查眼底(青光眼患者于非散瞳情况下检查)。术前发现眼底病变 11 眼:病理性近视性黄斑区萎缩 9 眼,轻中度非增生型糖尿病性视网膜病变 2 眼。行眼部超声检查,1 眼患者示视网膜增厚,1 眼示黄斑区欠光滑,其余患者视网膜未见明显异常。所有患者于我院局部麻醉下行白内障超声乳化吸除联合人工晶状体植入术。

1.2 方法 白内障术后 1wk,患者于暗室在非散瞳情况下由同一操作者行 Optomap 200Tx 检查,拍摄后极部、上方、鼻侧、下方、颞侧 5 张眼底照片。发现眼底病变时,可拍摄 ResMax™ 后极部高分辨率照片、眼底自发荧光照片以协助诊断。后由一眼底病医生进行读片、诊断。接着由另一眼底病医生在行非散瞳下直接检眼镜检查(简称直接检眼镜检查),再使用复方托吡卡胺眼药水散瞳后由第三位眼底病医生行散瞳后裂隙灯下前置镜检查(简称前置镜检查)。三位医生对患者病情及彼此检查结果不知情,由另一专员分别记录三种方法的检查结果。本研究中,因白内障术后早期手术切口未愈合,无法行三面镜或间接眼底镜联合巩膜顶压检查,故与散瞳后裂隙灯下前置镜检查进行对比。

眼底病变的诊断和处理:根据目前中国及美国眼科临床指南对患者进行诊断。发现眼底病变时,行相关辅助检查以确诊,例如怀疑糖尿病性视网膜病变、视网膜分支动脉阻塞时,行眼底荧光血管造影检查;怀疑黄斑病变时行光学相干断层扫描等。确诊后,进行相应干预治疗,例如对视网膜裂孔、视网膜分支动脉阻塞、重度非增生型糖尿病性视网膜病变行前置镜下视网膜激光光凝术;对年龄相关性湿性黄斑变性适时给予玻璃体腔注射抗血管内皮生长因子治疗等。

统计学分析:使用 SPSS 19.0 软件对检查结果的结果通过 χ^2 检验进行比较,取 $P < 0.05$ 作为有统计学意义。

2 结果

直接检眼镜检查、Optomap 200Tx 检查、前置镜检查分别发现眼底病变 40 眼(24.8%)、59 眼(36.7%)、61 眼

(37.9%),见表 1。行 χ^2 检验,Optomap 200Tx 检查与前置镜检查有相似的检出率,差异无统计学意义;明显优于非散瞳下直接检眼镜检查,差异有统计学意义($P < 0.05$)。

发现需及时治疗病例 9 眼(5.6%),包括:周边视网膜裂孔 4 眼(2.5%),重度非增生型糖尿病性视网膜病变 3 眼(1.9%),视网膜分支动脉阻塞 1 眼(0.6%),周边视网膜多发格子样变性 1 眼(0.6%),湿性年龄相关性黄斑变性 1 眼(0.6%)。其中 7 眼术后视力不低于 0.3;4 眼周边视网膜裂孔患者术后视力均不低于 0.4。故对白内障术后视力恢复较好的患者,不能忽略眼底检查,尤其是周边视网膜检查。对 4 眼检出视网膜裂孔的患者行对侧眼 Optomap 200Tx 检查,发现对侧视网膜裂孔 1 眼,应常规对视网膜裂孔患者行对侧眼底检查。

3 讨论

全球范围内约 50% 的失明由白内障引起^[1],严重影响人们的生活质量。白内障手术日趋成熟,能明显改善患者视功能及生活质量^[2],越来越多患者选择进行白内障手术。白内障术后视力提高不佳的主要因素是自身眼底病变^[3],术前屈光间质混浊,无法行详尽眼底检查;术后忽略眼底检查,遗漏眼底病变造成患者视功能损害者亦屡见不鲜。我们研究于白内障术后发现眼底病变 61 例(37.9%),需治疗病变 9 例(5.6%),白内障术后屈光间质混浊改善后应早期行全面眼底检查。

传统眼底检查方法包括:直接检眼镜、间接检眼镜、前置镜或三面镜检查等。随着就诊人数增加,眼底检查效率亟待提高。常规眼底检查均需散瞳后进行,免散瞳的 Optomap 200 近年来得到一定应用^[4-9],王军等^[4]、徐柒华等^[5]、陈文婷等^[6]、伍端晓等^[7]、颜文韬等^[8]、方海珍等^[9]将 Optomap 200(Optos 公司,英国)应用于各类患者眼底检查,认为 Optomap 200 是筛查眼底改变的可靠方法,与临床散瞳检查有相近检出率。最新的 Optomap 200Tx 可拍摄眼底自发荧光照片,可协助诊断与视网膜色素上皮细胞代谢及功能障碍相关疾病(图 1);并可拍摄超广角眼底荧光素钠造影。目前国外将 Optomap 200Tx 广泛应用于糖尿病性视网膜病变^[10]、老年性黄斑变性^[11]、视网膜色素变性^[12]、儿童视网膜病变^[13]等视网膜病变中,并认为是有效的检查手段,国内目前鲜有 Optomap 200Tx 应用报道。

与传统眼底检查手段相比,Optomap 200Tx(Optos 公

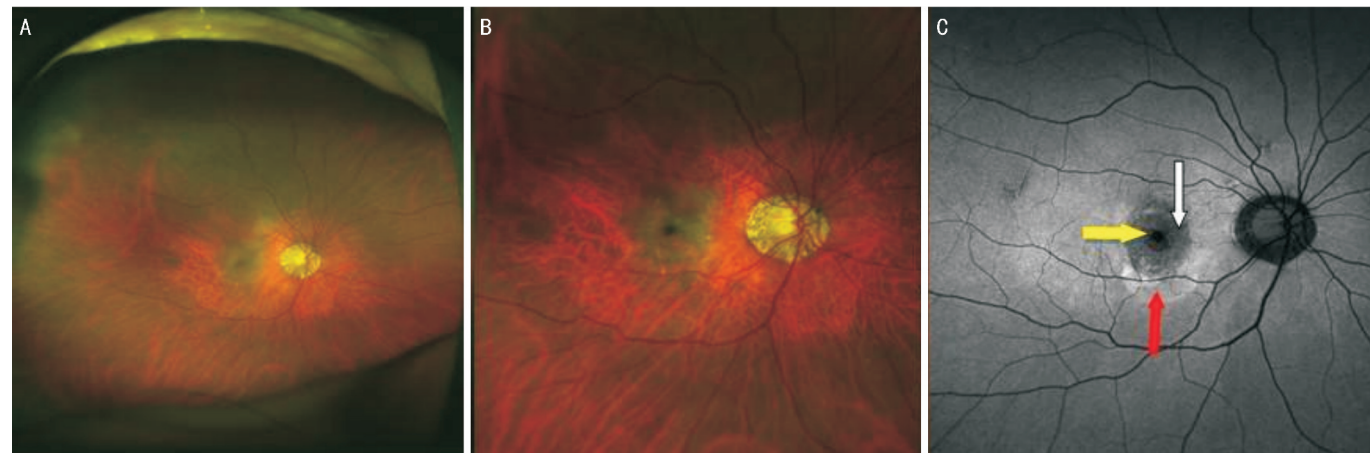


图1 湿性年龄相关性黄斑变性 A:伪彩图,右眼病理性近视眼底,右眼黄斑区结构紊乱;B:后极部放大(ResMax™)伪彩图,黄斑区结构紊乱伴出血;C:后极部放大(ResMax™)自发荧光图,见黄斑区显著低荧光(白箭头)及出血呈现的遮蔽荧光(黄箭头),低荧光外缘环绕高荧光晕轮(红箭头)。

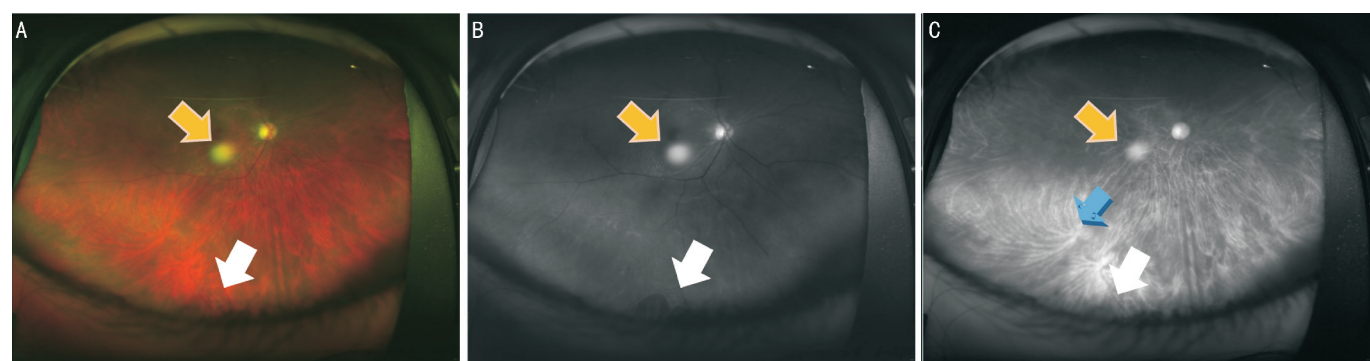


图2 视网膜裂孔 A:伪彩图,视网膜裂孔(白箭头),伪影(黄箭头);B:单绿光图片,清晰显示视网膜病变,见视网膜裂孔(白箭头),伪影(黄箭头);C:单红光图片,显示脉络膜,见涡静脉(蓝箭头),对视网膜裂孔显示不如图B,伪影(黄箭头)。

司,英国)具有以下优点:超广角,瞳孔不小于2mm时一次拍摄能显示自后极部至周边部的200°超广角高分辨率眼底照片,能清晰显示周边视网膜病变^[14];与检眼镜、裂隙灯眼底检查相比,受检查者个人操作及经验因素影响小,适于眼病筛查;无需散瞳,可于青光眼患者人群,减少散瞳准备时间及对视功能的影响;采用多重激光扫描,能定位病变位于脉络膜或视网膜(图2);能拍摄眼底广角自发荧光照片及眼底荧光素钠造影,协助诊断;拍摄一张图片只需0.3s,适用于年龄较大及欠配合患者;无需接触患者眼球,完全避免眼部感染、角膜挫伤、结膜下出血等眼部并发症,可用于术后早期手术切口未愈合的患者;检查分辨率高(最高11μm),能提供高分辨率的图像,可用于授课培训、远程会诊及患者随访时评价病情转归。

Optomap 200Tx 仍有其局限性,虽成像较 Optomap 200 更清晰逼真,但仍为伪彩图,立体感差;光源透过角膜、人工晶状体等可因折射、反射形成类圆形“伪影”(图2)。拍摄周边视网膜时光线量减少、相片像素降低以及无法拍摄极度周边部位, Mackenzie 等^[15]认为 Optomap 200 对赤道前病变诊断敏感性低。故 Optomap 200Tx 无法取代散瞳后三面镜检查或散瞳后间接眼底镜联合巩膜顶压检查。

白内障患者术前无法详尽行眼底检查,术后全面眼底检查显得尤为重要。欧堡全景 200Tx 激光扫描检眼镜具有广角、免散瞳、能拍摄自发荧光、便捷、适宜各类人群等优点,对眼底病变诊断准确性较高,可作为白内障术后患者早期眼底筛查的首选方法。

参考文献

1 Resnikoff S, Passcolini D, Daniel E, et al. Global data on visual impairment in the year 2002. *Bull World Health Organ* 2004;82(11):844-851
 2 Lamoureux EL, Fenwick E, Pesudovs K, et al. The impact of cataract

surgery on quality of life. *Curr Opin Ophthalmol* 2011;22(1):19-27
 3 杨炜,赵新荣.高龄患者白内障术后低视力的临床分析. *中国实用眼科杂志* 2008;26(5):447-449
 4 王军,陈慧英.欧堡全景 200 激光扫描检眼镜在 LASIK 术前眼底筛查中的应用. *临床眼科杂志* 2009;16(3):210-212
 5 徐柒华,陈慧英.欧堡全景 200 激光扫描检眼镜在青光眼患者眼底病检查的临床应用. *国际眼科杂志* 2009;9(8):1581-1582
 6 陈文婷,孔珺,张劲松.欧堡全景 200 筛查近视眼眼底改变的临床研究. *国际眼科杂志* 2009;9(4):734-736
 7 伍端晓,林嘉.广角激光扫描检眼镜应用于高度近视眼屈光手术术前眼底检查. *国际眼科杂志* 2012;12(9):1742-1744
 8 颜文韬,吴文灿,王勤美,等.全景 200 在病理性飞蚊症患者病因筛查中应用. *眼科研究* 2007;7:526-529
 9 方海珍,王勤美,沈丽君,等.广角激光检眼镜对视网膜脱离的评价. *中华眼底病杂志* 2006;22(5):317-320
 10 Kaines A, Oliver S, Reddy S, et al. Ultrawide angle angiography for the detection and management of diabetic retinopathy. *Int Ophthalmol Clin* 2009;49(2):53-59
 11 Tan CS, Heussen F, Sadda SR. Peripheral autofluorescence and clinical findings in neovascular and non-neovascular age-related macular degeneration. *Ophthalmology* 2013;120(6):1271-1277
 12 Oishi A, Ogino K, Makiyama Y, et al. Wide-field fundus autofluorescence imaging of retinitis pigmentosa. *Ophthalmology* 2013;120(9):1827-1834
 13 Kang KB, Wessel MM, Tong J, et al. Ultra-widefield imaging for the management of pediatric retinal diseases. *J Pediatr Ophthalmol Strabismus* 2013;50(5):282-288
 14 吴文灿,颜文韬.广角激光检眼镜小瞳孔下眼底激光扫描对眼底病变诊断的准确性探讨. *中华眼底病杂志* 2006;22(6):416-417
 15 Mackenzie PJ, Russell M, Ma PE, et al. Sensitivity and specificity of the optos optomap for detecting peripheral retinal lesions. *Retina* 2007;27(8):1119-1124