

# 玻璃体腔注射全氟丙烷治疗玻璃体黄斑牵引综合征

万小平,冯超,陈长征,王永松

作者单位:(436000)中国湖北省鄂州市,湖北鄂州二医院眼科  
作者简介:万小平,毕业于湖北省卫生职工医学院,主治医师,主任,研究方向:眼底病。

通讯作者:万小平.904079059@qq.com

收稿日期:2013-03-29 修回日期:2013-06-25

## Intravitreal injection of perfluoropropane for the treatment of vitreomacular traction

Xiao-Ping Wan, Chao Feng, Chang-Zheng Chen, Yong-Song Wang

Department of Ophthalmology, the Second Hospital of E-zhou, E-zhou 436000, Hubei Province, China

Correspondence to: Xiao-Ping Wan. Department of Ophthalmology, the Second Hospital of E-zhou, E-zhou 436000, Hubei Province, China. 904079059@qq.com

Received:2013-03-29 Accepted:2013-06-25

### Abstract

• AIM: To study the efficacy of a single intravitreal injection of perfluoropropane ( $C_3F_8$ ) in releasing vitreomacular traction.

• METHODS: Twelve eyes of 12 consecutive patients with vitreomacular traction received a single intravitreal injection of 0.3mL 100% ( $C_3F_8$ ) were retrospectively analyzed. The best corrected vision acuity and the neural epithelium thickness of central macular were observed.

• RESULTS: One month following treatment, vitreomacular traction was released in 5 eyes (42%), mean final visual acuity (VA) improved 0.04 and mean central foveal thickness decreased by 69 $\mu$ m. The vision acuity before and after treatment were 0.20 $\pm$ 0.07, 0.25 $\pm$ 0.04 respectively.

• CONCLUSION: Intravitreal  $C_3F_8$  injection could offer a minimally invasive alternative to pars plana vitrectomy in patients with vitreomacular traction.

• KEYWORDS: vitreomacular traction; perfluoropropane; intravitreal injection

Citation: Wan XP, Feng C, Chen CZ, et al. Intravitreal injection of perfluoropropane for the treatment of vitreomacular traction. *Guoji Yanke Zazhi(Int Eye Sci)* 2013;13(7):1485-1486

### 摘要

目的:观察研究玻璃体腔注射膨胀气体全氟丙烷( $C_3F_8$ )治疗玻璃体黄斑牵引综合征的疗效。

方法:回顾分析12例12眼玻璃体黄斑牵引综合征患者玻璃体腔注射0.3mL  $C_3F_8$ 后1mo玻璃体黄斑牵引情况以及

最佳矫正视力、黄斑中心神经上皮厚度的变化情况。

结果:玻璃体黄斑牵拉状态完全解除5眼(42%)。治疗前后患者平均视力分别为0.20 $\pm$ 0.07,0.25 $\pm$ 0.04。黄斑中心神经上皮最大厚度平均减少69 $\mu$ m。

结论:玻璃体腔注射  $C_3F_8$  是一种治疗玻璃体黄斑牵引综合征的有效方法,并且与玻璃体切除手术相比较创伤更小、安全性更高。

关键词:玻璃体黄斑牵引综合征;全氟丙烷;玻璃体腔注射  
DOI:10.3980/j.issn.1672-5123.2013.07.58

引用:万小平,冯超,陈长征,等.玻璃体腔注射全氟丙烷治疗玻璃体黄斑牵引综合征.国际眼科杂志2013;13(7):1485-1486

### 0 引言

随着年龄的增长玻璃体发生液化引起玻璃体后脱离,一旦后极部玻璃体皮质发生与视网膜的分离玻璃体后脱离迅速发生。但是有一些病例玻璃体后脱离并不完全,导致残存的玻璃体对黄斑部持续粘连牵拉,引起一组眼部改变被称为玻璃体黄斑牵引综合征<sup>[1,2]</sup>。通过玻璃体切除手术解除黄斑部玻璃体的牵拉力是目前经典的治疗方案。而单纯玻璃体腔注射膨胀气体以解除黄斑部牵拉的治疗效果如何尚无充分研究报道,我们对此进行了回顾分析。

### 1 对象和方法

1.1 对象 2011-06/2013-01因视力下降、视物变形、视物变小及闪光感等症状来我院就诊经光学相干断层扫描(OCT)检查诊断为玻璃体黄斑牵引综合征患者12例,其中男7例,女5例;年龄39~78(平均62.8 $\pm$ 12.3)岁。

1.2 方法 所有患者经盐酸奥布卡因点眼麻醉,常规手术消毒铺巾后聚维酮碘冲洗结膜囊,使用1mL注射器配以30G注射针头经睫状体平坦部向玻璃体腔注射0.3mL全氟丙烷( $C_3F_8$ )气体,并嘱患者保持面向下俯卧位2~3wk。治疗前以及治疗后1mo均行常规眼部检查、视力检查并应用OCT进行黄斑区矩阵扫描(512 $\times$ 128),观察变化情况<sup>[3-5]</sup>。以最佳矫正视力和黄斑中心凹神经上皮层厚度为主要观察指标。

统计学分析:所有数据使用SPSS 13.0进行统计学分析,采用配对 *t* 检验,以  $P < 0.05$  视为差异具有统计学意义。

### 2 结果

2.1 玻璃体黄斑牵拉状态 治疗后1mo,5眼(42%)玻璃体黄斑牵拉状态完全解除,其中4眼(33%)黄斑中心凹形态恢复。典型图例见图1。

2.2 最佳矫正视力 治疗后1mo患者最佳矫正视力平均值由治疗前的0.20 $\pm$ 0.07提高为0.25 $\pm$ 0.04,差异无统计学意义( $P = 0.217$ ,表1)。

2.3 黄斑中心凹神经上皮层厚度 治疗后黄斑中心凹神经上皮层最大厚度(maximum foveal thickness, MFT)平均

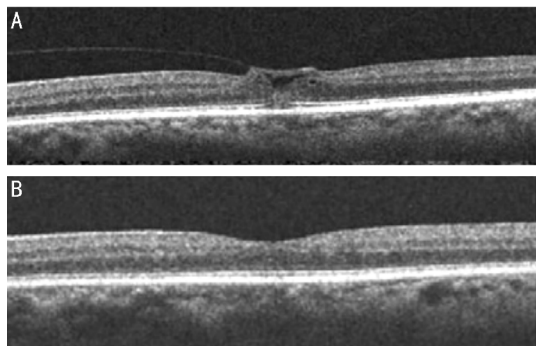


图1 典型病例,患者男性,61岁 A:治疗前黄斑中心牵拉状态明显;B:治疗后1mo 黄斑牵拉状态完全解除。

表1 治疗前后视力及黄斑中心凹神经上皮厚度变化  $\bar{x} \pm s$

观察指标	治疗前	治疗后	P
VA	0.20±0.07	0.25±0.04	0.217
MFT(μm)	501.3±49.5	432.3±57.1	0.038
CFT(μm)	411.5±26.4	398.5±51.4	0.768

注:VA:最佳矫正视力;MFT:黄斑中心凹神经上皮最大厚度平均值;CFT:黄斑中心凹神经上皮厚度平均值。

值明显降低为  $432.3 \pm 57.1 \mu\text{m}$ , 差异有统计学意义 ( $P=0.038$ )。而黄斑中心凹神经上皮平均厚度 (mean central foveal thickness, CFT) 则由  $411.5 \pm 26.4 \mu\text{m}$  降低为  $398.5 \pm 51.4 \mu\text{m}$ , 差异无统计学意义 ( $P=0.768$ , 表1)。

2.4 并发症 治疗后出现高血压2眼(17%),但未出现其它严重并发症,如白内障、玻璃体腔出血等。

### 3 讨论

玻璃体黄斑牵引综合征是玻璃体不完全后脱离造成以黄斑中心凹为中心1~6PD左右范围的玻璃体仍与视网膜粘连,而周围玻璃体液化形成前后向的牵拉,黄斑部视网膜组织受到牵拉可引起不同程度的视网膜组织变形增厚、黄斑水肿、囊样变性、黄斑裂孔及黄斑视网膜脱离等,从而导致轻重不等的视功能损害,因此如何解除黄斑部视网膜受到的牵拉力是治疗此类疾病的关键。玻璃体切除术是目前主要的治疗方法但存在明显的风险以及并发症。玻璃体腔注射  $\text{C}_3\text{F}_8$  利用其膨胀性和表面张力促使玻璃体的完全后脱离以解除黄斑部视网膜收到的牵拉力,这一方法更为安全但其有效性目前尚无充分资料可供参考。

本组研究通过观察12例玻璃体黄斑牵引综合征患者玻璃体腔注射0.3mL  $\text{C}_3\text{F}_8$  前后玻璃体黄斑牵拉情况以及最佳矫正视力、黄斑中心神经上皮厚度的变化情况,研究

对象中42%的患者玻璃体黄斑牵拉状态完全解除,并且33%的患者黄斑中心凹形态恢复,患者平均视力得到改善。研究结果显示该方法确实能有效解除黄斑部视网膜受到的牵拉力从而达到治疗的目的,本研究中所有患者均无明显不良反应出现也印证了该方法的安全性。可以认为玻璃体腔注射膨胀气体是玻璃体黄斑牵引综合征可供选择的一种治疗方式,安全性高且价格低廉。

但也应该看到本组病例中尚有较大部分患者玻璃体黄斑牵拉状态未解除,而所有患者治疗前后视力的改善和黄斑部神经上皮平均厚度的降低并不具有显著的统计学意义,其原因应该是多方面的。玻璃体黄斑牵引综合征总是伴随视网膜前膜形成<sup>[6,7]</sup>,  $\text{C}_3\text{F}_8$  促使玻璃体完全后脱离消除黄斑部视网膜受到的前后向牵拉力的同时并未消除黄斑前膜所形成的收缩牵拉力<sup>[8]</sup>。对于视力损害的程度和治疗后黄斑功能恢复的情况与黄斑受牵拉的程度以及病变持续的时间都有密切关系。因此,我们认为无论是手术还是玻璃体腔注射膨胀气体治疗玻璃体黄斑牵引综合征都应尽早进行,以维持患者较好的视功能。

综上所述,玻璃体腔注射  $\text{C}_3\text{F}_8$  是一种治疗玻璃体黄斑牵引综合征的有效方法,并且与玻璃体切除手术相比较创伤更小、安全性更高。但目前国内外尚无大量相关文献报道。为求更准确的研究结果,今后还应进行更大样本量、更长时间的随访以及多中心的对照研究。

### 参考文献

- Schepens CL. Fundus changes caused by alterations of the vitreous body. *Am J Ophthalmol* 1955;39:631-633
- Reese AB, Jones IS, Cooper WC. Vitreomacular traction syndrome confirmed histologically. *Am J Ophthalmol* 1970;69:957-975
- Chan CK, Wessels IF, Friedrichsen EJ. Treatment of idiopathic macular holes by induced posterior vitreous detachment. *Ophthalmology* 1995;102:757-767
- Jorge R, Costa RA, Cardillo JA, et al. Optical coherence tomography evaluation of idiopathic macular hole treatment by gas-assisted posterior vitreous detachment. *Am J Ophthalmol* 2006;142:869-871
- Mori K, Saito S, Gehlbach PL, et al. Treatment of stage 2 macular hole by intravitreal injection of expansile gas and induction of posterior vitreous detachment. *Ophthalmology* 2007;114:127-133
- Gandorfer A, Rohleder M, Kampik A. Epiretinal pathology of vitreomacular traction syndrome. *Br J Ophthalmol* 2002;86:902-909
- Messmer EM, Heidenkummer HP, Kampik A. Ultrastructure of epiretinal membranes associated with macular holes. *Graefes Arch Clin Exp Ophthalmol* 1998;236:248-254
- Koizumi H, Spaide RF, Fisher YL, et al. Three-dimensional evaluation of vitreomacular traction and epiretinal membrane using spectral-domain optical coherence tomography. *Am J Ophthalmol* 2008;145:509-517