

深层巩膜和狄氏膜灼切联合前房注气术治疗青光眼的临床研究

赵秀琴¹, 孙启国¹, 鄂凤文¹, 刘 菟¹, 林立宁¹, 姜明波¹, Dennis Lam²

作者单位:¹(122000)中国辽宁省朝阳市,中国人民解放军第二三四医院眼科;²中国香港九龙亚皆老街,香港中文大学医学院香港眼科医院

作者简介:赵秀琴,女,主任,主任医师,曾在香港中文大学医学院任访问学者2a,研究方向:青光眼、眼科综合征。

通讯作者:赵秀琴. zhao6602@yahoo.com.cn; Dennis Lam, 香港中文大学眼科及视觉科学系主任, 汕头大学·香港中文大学联合汕头国际眼科中心院长, 国际眼科委员会及国际眼科理事会成员, 世界青光眼协会委员, 亚太区眼科学会秘书长及CEO, 《国际眼科杂志》名誉总编. dennislam@cuhk.edu.hk

收稿日期:2010-08-23 修回日期:2010-12-07

Clinical study of deep sclera and Descemet membrane incision with anterior air for glaucoma

Xiu-Qin Zhao¹, Qi-Guo Sun¹, Feng-Wen E¹, Wei Liu¹, Li-Ning Lin¹, Ming-Bo Jiang¹, Dennis Lam²

¹Department of Ophthalmology, No. 234 Hospital of the Chinese People's Liberation Army, Chaoyang 122000, Liaoning Province, China; ²Department of Ophthalmology and Visual Sciences, Faculty of Medicine, the Chinese University of Hong Kong, Hong Kong Eye Hospital, Hong Kong, China

Correspondence to: Xiu-Qin Zhao. Department of Ophthalmology, No. 234 Hospital of the Chinese People's Liberation Army, Chaoyang 122000, Liaoning Province, China. zhao6602@yahoo.com.cn; Dennis Lam. Department of Ophthalmology and Visual Sciences, Faculty of Medicine, the Chinese University of Hong Kong, Hong Kong Eye Hospital, Hong Kong, China. dennislam@cuhk.edu.hk
Received:2010-08-23 Accepted:2010-12-07

Abstract

- **AIM:** To study deep sclera and Descemet membrane incision with anterior air for glaucoma and refractory neovascular glaucoma.
- **METHODS:** Deep sclera and Descemet membrane incision was performed in 111 eyes of 102 patients with glaucoma and refractory neovascular glaucoma.
- **RESULTS:** Follow-up period ranged from 18 to 36 (mean 21.5) months. The mean IOP decreased significantly after operation. The functional bulb forming was seen in glaucoma (95.5%) after operation. The mean visual acuity significantly changed before and after operation ($P < 0.05$). No severe intraoperative and postoperative complications were found.
- **CONCLUSION:** A safe and effective result is observed in

the deep sclera and Descemet membrane incision with anterior air in the treatment of various glaucoma.

• **KEYWORDS:** deep sclera and Descemet membrane; incision; anterior air; glaucoma; refractory neovascular glaucoma; clinical study

Zhao XQ, Sun QG, E FW, et al. Clinical study of deep sclera and Descemet membrane incision with anterior air for glaucoma. *Gujie Yanke Zazhi (Int J Ophthalmol)* 2011;11(1):63-65

摘要

目的:探讨深层巩膜和狄氏膜灼切联合前房注气术治疗青光眼和难治性青光眼的临床疗效。

方法:采用深层巩膜和狄氏膜灼切联合前房注气术对完成追踪观察的102例111眼青光眼和难治性青光眼进行治疗。

结果:术后随访18~36(平均21.5)mo 术后眼压比术前下降,青光眼手术前和手术后眼压差异均有统计学意义。功能性滤过泡形成率为95.5%。

结论:深层巩膜和狄氏膜灼切术联合前房注气术治疗各种类型青光眼安全而有效。

关键词:深层巩膜和狄氏膜;灼切术;前房注气;青光眼;难治性青光眼;临床研究

DOI:10.3969/j.issn.1672-5123.2011.01.021

赵秀琴,孙启国,鄂凤文,等. 深层巩膜和狄氏膜灼切联合前房注气术治疗青光眼的临床研究. 国际眼科杂志 2011;11(1):63-65

0 引言

青光眼是全球第一位不可逆转的致盲眼病,因青光眼而致盲者占全世界盲人总数的13%^[1]。因此,抗青光眼手术成功率越来越受到世界眼科界的关注。目前,随着现代显微手术的发展,抗青光眼手术的成功率已明显提高,但仍不甚理想。手术后的并发症,特别是术后滤过泡瘢痕形成影响了手术的成功率^[2,3],我们采用深层巩膜和狄氏膜灼切手术联合前房注气对2006/2008年我院收治的青光眼和难治性青光眼患者施行治疗,对术后完成随访的102例111眼青光眼术后患者进行观察,发现滤过泡形成良好,术后无前房发生,眼压控制理想,视力随访满意。

1 对象和方法

1.1 对象 收集我院采用深层巩膜和狄氏膜灼切手术进行治疗的青光眼术后患者,最终完成随访者102例111眼。其中男45例46眼,女57例65眼,年龄33~75(平均52.6)岁。

1.2 方法 常规眼部消毒铺巾,20g/L利多卡因+布比卡因,球后阻滞麻醉。上直肌牵引缝线固定眼球,常规制作以穹窿部为基底的结膜瓣,制作以角膜缘为基底的1/2巩

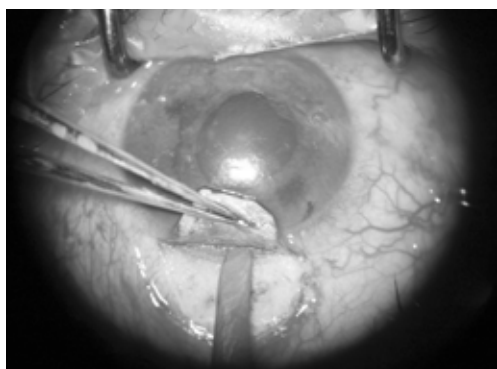


图1 新生血管性青光眼患者实施本手术。

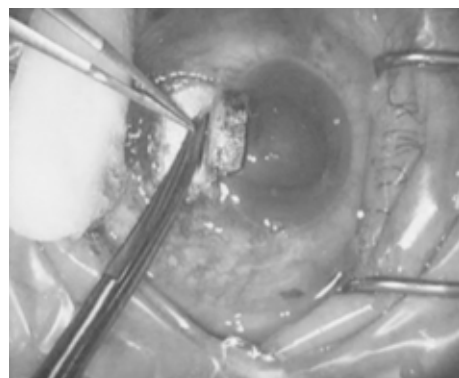


图2 制作1/2巩膜厚度4.0mm×6.0mm均匀一致的巩膜瓣,在透明角膜内0.5mm处做1mm×4mm横行切开,深度到达狄氏膜,用烧灼器点状烧灼切口部位之巩膜后唇。做周边虹膜根部切除。

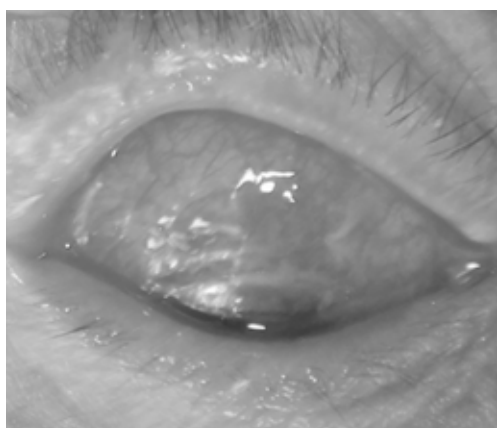


图3 新生血管性青光眼患者术后第3d滤过泡弥漫状隆起,新生血管消退。

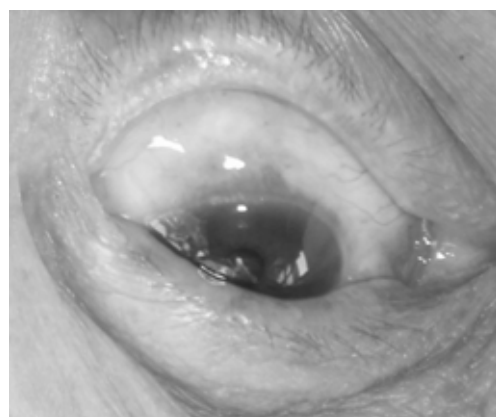


图4 青光眼术后3a随访,滤过泡呈弥漫状隆起,形态良好,滤过功能良好,且泡壁厚不易破漏。

膜厚度、4.0mm×6.0mm均匀一致的巩膜瓣,直剖到透明角膜内1mm,在透明角膜内0.5mm处,做1mm×4mm横行切口,深度到达狄氏膜。用烧灼器点状烧灼切口部位之巩膜后唇,烧灼深度为一次烧灼可直接见到发白的狄氏膜。切口两端要充分烧灼,使切口长度为2~3mm,并自行裂开宽度约为1mm(图1,2)。在透明角膜缘3:00位做一穿刺口。切开狄氏膜,直观房水流出。做周边虹膜根部切除。虹膜复位,自透明角膜缘穿刺口处注入无菌空气(以免高血压患者手术中突然因眼压降低引起出血)。在巩膜瓣中间缝合1针,无菌纱布遮盖术眼,术毕。术后常规散瞳,糖皮质激素、抗生素滴眼液常规点眼。美多丽滴眼液散瞳,2次/d。连续散瞳7d,术后5d拆除结膜缝线。所有病例均于术后1,2,3,5,7d详细观察记录眼压、视力、滤过泡、前房深度、瞳孔光反应、晶状体等情况。出院后定期随访。随访时间一般为出院后1,3,6mo;1,2~3a。术后随访18~36(平均21.5)mo。

统计学分析:应用PEMS 3.0软件包进行统计学分析,患者手术前后眼压比较及视力比较采用t检验, $P < 0.05$ 为有统计学意义。

2 结果

2.1 疗效标准 (1)手术成功判断标准:按Kim等^[4]及郭文毅等^[5]标定的手术成功率,以手术后视力有不同程度的提高,眼压控制在10~21mmHg为手术成功。以术后视力继续下降,眼压>21mmHg为手术失败。(2)滤过泡形态标准:I型滤过泡的壁薄无血管,有良好的滤过功能。II型滤过泡为弥散的滤过泡,形态呈弥漫状且稍膨隆,形态

良好。具有良好的滤过功能,且泡壁相对较厚不易破漏。III型未形成滤过泡,滤过区结膜粘连并有瘢痕。I,II型为功能性滤过泡,III型为非功能性滤过泡。IV型滤过泡呈局限圆顶状囊样增生。

2.2 眼压情况 术后12mo眼压<21mmHg者109眼,有效率达98.2%,眼压>21mmHg者2眼(1.8%)。随访至12mo时,各型青光眼手术前后眼压比较,差异有显著意义,不同类型青光眼眼压差值比较见表1。

2.3 视力情况 视力检查采用温州医学院监制的标准对数视力表。各型青光眼患者手术前后视力比较,差异有统计学意义(表2)。由于各类型青光眼患者视神经损害程度不同,术后视力提高的标准不同。本组术后视力均有一定程度的改善。102例111眼青光眼患者手术后随访、视力检查见表2。

2.4 滤过泡 患者111眼中,术后12mo形成I型滤过泡46眼,II型滤过泡60眼,III型滤过泡5眼,IV型滤过泡无,其功能性滤过泡(I,II型106眼)形成率为95.5%,滤过泡呈弥漫状且稍膨隆,形态良好(图3,4)。

2.5 并发症 所有患者术后均无浅前房、滤过泡渗漏、低眼压、感染等并发症发生。

3 讨论

青光眼是眼科常见致盲眼病,在抗青光眼手术中,小梁切除术是目前临床广泛应用的抗青光眼术式^[6-8],但由于小梁切除术切除了全层的小梁组织,术后常发生浅前房、低眼压、脉络膜脱离等并发症,影响了手术的成功率;又常因术后滤过道逐渐被阻塞、滤过泡瘢痕化而导致手术

表 1 青光眼患者 102 例 111 眼手术前后眼压和视力

青光眼类型	眼数	眼压(mmHg)				视力			
		术前	术后	t	P	术前	术后	t	P
急性闭角型	51	74.94 ± 11.26	18.11 ± 3.40	35.8322	<0.05	0.0785 ± 0.06	0.2521 ± 0.14	8.4525	<0.05
慢性闭角型	37	37.94 ± 5.63	16.54 ± 1.84	23.1345	<0.05	0.1346 ± 0.08	0.1735 ± 0.11	1.8313	<0.05
原发性开角型	11	32.48 ± 4.17	16.54 ± 3.15	9.6453	<0.05	0.1532 ± 0.09	0.1829 ± 0.12	0.6261	<0.05
难治性新血管性	12	43.86 ± 2.13	18.31 ± 1.57	4.7734	<0.05	0.2316 ± 0.05	0.2531 ± 0.07	0.3535	<0.05

失败。术后 2a 内滤过道阻塞的发生率可达 15% ~ 30%^[9]。自从抗增生药物 MMC 作为辅助药物应用于抗青光眼手术中以来,提高了手术的成功率。但相应的并发症也明显增多。由于 MMC 的毒性反应,薄壁滤过泡、低眼压和浅前房^[10]是该药物在滤过性手术应用之后引起的最常见的并发症。轻者可发生滤过泡感染,重者可以发生眼内炎。复合式小梁切除术虽然取得了较高的成功率,有效地减少了一些单纯小梁切除术的并发症,但该手术由于术中和术后也使用 MMC,亦有一些较为严重的并发症。青光眼阀植入物引流术,目前虽然成为治疗青光眼的较为先进的方法,但手术方法复杂,术后并发症较多,且手术费用昂贵,很多医院受条件限制不能普及开展。非穿透小梁切除术是 1990 年代新兴起的抗青光眼手术,该手术在降低眼压的同时,又降低了与手术创伤相关并发症的发生率和严重程度,提高了手术的安全性^[11]。但由于非穿透小梁切除术是非穿透组织,且操作不易掌握,而且此术式影响房水流出,远期效果不是十分理想。

青光眼手术滤过道阻塞的主要原因是术后血-房水屏障的破坏及手术区的炎性反应,成纤维细胞增生和胶原组织的产生。由于血液以及房水内含有生长因子,手术数天后切口内出现大量新生的纤维母细胞,形成与肉芽组织相似的新生组织,许多纤维母细胞内有能使切口愈合及收缩的肌动蛋白和肌凝蛋白微丝^[12],导致结膜下组织纤维化和滤过泡瘢痕形成。术后切口增生愈合,从而再次升高眼压。所以,保持术后引流口通畅、减少成纤维细胞增生,是手术成败的关键。

我们采用深层巩膜切灼、狄氏膜切开对急性闭角型青光眼进行手术治疗,深层巩膜灼切的优点是不切除全层小梁组织,用烧灼法可以使巩膜成纤维细胞和胶原纤维细胞凝固,从而破坏生长因子和新生纤维母细胞增生,有效地防止了术后滤过通道的增生愈合。在深层巩膜灼切之后,再做狄氏膜切开,切开的优点是直接穿入前房。值得提出的是,本术式中自透明角膜缘穿刺口处注入前房无菌

空气,有效地避免了高眼压患者由于手术中突然眼压降低引起出血的可能,另一优点是术中增加了前房的深度。

总之,本术式具有不切除小梁,不发生浅前房,且术后早期前房形成,滤过泡弥散,眼压控制满意等优点。本手术中不用 MMC,术后反应轻,术后滤过泡形态良好(图 3,4),避免了滤过泡壁过薄的危险。在本手术中前房注入无菌空气,有效地避免了眼压突然眼压降低而引起术中出血。经过多年的临床观察,本术式能有效的防止术后滤过道阻塞及滤过泡瘢痕化,尤其是本术式术后眼压稳定,所有手术无 1 例发生脉络膜脱离。适合于各种类型的青光眼手术。

参考文献

- 1 蒋幼芹. 青光眼的药物治疗. 中华眼科杂志 2006;24:443-444
- 2 张群,左炜,蔡晓华,等. 青光眼滤过性手术及其并发症的临床观察. 临床眼科杂志 2004;12:238-240
- 3 咚桂喜,刘凤阁.《青光眼手术并发症的探讨》. 眼外伤职业眼病杂志 1999;21(2):153
- 4 Kim OM, Lim KH. Aqueous shunts: single-plate Molteno vs ACTS EB. *Acta Ophthalmol Scand* 1995;73:277-280
- 5 郭文毅,宋月莲,孙兴怀,等. 青光眼阀移植术治疗难治性青光眼. 临床眼科杂志 1997;33:417-420
- 6 Wilson MR, Kosoko O, Cowan CL Jr, et al. Progression of visual field loss in untreated glaucoma patients and glaucoma suspects in St. Lucia, West Indies. *Am J Ophthalmol* 2002;134(3):399-405
- 7 Medeiros FA, Pinheiro A, Moura FC, et al. Intraocular pressure fluctuations in medical versus surgically treated glaucoma patients. *J Ocul Pharmacol Ther* 2002;18:489-498
- 8 林红,关小惠. 显微镜下小梁切除术治疗青光眼疗效观察. 眼科研究 2000;18:264-265
- 9 杨钧. 现代眼科手册. 北京:人民卫生出版社 1993:724-725
- 10 沙翔垠,阎亦农. 透明质酸钠酶预防小梁切除术后早期低眼压综合征. 眼科研究 2006;18:264-265
- 11 王宁利,吴河坪,叶天才. 非穿透性小梁手术中和术后早、中期并发症及疗效分析. 中华眼科杂志 2002;38(5):329-334
- 12 吴振中,蒋幼芹. 眼科手术学. 北京:人民卫生出版社 1994:215-216