

# 复方中药散结明目片对兔玻璃体积血所致增生性玻璃体视网膜病变的作用

张亚妮<sup>1</sup>, 李全智<sup>2</sup>, 刘耀波<sup>3</sup>

作者单位:<sup>1</sup>(830054)中国新疆维吾尔自治区乌鲁木齐市,新疆医科大学中医学院中西医结合临床;<sup>2</sup>(830000)中国新疆维吾尔自治区乌鲁木齐市,新疆医科大学附属中医医院眼科;<sup>3</sup>(050700)中国河北省新乐市中医院骨伤科

作者简介:张亚妮,女,硕士研究生,研究方向:眼底病变的中医药治疗。

通讯作者:李全智,男,硕士生导师,教授,主任医师,研究方向:眼底病变的中医药治疗. zyb.1337@163.com

收稿日期:2009-11-03 修回日期:2010-01-08

## Study of sanjiemingmu tablet on the prevention and therapy of PVR induced by hemocele

Ya-Ni Zhang<sup>1</sup>, Quan-Zhi Li<sup>2</sup>, Yao-Bo Liu<sup>3</sup>

<sup>1</sup>Combined Traditional Chinese Medicine and Western Medicine Clinics, College of Traditional Chinese Medicine, Xinjiang Medical University, Urumchi 830054, Xinjiang Uygur Autonomous Region, China;<sup>2</sup> Department of Ophthalmology, Affiliated Hospital of Traditional Chinese Medicine, Xinjiang Medical University, Urumchi 830000, Xinjiang Uygur Autonomous Region, China;<sup>3</sup>Department of Orthopedics and Traumatology, Xinle Hospital of Traditional Chinese Medicine, Xinle 050700, Hebei Province, China

**Correspondence to:** Quan-Zhi Li. Department of Ophthalmology, Affiliated Hospital of Traditional Chinese Medicine, Xinjiang Medical University, Urumchi 830000, Xinjiang Uygur Autonomous Region, China. zyb.1337@163.com

Received:2009-11-03 Accepted:2010-01-08

### Abstract

• **AIM:** To investigate the effect of Sanjiemingmu tablet (SJMMT) on inhibiting proliferative vitreoretinopathy (PVR) by testing the contents of interleukin-6 (IL-6) in vitreous body and retinal homogenate of modeling rabbits eyes with vitreous hemorrhage and observing hemocele and proliferative membrane.

• **METHODS:** The models of vitreous hemorrhage were induced with autoblood in rabbits eyes and divided into blank control group, model group, positive control group treated with hexuemingmu tablet (HXMMT), and the high, medium, low-dose groups of SJMMT. Hemocele and proliferative membrane was observed by B-scan and the concentration of IL-6 in the vitreous and retinal homogenate was examined after 6 weeks.

• **RESULTS:** B-scan showed the hemocele absorbing of SJMMT high and medium-dose groups was better than SJMMT low-dose group and HXMMPT group. No proliferative membrane formed. Compared with blank

control group, HXMMT group and the high, medium, low-dose groups of SJMMT showed significant difference ( $P < 0.05$ ). Compared with the model group, HXMMT group and the high, medium, low-dose groups of SJMMT showed significant difference ( $P < 0.05$ ). The high and medium-dose groups of SJMMT shows significant difference with the low-dose group and HXMMT group ( $P < 0.05$ ).

• **CONCLUSION:** SJMMT can accelerate hemocele absorbing, inhibit organizing trabs and proliferative membrane.

• **KEYWORDS:** sanjiemingmu tablet; vitreous hemorrhage; proliferative vitreoretinopathy; interleukin-6

Zhang YN, Li QZ, Liu YB. Study of sanjiemingmu tablet on the prevention and therapy of PVR induced by hemocele. *Int J Ophthalmol (Guoji Yanke Zazhi)* 2010;10(2):241-243

### 摘要

**目的:**探讨复方中药散结明目片对玻璃体积血兔玻璃体及视网膜匀浆中 IL-6 含量、积血吸收及增殖膜形成的抑制作用。

**方法:**兔自体血造成玻璃体积血模型,设空白组、模型组、和血明目片组、散结明目片高、中、低剂量组,6wk 后 B 超观察积血及增殖膜情况,用 ELISA 法检测各组玻璃体及视网膜中 IL-6 含量。

**结果:**B 超示散结明目片高、中剂量组积血消散明显优于低剂量组及和血明目片组,未形成增殖膜。散结明目片各剂量组及和血明目片组兔玻璃体及视网膜匀浆中 IL-6 含量较空白组明显升高,差异有统计学意义 ( $P < 0.05$ ),较模型组含量降低,差异有统计学意义 ( $P < 0.05$ )。散结明目片高、中剂量组 IL-6 含量明显低于低剂量组及和血明目片组,差异有统计学意义 ( $P < 0.05$ ),与和血明目片组及模型组相比,散结明目片高、中剂量组对机化条索及增殖膜有不同程度的抑制,差异有统计学意义 ( $P < 0.05$ )。

**结论:**复方中药散结明目片能促进积血吸收,抑制机化条索及增殖膜的形成。

**关键词:**散结明目片;玻璃体积血;增生性玻璃体视网膜病变;白细胞介素-6

DOI:10.3969/j.issn.1672-5123.2010.02.013

张亚妮,李全智,刘耀波.复方中药散结明目片对兔玻璃体积血所致增生性玻璃体视网膜病变的作用.国际眼科杂志 2010;10(2):241-243

### 0 引言

增生性玻璃体视网膜病变(proliferative vitreoretinopathy, PVR)是玻璃体后和视网膜表面广泛纤维膜增生和收缩,牵拉引起视网膜脱离从而导致视力障碍甚至失明的严重眼病,玻璃体积血是其发生的主要危险因素之一,任何

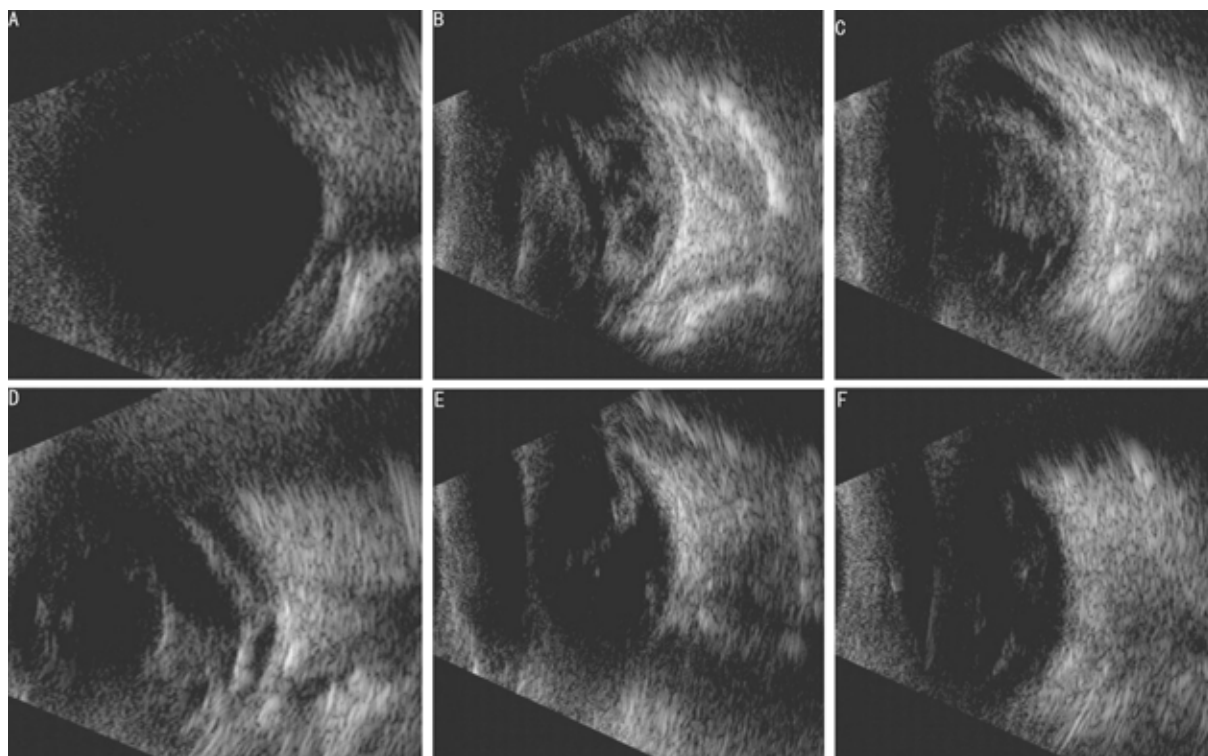


图1 兔玻璃体积血6wk后B超观察 A:空白组;B:模型组;C:和血明目片组;D:散结明目片低剂量组;E:散结明目片中剂量组;F:散结明目片高剂量组。

原因使视网膜葡萄膜血管或新生血管破裂,血液流出并积聚于玻璃体腔内,都可形成玻璃体积血,积血日久不愈,后期表现为视网膜表面和玻璃体内膜的形成及过度增殖和纤维化<sup>[1]</sup>,导致PVR发生。玻璃体积血的治疗效果与PVR的形成和发展密切相关<sup>[2]</sup>。目前西医对PVR多采用手术及药物治疗,由于手术费用昂贵,创伤大,术后易出现并发症,且手术本身是导致复发的原因之一<sup>[3]</sup>,很多患者难以接受,而大部分西药存在细胞毒性。复方中药散结明目片根据我院临床优效处方研制而成,对促进积血吸收、抑制增殖形成效果明显,为探讨其加速消散积血,抑制PVR的机制,我们研究如下。

### 1 材料和方法

**1.1 材料** 健康清洁级日本大耳白兔72只,体质量2.0~2.5kg,雌雄不拘,由新疆医科大学实验动物中心提供。散结明目片由丹参、昆布、莪术、菟蔚子、水蛭、川芎、槐花等组成,经新疆医科大学附属中医院制剂室用现代工艺提取制成片剂,每片0.4g,含生药1.48g,蒸馏水配制成混悬液,以人兔体表面积等效换算成兔常规用量<sup>[4]</sup>,用量直接换算后的剂量为中剂量,1/2倍为低剂量,2倍为高剂量。和血明目片由蒲黄、地黄、丹参、墨旱莲、女贞子、赤芍等19味中药组成,0.3g/片,西安碑林药业股份有限公司生产。兔IL-6试剂盒购自香港ADL公司,BioRad 550酶标仪;美国BioRad公司。

**1.2 方法** 日本大耳兔随机抽取12只为空白组,其余60只自体血注入24h后用直接检眼镜观察眼底,造模成功后随机分为5组:模型组,和血明目片组,散结明目片高、中、低剂量组。造模<sup>[5]</sup>前3d滴海伦眼液清洁结膜囊3次/d;10g/L阿托品眼液散瞳2次/d;造模前20min滴美多丽眼液2次,充分散瞳;造模时爱尔卡因眼液表面麻醉,于1:00方位距角巩膜缘3mm处,经瞳孔直视下用7号针向眼球中心垂直刺入玻璃体腔,抽取玻璃体液0.2mL,同时

从兔自体耳缘静脉抽取血液0.3~0.4mL,迅速注入玻璃体腔内0.2mL,立即拔出针头轻压伤口30s;造模后连续3d滴海伦眼液3次/d抗感染,10g/L阿托品眼液1次/d散瞳便于眼底观察。造模后3d开始给药。空白组、模型组均予中剂量等容蒸馏水5mL灌胃;和血明目片组予0.225g/kg和血明目片混悬液灌胃;散结明目片组均予散结明目片混悬液灌胃,低剂量组0.15g/kg,中剂量组0.3g/kg,高剂量组0.6g/kg。均1次/d。6wk后B超观察玻璃体腔积血吸收及增殖膜形成情况。IL-6测定采用ELISA检测,具体操作严格按试剂盒说明书进行,显色后450nm波长处酶标仪测定吸光度值。绘制标准曲线,根据样品吸光度值在曲线上找出相应兔玻璃体及视网膜匀浆中IL-6含量。

统计学分析:采用SPSS 13.0统计软件分析,计量资料以均数加减标准差 $\bar{x} \pm s$ 表示,多组间比较用单因素方差分析,组间两两比较用 $q$ 检验。 $P < 0.05$ 为差异有统计学意义。

### 2 结果

**2.1 积血吸收及眼底增殖情况结果** 6wk后B超观察空白组玻璃体腔为无回声暗区,球后壁回声光滑(图1A)。6wk后B超观察模型组积血占据大部分玻璃体腔,光团弥散,玻璃体腔见不规则杂乱条带状强回声,机化条索回声明显,与眼球壁不规则回声相连,视网膜前增生明显(图1B)。6wk后B超观察和血明目片组玻璃体腔回声呈点状、膜状,球壁回声不规整,膜状增强回声与球壁回声相连,增殖膜明显可见(图1C)。6wk后B超观察散结明目片低剂量组下方见片状回声,体积缩小趋于弥散,不规则条带状回声明显,与后极部视网膜有明显紧密连接,为增殖膜(图1D)。6wk后B超观察散结明目片中剂量组回声呈点尘状,见少量片状回声,眼球后壁回声欠规整,小片状回声与视网膜相连,大部分玻璃体腔为无回声暗区(图1E)。6wk后B

表 1 兔玻璃体和视网膜匀浆中 IL-6 含量比较 ( $\bar{x} \pm s$ , ng/L)

组别	n	IL-6 含量	
		兔玻璃体	视网膜匀浆
空白组	10	156 ± 24	144 ± 13
模型组	9	538 ± 14 <sup>a</sup>	370 ± 21 <sup>a</sup>
和血明目片组	10	420 ± 25 <sup>a,c</sup>	314 ± 12 <sup>a,c</sup>
散结明目片(低)	10	445 ± 28 <sup>a,c</sup>	319 ± 9 <sup>a,c</sup>
散结明目片(中)	10	324 ± 24 <sup>a,c,e</sup>	233 ± 24 <sup>a,c,e</sup>
散结明目片(高)	9	308 ± 14 <sup>a,c,e</sup>	204 ± 15 <sup>a,c,e</sup>

<sup>a</sup>P < 0.05 vs 空白组; <sup>c</sup>P < 0.05 vs 模型组; <sup>e</sup>P < 0.05 vs 和血明目片组, 散结明目片低剂量组。

超观察散结明目片高剂量组玻璃体腔回声呈细点状, 未见明显带状及膜状回声, 眼球壁回声尚光滑, 点状回声与视网膜不相连, 局限于玻璃体腔内, 未见明显膜状增殖(图 1F)。

2.2 IL-6 含量变化 兔玻璃体和视网膜匀浆中 IL-6 含量变化及比较见表 1。

### 3 讨论

玻璃体积血根据血量不同分别归于“视瞻昏渺”、“云雾移睛”、“暴盲”等病证。常由忧思、火热、阴虚、血络受损、气血不足等而致, 主要病机是血溢络外, 瘀血积聚。离经之血即为瘀血, 若不能及时吸收或反复出血, 则变生有形之物, 诱发 PVR, 其后期多形成有形之物, 类似于中医“积聚”, 表现为神膏内或视衣上形成膜状、条索状等有形之物, 重则牵拉视衣, 终致视衣脱离。目前认为, 玻璃体积血所致日久不散变生有形状物, 属气血瘀滞, 治疗多采用消法, 使之缓慢消散, 临床多采用活血化瘀药物, 促进积血早日吸收, 防止玻璃体及视网膜增殖物的形成, 作用机制可能为活血化瘀药物可增强巨噬细胞的趋化和自溶后的清除, 还可扩张血管增加外周血流量, 降低血液粘度, 加快红细胞电泳速度, 改善微循环, 加速玻璃体内积血、增殖膜的软化、溶解、吸收, 起到调节玻璃体代谢、促进组织修复的作用<sup>[6]</sup>。据中医辨证, 组织增生性疾病与血瘀证相关, 而活血化瘀药物对此类病有独特的功效<sup>[7]</sup>, PVR 为细胞增生性疾病, 因玻璃体积血日久不散而变生的 PVR, 选用活血化瘀药物可取得良好疗效。散结明目片由丹参、昆布、莪术、茺蔚子、水蛭、川芎、槐花等组成, 其活血化瘀、散结明目之功效, 可使瘀血得散, 痰结得化。玻璃体积血形成后, 由于血块溶解, 红细胞膜破裂, 巨噬细胞增多以吞噬红细胞膜碎片, 经血液循环转运出眼外。巨噬细胞清除积血的同时分泌 IL-6 等炎性因子, 通过炎性因子的释放和迁移诱导视网膜色素上皮细胞和神经胶质细胞释放、迁移、增殖及蛋白表达的改变、分化并分泌多种生长因子, 巨噬细胞的增生及胶原组织的沉积和收缩, 造成牵拉性视网膜脱离, 最终导致 PVR 发生。IL-6 水平与 PVR 病情严重程度呈明显正相关<sup>[8]</sup>, 其参与调控局部组织损伤由炎症期

向增殖期、瘢痕期的转化, 促进损伤愈合的修复过程, 故控制炎症及其诱发的细胞增殖是药物治疗 PVR 的关键。玻璃体积血可引发 PVR, 而 PVR 在一定程度上取决于 IL-6 的表达浓度, 故快速有效清除玻璃体中的积血, 缩短炎症过程, 是防治 PVR 的首要环节, 我们通过观察用药后玻璃体及视网膜匀浆中 IL-6 含量的变化, 验证了散结明目片防治 PVR 的作用。

本实验结果显示, 6wk 后模型组团状强回声及条带状强回声极为明显, 与视网膜相连, 各药物组团状回声趋于弥散, 但和血明目片及散结明目片低剂量组玻璃体腔仍见大量团状、带状、散点状强回声, 提示有积血未明显吸收, 有增殖膜形成。散结明目片高、中剂量组玻璃体腔强回声密度降低, 以散点状回声为主, 眼球壁回声较光滑, 提示积血吸收较完全, 无明显增殖形成。6wk 后模型组、和血明目片组及散结明目片各剂量组兔玻璃体及视网膜匀浆中 IL-6 浓度均较空白组明显升高(P < 0.05), 说明 IL-6 在含有积血的玻璃体中表达较高, 炎性反应在玻璃体积血中确实存在, 且可能贯穿整个玻璃体积血的过程, IL-6 的免疫和炎症反应的放大作用可能是玻璃体积血容易诱发 PVR 的原因之一。散结明目片高、中剂量组 IL-6 浓度明显低于低剂量组及和血明目片组(P < 0.05), 说明散结明目片高、中剂量组在促进积血吸收过程中, 一定程度上可抑制巨噬细胞对 IL-6 的分泌与释放, 降低其诱导眼内局部炎症反应、细胞移行和增殖的几率, 达到预防 PVR 的目的, 且疗效优于散结明目片低剂量组及和血明目片组。方中大部分药物具有抗氧化, 抗凝血, 抗细胞增殖, 抑制血小板聚集、黏附, 改善血液流变性, 调节炎性细胞释放的细胞因子, 细胞保护等作用, 故可加速玻璃体积血消散, 对抗玻璃体积血所致的视网膜脂质过氧化, 减轻对视网膜的损害, 减少巨噬细胞的浸润及炎性因子的释放, 从而可降低 IL-6 的高表达, 防止视网膜病变, 用于临床故能取得良好疗效。

### 参考文献

- 孙晓东, 张哲. 细胞外基质及其调控与增殖性玻璃体视网膜病变. 中国实用眼科杂志 1997; 15(12): 706
- 曾巍, 周鲜琳, 刘晓年, 等. 眼血散方对实验性玻璃体积血模型抗增殖作用的拆方研究. 湖北中医杂志 2007; 29(3): 9-10
- 陶晓锋. 增生性玻璃体视网膜病变的危险因素. 国外医学眼科学分册 2003; 27(1): 18-21
- 黄继汉, 黄晓晖, 陈志扬, 等. 药理实验中动物间和动物与人体间的等效剂量换算. 中国临床药理学与治疗学 2004; 9(9): 1069-1072
- Regnault FR. Vitreous hemorrhage: an experimental study. Arch Ophthalmol 1970; 83(4): 470-474
- 姚芳薇. 眼底病的中医治疗. 上海: 上海中医药大学出版社. 1995: 14-29
- 张荣华, 周子成, 洪多伦, 等. 三七抗肝纤维化的实验研究. 第三军医大学学报 2000; 22(4): 307-309
- 黎晓新, 黄洁. 增殖性玻璃体视网膜病变组织中炎性细胞因子的检测. 中华眼底病杂志 1998; 34(4): 256-259