

XEN 凝胶引流管植入术治疗难治性青光眼的安全性和有效性

许珂*, 吕泽平*, 张纯

引用: 许珂, 吕泽平, 张纯. XEN 凝胶引流管植入术治疗难治性青光眼的安全性和有效性. 国际眼科杂志 2023; 23(9): 1461-1465

基金项目: 国家自然科学基金资助项目 (No.81970798)

作者单位: (100191) 中国北京市, 北京大学第三医院眼科 眼部神经损伤的重建保护与康复北京市重点实验室

*: 许珂和吕泽平对本文贡献一致。

作者简介: 许珂, 毕业于北京大学医学部, 博士, 副主任医师, 研究方向: 青光眼; 吕泽平, 北京大学医学部在读博士研究生, 住院医师, 研究方向: 青光眼。

通讯作者: 张纯, 毕业于北京大学医学部, 教授, 青光眼专科主任, 研究方向: 青光眼. zhangcl@yahoo.com

收稿日期: 2023-03-25 修回日期: 2023-07-26

摘要

目的: 初步评估 XEN 凝胶引流管植入术在难治性青光眼治疗中的疗效及安全性。

方法: 回顾性分析 2021-09/2022-01 于北京大学第三医院行 XEN 凝胶引流管植入术的难治性青光眼患者 10 例 11 眼的临床资料, 术后随访 8~12mo, 观察眼压及降眼压药物使用等情况, 评估手术疗效。

结果: 纳入患者术前最高眼压为 21~55 (中位数 35) mmHg, 末次随访时眼压为 10~40 (中位数 15) mmHg。术前使用降眼压药物 2~4 (中位数 4) 种, 末次随访时使用降眼压药物 0~4 (中位数 0) 种。末次随访时, 手术成功 8 眼, 失败 3 眼。

结论: XEN 凝胶引流管植入术是治疗难治性青光眼安全且较为有效的手术方式。

关键词: 青光眼; 眼外科手术; XEN 凝胶; 难治性青光眼; 青光眼引流植入物

DOI: 10.3980/j.issn.1672-5123.2023.9.07

Safety and efficacy of XEN gel drainage tube implantation in the treatment of refractory glaucoma

Ke Xu*, Ze-Ping Lyu*, Chun Zhang

Foundation item: National Natural Science Foundation of China (No.81970798)

Department of Ophthalmology, Peking University Third Hospital; Beijing Key Laboratory of Restoration of Damaged Ocular Nerve, Beijing 100191, China

Co-first authors: Ke Xu and Ze-Ping Lyu

Correspondence to: Chun Zhang, Department of Ophthalmology, Peking University Third Hospital; Beijing Key Laboratory of Restoration of Damaged Ocular Nerve, Beijing 100191, China. zhangcl@yahoo.com

Received: 2023-03-25 Accepted: 2023-07-26

Abstract

• AIM: To preliminarily evaluate the efficacy and safety of XEN drainage tube implantation in the treatment of refractory glaucoma.

• METHODS: The clinical data of 10 patients (11 eyes) with refractory glaucoma who underwent XEN gel drainage tube implantation in Peking University Third Hospital from September 2021 to January 2022 were retrospectively analyzed. All patients were followed-up for 8-12mo after surgery, the intraocular pressure (IOP) and the use of IOP lowering medication were observed, and the effect of the surgery was evaluated.

• RESULTS: The highest IOP was 21-55 (median 35) mmHg before surgery and 10-40 (median 15) mmHg at the last follow-up. There were 2-4 (median 4) kinds of IOP lowering drugs before operation and 0-4 (median 0) kinds of IOP lowering drugs at the last follow-up. Up to the last follow-up, the surgery was successful in 8 eyes and unsuccessful in 3 eyes.

• CONCLUSION: Implantation of XEN gel drainage tube is a safe and effective method for the treatment of refractory glaucoma.

• KEYWORDS: glaucoma; ophthalmologic surgery; XEN gel; refractory glaucoma; glaucoma drainage implants

Citation: Xu K, Lyu ZP, Zhang C. Safety and efficacy of XEN gel drainage tube implantation in the treatment of refractory glaucoma. *Guoji Yanke Zazhi (Int Eye Sci)* 2023;23(9):1461-1465

0 引言

青光眼为世界第一大不可逆性致盲性眼病, 其主要病理机制为病理性高眼压介导下进行性视神经损伤及视野缺损。青光眼的主要治疗方式为通过药物、激光或手术控制眼压^[1]。在手术治疗方面, 传统滤过手术中的小梁切除术为代表性手术方式, 但该类手术方式具有较多并发症, 包括术后浅前房、滤过道瘢痕化等, 对手术成功率造成明显影响。微创抗青光眼手术 (minimally invasive glaucoma surgery, MIGS) 是近年来青光眼手术的发展方向, 该类手

术相较于传统滤过手术具有在有效降低眼压的同时操作简便、切口微小及并发症较少等特点,XEN 凝胶引流管植入术即为其中一种新型 MIGS 手术方式^[2]。XEN 凝胶引流管于 2016 年通过美国食品药品监督管理局(FDA)批准,该材料是一种由猪胶原蛋白与戊二醛交联所制的永久性微型引流管,具有良好的水解稳定性和组织相容性,可在植入眼部遇水后形成一定的曲线结构,在保持稳定并贴合眼部的同时避免管内堵塞及眼部排斥反应的发生。目前使用的 XEN 凝胶管总长度 6mm,在植入后前房内约 1mm,潜行于巩膜层间约 2mm,结膜下间隙约 3mm,为小梁网至结膜下间隙的理想长度,凝胶管内径为 45 μ m,即 XEN45 规格,该内径可提供 6~8mmHg 流出道阻力,保证了植入术后眼压在 7.6mmHg 以上,从而避免术后低眼压的发生^[3]。XEN 凝胶管于 2019 年首次获批于国内使用,于 2021 年获批于北京大学第三医院眼科使用,本研究对初步应用 XEN 凝胶引流管植入术治疗的难治性青光眼患者 10 例的病历资料进行回顾分析,初步探讨该手术方式对难治性青光眼的治疗效果及安全性,并对该手术方式治疗对象的选择及手术操作方面的体会进行总结。

1 对象和方法

1.1 对象

本研究为回顾性病例研究。收集 2021-09/2022-01 于北京大学第三医院眼科行 XEN 凝胶引流管植入术的难治性青光眼患者 10 例 11 眼,其中男 8 例,女 2 例,手术时年龄 29~53 岁。纳入患者中原发性开角型青光眼 6 例 7 眼,色素播散性青光眼 1 例 1 眼,玻璃体切除术后继发性青光眼 1 例 1 眼,外伤性青光眼 1 例 1 眼,虹膜角膜内皮综合征 1 例 1 眼。纳入标准:(1)符合难治性青光眼的诊断标准^[4];(2)前房角镜检查可见鼻上象限为宽房角。排除标准:(1)房角狭窄或闭角型青光眼、新生血管性青光眼;(2)存在活动性炎症(结膜炎、角膜炎及葡萄膜炎等);(3)引流管植入区存在结膜瘢痕化等病理性改变;(4)对手术所需药物或器械成分过敏(猪明胶或戊二醛)。本研究流程符合《赫尔辛基宣言》的伦理要求,研究方案经伦理审查委员会批准,临床试验注册号:(2021)医伦审第(244-01)号,患者资料使用经北京大学第三医院批准。纳入患者术前均签署知情同意书。

1.2 方法

1.2.1 术前检查

纳入患者术前均进行详细的病史采集和眼科专科检查,包括视力、非接触眼压(NT-2000 型非接触眼压计)、裂隙灯显微镜检查、前房角镜检查、眼底检查、自动视野计检查等。

1.2.2 手术方法

术前 30min 开始使用毛果芸香碱滴眼液和盐酸奥布卡因滴眼液点术眼,间隔 5min 1 次,各滴 3 次行缩瞳和表面麻醉^[5]。所有手术均由同一术者在表面麻醉下完成。常规术眼消毒铺巾贴膜,开睑器撑开眼睑,聚维酮碘、眼内冲洗灌注液先后冲洗结膜囊后房角镜检查房角开放情况。术眼鼻上方结膜距离角巩膜缘 3mm 处表面标记 XEN 凝胶引流管的出口,制备浓度 0.2mg/mL 的丝裂霉素 C 和利多卡因注射液的混合液,将 0.1mL 混合液注射于鼻上象限的结膜下,棉签轻推结膜使混合液均匀弥散。于鼻上方角巩膜缘处 6-0 线行丝牵引线悬吊。于引流管

结膜标记处位置对侧行 1.8mm 透明角膜切口,前房内注入透明质酸钠,XEN 推注器经角膜切口伸入前房,注射器针头穿刺进鼻上方小梁网上方并进入巩膜层间最终到达结膜下,逆时针旋转注射器 90°并轻推释放器,将 XEN 凝胶引流管顺利植入结膜下约 3mm。缓慢滑动推注器滑杆至 XEN 凝胶引流管完全推出,确认 XEN 凝胶引流管位置后平衡盐溶液置换前房内的透明质酸钠,确认滤过泡形成,水密透明角膜切口,术眼涂妥布霉素地塞米松眼膏并包盖纱布,手术结束^[5]。

1.2.3 术后管理

术后采用左氧氟沙星滴眼液点眼每日 4 次,醋酸泼尼松龙滴眼液点眼每日 4 次,术眼局部用药 4wk。如术后观察到有眼压升高及滤过泡瘢痕化趋势时需及时行滤过泡穿刺重建改善术后降眼压效果。滤过泡穿刺重建操作方法:患者坐于裂隙灯前,行表面麻醉,开睑器撑开眼睑,将 1.0mL 注射器针头进入颞上结膜,距离 XEN 凝胶引流管约 10mm 处,针尖在结膜下逐渐前移,直至穿透 XEN 凝胶引流管外管周围的纤维化组织,在 XEN 凝胶引流管上来回分离瘢痕组织,并避免损伤 XEN 凝胶引流管外管。针刺后,距离 XEN 凝胶引流管外管 3mm 处注射 2.5% 5-氟尿嘧啶 0.1mL。

1.2.4 术后随访

术后随访 8~12(中位数 10)mo,观察术后视力、眼压、裂隙灯显微镜及眼底检查等情况,记录术后青光眼药物使用及再次手术情况。末次随访时,根据眼压控制情况评估手术疗效。

手术疗效评估标准^[6]:(1)完全成功:末次随访时在未使用任何降眼压药物的情况下,眼压控制在 5~18mmHg;(2)条件成功:使用降眼压药物或术后行滤过泡分离治疗的情况下,末次随访时眼压控制在 5~18mmHg;(3)手术失败:术后使用降眼压药物的情况下眼压超过 18mmHg,或需再次接受抗青光眼手术治疗。

2 结果

2.1 临床资料

纳入患者 10 例中除 1 例外伤性青光眼患者既往未行手术外,其余 9 例患者既往均接受过抗青光眼手术或激光治疗,XEN 凝胶引流管植入术前和术后临床资料见表 1。

2.2 手术情况

纳入患者术中均顺利植入 XEN 凝胶引流管。术前测得最高眼压为 21~55(中位数 35)mmHg,末次随访时眼压为 10~40(中位数 15)mmHg。术前使用降眼压药物 2~4(中位数 4)种,末次随访时使用降眼压药物 0~4(中位数 0)种。末次随访时,纳入患者手术成功 8 眼(其中完全成功 5 眼,条件成功 3 眼),失败 3 眼。术后眼前节照相结果见图 1。

3 讨论

难治性青光眼指使用最大耐受量抗青光眼药物情况下,既往抗青光眼手术激光等治疗失败,眼压失控、视野缺损进展。临床上主要包括新生血管性青光眼、儿童青光眼、炎症继发青光眼、外伤继发青光眼等^[4]。XEN 凝胶引流管植入术对情况复杂的难治性青光眼的治疗效果目前可供参考的研究资料数量有限。Grover 等^[7]研究纳入难治性青光眼患者 65 例,术后 12mo 随访时平均降低眼压 9.1mmHg。Gallardo 等^[8]回顾性研究纳入 105 例内路和 98 例外路行 XEN 凝胶引流管植入术的难治性青光眼患

表 1 纳入患者的临床资料

患者	年龄	术眼	性别	诊断	随访时间 (mo)	术前眼压 (mmHg)	术前用药 (种)	末次随访眼压(mmHg)	末次随访用药(种)	是否滤过泡穿刺重建	是否按摩	手术结局
1	29	OS	男	左眼色素播散性青光眼,左眼外路黏小管切开术后,左眼小梁消融术后,左眼小梁切除术后,左眼滤过泡穿刺再通术后	12	55	3	16	1	是	是	失败,术后1mo 眼压失控
2	53	OS	男	左眼原发性开角型青光眼,左眼选择性激光小梁成形术后,左眼睫状体光凝术后,左眼小梁消融术后,左眼小梁切除术后	12	35	3	18	3	否	是	
3	53	OD	男	右眼原发性开角型青光眼,右眼小梁消融术后,右眼小梁切除术后,右眼滤过泡穿刺重建术后	12	28	3	10	3	否	是	
4	37	OD	男	右眼原发性开角型青光眼,右眼小梁切除术后,右眼睫状体光凝术后,右眼小梁消融术后,右眼滤过泡穿刺重建术后	11	34	4	33	0	不适用	不适用	并发症,术后 XEN 凝胶引流管外管暴露
5	50	OD	女	双眼原发性开角型青光眼,双眼选择性激光小梁成形术后,双眼人工晶状体植入状态	10	26	4	16	0	是	是	
5	50	OS	女	双眼原发性开角型青光眼,双眼选择性激光小梁成形术后,双眼人工晶状体植入状态	9	27	4	15	0	是	是	
6	32	OD	女	右眼原发性开角型青光眼,右眼小梁消融术后	10	21	4	14	0	否	是	
7	39	OD	男	右眼继发性青光眼,右眼玻璃体切除术后,右眼角膜移植状态,右眼睫状体光凝术后	10	51	2	12	0	是	否	
8	42	OD	男	右眼外伤性青光眼,左眼义眼	9	50	4	15	0	否	是	
9	33	OS	男	左眼虹膜角膜内皮综合征,左眼小梁切除术后	9	43	3	40	1	是	是	失败,术后10d 眼压失控
10	53	OS	男	左眼原发性开角型青光眼,左眼人工晶状体植入状态,左眼小梁消融术后,左眼小梁切除术后,左眼滤过道再通术后,左眼睫状体光凝术后	8	46	4	20	4	是	是	

者,术后 12mo 随访时内路及外路手术患者平均降低眼压分别为 10.4、12mmHg,内路及外路手术患者分别有 41%、46%手术成功(眼压降低幅度超过 20%且低于 18mmHg)。Düzgün 等^[9]研究纳入既往行小梁切除术后眼压失控的难

治性青光眼患者 14 例,术后 12mo 随访时眼压平均降低幅度为 49.3%。本研究纳入难治性青光眼患者 10 例 11 眼,末次随访时手术成功 8 眼,也取得了较高的手术成功率,其中 1 例复杂难治性青光眼患者为眼球破裂伤后行玻璃

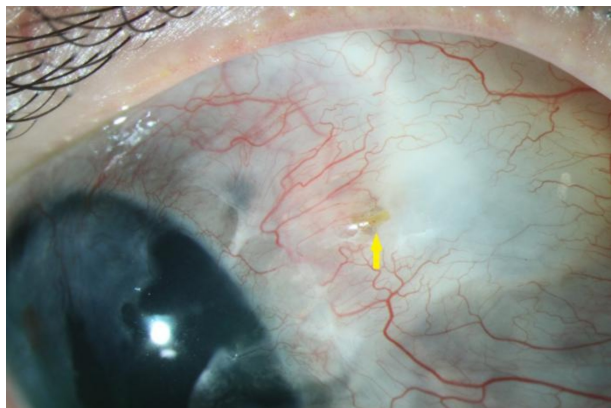


图1 右眼继发性青光眼患者术后9mo随访时眼前节照相 箭头示XEN凝胶引流管结膜下末端,可见位置正确,滤过泡呈弥散缺血状态。

体切除术、角膜移植术,继发青光眼的独眼患者,该患者在行XEN凝胶引流管植入术前眼压为51mmHg,曾行睫状体光凝术控制眼压无明显效果,行XEN凝胶引流管植入术时该患者患眼处于无玻璃体、无晶状体状态,术中眼内压难以维持,且该患者角膜混浊,术中房角可视性差,各方面综合导致手术操作困难,术后眼压立即降至4~5mmHg,后在术后5d出现眼压失控再次升高,考虑因患者年龄较小结膜瘢痕化严重导致滤过功能下降所致,予滤过泡穿刺重建术后眼压降至6mmHg,目前该患者术后10mo,在无按摩、未用药状态下平均眼压12mmHg,效果良好。该例提示对于病情复杂、眼部结构特殊、结膜瘢痕化严重的难治性青光眼患者,XEN凝胶引流管植入术提供了一个新的治疗选择。

近年来由于具备切口小、术后恢复快、操作简便等优势,MIGS得到了有力发展。在多种MIGS手术方式中XEN凝胶引流管植入术通过将房水引导至结膜下空间以达到降低眼压的目的。XEN凝胶引流管植入术与作为传统抗青光眼手术的小梁切除术同为结膜下引流的外引流手术,二者同样构建结膜下滤过泡,需要在术后关注结膜滤过泡的形态来确定其良好的引流功能,保证手术效果^[10]。本研究中,XEN凝胶引流管植入术后滤过泡穿刺重建率为54%(6/11),比例较高。既往研究报道XEN凝胶引流管植入术后滤过泡穿刺重建率为30.7%~50%^[11]。Yang等^[12]进行的Meta分析纳入了78项研究,结果显示,与小梁切除术相比,XEN凝胶引流管植入术后眼压相似,但滤过泡穿刺重建率更高($RR=2.42$,95% CI 1.33~4.43, $P=0.004$)。推测XEN凝胶引流管植入术后滤过泡穿刺重建率更高可能是由于XEN凝胶引流管植入后房水的引流位置相比小梁切除术更为集中,而小梁切除术所制作的巩膜瓣会具有更大的引流面积,故局部的结膜压力会更易对XEN凝胶引流管植入术后眼压造成明显影响。因此,XEN凝胶引流管植入术需要更加重视术前植入位置结膜状况的评估,并重视术后滤过泡干预以保证手术效果,进一步的研究结论需要更多相关研究进行揭示。

本研究纳入患者中有3例行XEN凝胶引流管植入术后失败。第1例手术失败患者为色素播散性青光眼,既往

行3次抗青光眼手术及滤过泡穿刺重建术后仍难以控制眼压,XEN凝胶引流管植入术前眼压55mmHg,该患者在XEN凝胶引流管植入术后4wk出现眼压失控,于术后4、8、12、17wk分别行滤过泡穿刺重建术,后仍难以控制眼压,改行睫状体光凝术控制眼压,推测术后失败原因为色素颗粒堵塞XEN凝胶引流管。第2例手术失败患者为原发性开角型青光眼患者,既往行3次抗青光眼手术及滤过泡穿刺重建术后仍难以控制眼压,XEN凝胶引流管植入术前眼压34mmHg,末次随访时眼压33mmHg,术后发现该患者结膜位置XEN凝胶引流管外管发生暴露,于术后12d行XEN凝胶引流管取出联合小梁切除术。Fea等^[13]报道了1例XEN凝胶引流管植入术后结膜处外管暴露的患者,此患者既往行小梁切除术后发生滤过泡瘢痕化,在进行XEN凝胶引流管植入时外管预留位置与瘢痕化滤过泡位置相近,该研究认为对于既往行小梁切除术伴滤过泡瘢痕化的患者行XEN凝胶引流管植入时若外管部分距离瘢痕化滤过泡过近、过于靠近鼻侧或长度过短,则会增加术后外管暴露的风险。推测本研究中此例XEN凝胶引流管外管暴露原因为外管部分距离瘢痕化滤过泡过近所致。第3例手术失败患者为虹膜角膜内皮综合征(iridocorneal endothelial syndrome,ICE),在小梁切除术控制眼压无效后行XEN凝胶引流管植入,术前眼压43mmHg,术后10d眼压失控,术后3wk行第2次XEN凝胶引流管植入术,后眼压仍控制不佳,改行睫状体光凝术控制眼压。Lin等^[14]报道使用XEN凝胶引流管治疗虹膜角膜内皮综合征的患者4例,术前平均眼压为28.5mmHg,平均使用3.8种青光眼药物,随访6~9mo,术后平均眼压为10.5mmHg,平均使用1.0种药物,该研究认为XEN凝胶引流管对于虹膜角膜内皮综合征可安全应用,但样本量过少尚需进一步更多大样本研究,而本研究中该例患者则发生术后眼压失控,且二次手术植入2根XEN凝胶引流管情况下仍不能有效控制眼压,结果为手术失败,考虑原因与炎症细胞颗粒堵塞引流管致其功能下降有关。本研究中3例手术失败提示对于XEN凝胶引流管植入术的适应人群选择方面,除需要考虑患者具备鼻上象限清晰房角结构及健康的球结膜状态外,还需关注房水成分是否易导致引流管阻塞,避免因炎症细胞及色素颗粒堵塞导致手术失败。

在手术操作方面,XEN凝胶引流管的内入路植入法已成为稳定标准的植入方法。该方法在预定穿刺植入位置对侧行1.8~2.2mm角巩膜缘主切口,后需要在距主切口90°方位行侧切口并伸入器械,以镊子或劈核器稳定眼位辅助植入。但本研究术者在实际操作中以穿刺位置处6-0缝线悬吊的方式代替了原眼位固定方式,具体操作示意图见图2。采用该眼位固定方式的具体原因为器械固定方式需要行侧切口后伸入器械固定,易伤及眼内组织;侧切口位置与穿刺位置有一定距离,即二者位置相对较远,实际手术操作时该方式不易提供穿刺所需的固定分力,易产生横向拉力造成术中眼球弹跳现象的发生,影响XEN凝胶引流管的精准植入,而在穿刺部位角巩膜缘处行缝线悬吊,与穿刺部位保持较近距离,该方式可避免伤及眼内组织,同时提供较大的固定眼球分力,对局部横向牵拉力低,不易产生弹跳现象。

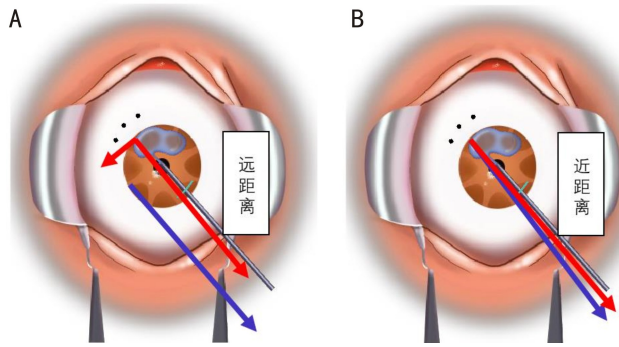


图2 侧切口器械固定眼位和悬吊线固定眼位与操作发力方向的关系 A:器械固定时,侧切口位置与穿刺位置距离较远,操作时不易提供穿刺所需的固定分力,且易产生横向分力导致发生弹跳现象;B:缝线固定时,悬吊部位与穿刺部位靠近,易提供穿刺所需固定分力,且不易产生横向力导致弹跳现象。蓝色箭头表示侧切口器械固定眼位及穿刺点处角膜缘悬吊线固定眼位的发力方向;红色箭头表示不同的固定眼位方式在穿刺口处产生的分力方向。

本研究具有一定局限性:(1)纳入的样本量较少,需要后续的更大样本量的多中心试验避免小样本事件对研究结论的影响;(2)本研究随访时间较短,最长随访时间仅12mo,对提示XEN凝胶引流管植入术后患者长期的手术成功率及并发症等较为有限,需要继续关注已有病例的长期随访,对XEN凝胶引流管内管堵塞及植入装置移动等问题进行跟踪;(3)本研究纳入的难治性青光眼患者多数为多次抗青光眼术后的原发性开角型青光眼患者,后续需要纳入更多继发性青光眼及其他类型青光眼患者的临床资料进行分析,对XEN凝胶引流管植入术在其他复杂情况下的应用提供依据;(4)本研究对患者手术前后角膜内皮细胞计数未予统计,对手术对于角膜内皮细胞计数的影响未予评估。

综上所述,本研究显示,XEN凝胶引流管植入术对难治性青光眼具有一定的有效性及安全性,需要结合临床诊断、术前结膜状态、前房角镜检查及房水成分考虑是否采用该术式,术中可通过缝线牵引固定眼位使得手术更为顺利地进行。

参考文献

- 1 Quigley HA, Broman AT. The number of people with glaucoma worldwide in 2010 and 2020. *Br J Ophthalmol* 2006;90(3):262-267
- 2 Pereira ICF, van de Wijdeven R, Wyss HM, et al. Conventional glaucoma implants and the new MIGS devices: a comprehensive review of current options and future directions. *Eye* 2021;35(12):3202-3221
- 3 Chatzara A, Chronopoulou I, Theodosiadis G, et al. XEN implant for glaucoma treatment: a review of the literature. *Semin Ophthalmol* 2019;34(2):93-97
- 4 Gessesse GW. The Ahmed glaucoma valve in refractory glaucoma: experiences in southwest Ethiopia. *Ethiop J Health Sci* 2015;25(3):267-272
- 5 Buffault J, Baudouin C, Labbé A. XEN® Gel Stent for management of chronic open angle glaucoma: a review of the literature. *J Fr Ophthalmol* 2019;42(2):e37-e46
- 6 Fea AM, Durr GM, Marolo P, et al. XEN® gel stent: a comprehensive review on its use as a treatment option for refractory glaucoma. *Clin Ophthalmol* 2020;14:1805-1832
- 7 Grover DS, Flynn WJ, Bashford KP, et al. Performance and safety of a new ab interno gelatin stent in refractory glaucoma at 12 months. *Am J Ophthalmol* 2017;183:25-36
- 8 Gallardo MJ, Vincent LR, Porter M. Comparison of clinical outcomes following gel stent implantation via ab - externo and ab - interno approaches in patients with refractory glaucoma. *Clin Ophthalmol* 2022;16:2187-2197
- 9 Düzgün E, Olgun A, Karapapak M, et al. Outcomes of XEN gel stent implantation in the inferonasal quadrant after failed trabeculectomy. *J Curr Glaucoma Pract* 2021;15(2):64-69
- 10 Gedde SJ, Schiffman JC, Feuer WJ, et al. Treatment outcomes in the Tube Versus Trabeculectomy (TVT) study after five years of follow-up. *Am J Ophthalmol* 2012;153(5):789-803. e2
- 11 Chaudhary A, Salinas L, Guidotti J, et al. XEN Gel Implant: a new surgical approach in glaucoma. *Expert Rev Med Devices* 2018;15(1):47-59
- 12 Yang X, Zhao Y, Zhong Y, et al. The efficacy of XEN gel stent implantation in glaucoma: a systematic review and meta-analysis. *BMC Ophthalmol* 2022;22(1):305
- 13 Fea A, Cannizzo PM, Consolandi G, et al. Managing drawbacks in unconventional successful glaucoma surgery: a case report of stent exposure. *Case Rep Ophthalmol Med* 2015;2015:847439
- 14 Lin MM, Morgan WH, Kolomeyer NN, et al. XEN gel stent to treat ICE syndrome: 4 cases. *J Glaucoma* 2019;28(12):1090-1094