

经鼻内窥镜下扩展性骨窗伴高位造口行泪囊鼻腔吻合术治疗慢性泪囊炎

杨平孙, 陈卫兵

引用: 杨平孙, 陈卫兵. 经鼻内窥镜下扩展性骨窗伴高位造口行泪囊鼻腔吻合术治疗慢性泪囊炎. 国际眼科杂志 2023; 23(5): 860-863

作者单位: (311201) 中国浙江省杭州市, 萧山区中医院眼科
作者简介: 杨平孙, 男, 本科, 副主任医师, 研究方向: 眼表、眼底病。
通讯作者: 杨平孙. yps13588486757@126.com
收稿日期: 2022-07-13 修回日期: 2023-04-11

摘要

目的: 探讨经鼻内窥镜下扩展性骨窗伴高位造口行泪囊鼻腔吻合术(DCR)治疗慢性泪囊炎的疗效及安全性。

方法: 回顾性临床研究。选取本院 2018-01/2020-01 确诊为慢性泪囊炎患者 50 例 59 眼。根据手术方式分为两组: 单纯造口组 23 例 29 眼采用经鼻内镜下平中鼻甲腋行 DCR(即单纯造口术), 改良组 27 例 30 眼采用经鼻内镜下扩展性骨窗伴高位造口行 DCR。比较两组患者的临床总有效率、术后并发症发生率以及满意率的情况。

结果: 术后 12mo, 单纯造口组有效率为 79%, 改良组为 97% ($P=0.039$)。而单纯造口组并发症总发生率为 28%, 改良组为 7% ($P=0.042$)。且单纯造口组满意率为 65%, 改良组为 93% ($P=0.030$)。

结论: 采用经鼻内镜扩展性骨窗伴高位造口 DCR 治疗慢性泪囊炎, 可提升手术的有效率, 降低并发症发生率。

关键词: 鼻内窥镜; 改良; 鼻腔泪囊吻合术; 慢性泪囊炎; 高位造口

DOI: 10.3980/j.issn.1672-5123.2023.5.28

Dacryocystorhinostomy through nasal endoscope with extended bone window and high ostomy in the treatment of chronic dacryocystitis

Ping-Sun Yang, Wei-Bing Chen

Department of Ophthalmology, Xiaoshan District Hospital of Traditional Chinese Medicine, Hangzhou 311201, Zhejiang Province, China

Correspondence to: Ping-Sun Yang. Department of Ophthalmology, Xiaoshan District Hospital of Traditional Chinese Medicine, Hangzhou 311201, Zhejiang Province, China. yps13588486757@126.com

Received: 2022-07-13 Accepted: 2023-04-11

Abstract

• AIM: To investigate the efficacy and safety of dacryocystorhinostomy (DCR) through nasal endoscope

with extended bone window and high ostomy in the treatment of chronic dacryocystitis.

• METHODS: Retrospective clinical study. A total of 50 patients (59 eyes) diagnosed with chronic dacryocystitis in our hospital from January 2018 to January 2020 were selected. They were divided into two groups according to the operation method, with 23 cases (29 eyes) in the simple stoma group and 27 cases (30 eyes) in the improved group. Patients in the simple stoma group were treated with transnasal endoscopic flat middle turbinate axillary DCR (simple stoma), and patients in the improved group were treated with transnasal endoscopic extended bone window with high-level stoma DCR. The total clinical efficiency, postoperative complication rate and satisfaction of the two groups were compared.

• RESULTS: The effective rate of the simple stoma group was 79% at 12mo after surgery, while that of the improved group was 97% ($P=0.039$). The total incidence of complications in the simple stoma group was 28%, while that in the improved group was 7% ($P=0.042$). The satisfaction rate of the simple stoma group was 65%, while that of the improved group was 93% ($P=0.030$).

• CONCLUSION: The treatment of chronic dacryocystitis with transnasal endoscopic extended bone window and high-level ostomy DCR further improved the efficiency of surgery and reduced the incidence of complications.

• KEYWORDS: nasal endoscope; improvement; dacryocystorhinostomy; chronic dacryocystitis; high ostomy

Citation: Yang PS, Chen WB. Dacryocystorhinostomy through nasal endoscope with extended bone window and high ostomy in the treatment of chronic dacryocystitis. *Guoji Yanke Zazhi (Int Eye Sci)* 2023; 23(5): 860-863

0 引言

慢性泪囊炎为眼科常见病, 女性中老年人多见^[1], 农村较城市高发^[2], 伴溢泪、溢脓, 影响患者的生活质量。随着生活水平的提高, 人们越来越重视该病的治疗, 因此临床效果和安全性凸显重要^[3]。随着鼻内镜微创技术的快速发展, 经鼻内镜下进行泪囊鼻腔吻合术(dacryocystorhinostomy, DCR)逐步成为治疗慢性泪囊炎的主流方式, 已取得了十分可观的疗效。本文通过经鼻内镜下扩展性骨窗伴高位造口行 DCR 治疗慢性泪囊炎, 获得一定的效果, 现报告如下。

1 对象和方法

1.1 对象 回顾性临床研究。选择 2018-01/2020-01 确诊为慢性泪囊炎患者 50 例 59 眼作为研究对象。纳入标准: (1) 年龄 > 18 岁; (2) 溢泪、溢脓明显症状及反复发作

史,参照相关文献确诊为慢性泪囊炎的患者^[4]; (3) 冲洗泪道时可见冲洗液自泪小点返流,同时伴有黏性或黏脓性分泌物; (4) 自愿接受手术并配合随访者。排除标准: (1) 上泪道系统阻塞; (2) 泪道和泪囊肿瘤; (3) 严重的泪道外伤史; (4) 合并鼻腔肿瘤、鼻息肉、鼻甲肥大和严重的鼻中隔弯曲者; (5) 合并严重的心、肺、肝、肾功能不全者; (6) 妊娠或哺乳期患者; (7) 凝血功能障碍者。本研究遵循《赫尔辛基宣言》,并经医院伦理委员会审批通过,所有患者均签署 DCR 手术知情同意书。

1.2 方法 所有患者术前均行泪囊碘油 CT 造影、泪道冲洗、鼻内镜检查鼻腔,术前生理性海水喷双鼻。所有手术操作均为同一术者实施。

1.2.1 单纯造口组手术方法^[5] 患者取仰卧位,头和水平面呈 30°,并后仰 15°。常规消毒铺巾,用浸有羟甲唑啉滴鼻液的棉片行鼻黏膜收缩 3 次,2%利多卡因鼻黏膜下浸润注射 0.5mL;鼻内窥镜直视下,以上颌骨额突为前界,钩突为后界,中鼻甲前部附着点为上界,用鼻黏膜刀于钩突前方,平中鼻甲腋部,水平方向切开黏骨膜,在钩突前缘做一个带蒂的鼻黏膜瓣,并使瓣膜推向中鼻道,充分显露上颌骨额突以及泪骨前部,使用咬骨钳从二者接合处的骨缝进入,逐步将上颌骨额突以及泪骨进行咬除,并利用电骨钻去除上颌骨额突较为厚实的骨质,制作的骨窗大小约为 10mm×6mm,使泪囊得以充分暴露。泪道扩张器充分扩张上泪点,用探针自上泪点探至泪囊后,并顶起泪囊内侧壁;沿泪囊前外侧缘使用泪囊刀由下而上弧形切开泪囊,让泪囊腔充分显露,并使泪囊瓣膜向后方翻起;将外侧壁鼻黏膜瓣进行修剪后,使之遮盖部分泪囊黏膜瓣。取少许膨胀海绵片进行填塞并固定黏膜瓣,吸引器清理鼻腔血凝块,棉球填塞鼻腔,术毕。其中对于小泪囊、泪囊黏膜严重充血水肿及明显瘢痕、伴有泪总管阻塞的 3 眼则予以同期置入环置泪道引流管。

1.2.2 改良组手术方法^[6] 患者体位同单纯造口组,鼻内窥镜直视下,上界:平中鼻甲腋上方 8mm,下界:下鼻甲附着缘上方,前界:上颌线前 8mm,以黏膜刀切开鼻黏膜,深达骨质,并制作一个带蒂的位于后方、形状如“J”的黏膜瓣,分离黏膜后翻并加于固定,充分显露上颌骨额突与泪颌缝,咬骨钳从泪颌缝处进入,逐步除去上颌骨额突骨质以及泪骨,并使用电骨钻去除厚实上颌骨额突部分,若鼻丘气房汽化优良,则可将鼻丘气房的前壁加以去除,充分显露泪囊内侧壁,制作的骨窗大小约为 15mm×8mm,以暴露泪囊。将上泪点扩张后,用探针自上泪点探至泪囊,并顶起泪囊内侧,沿泪囊前外侧缘使用泪囊刀由下而上切开泪囊,切口呈弧形,且切口的高度一般平于或高于泪总管水平为宜,让泪囊腔得以充分显露,并使泪囊黏膜瓣向后方翻起;将外侧壁中央部分鼻黏膜瓣予以切除,保留上下条状鼻黏膜瓣各一,然后依次将上、下端的条状鼻黏膜覆盖在已暴露的上颌骨额突骨面,使用 5-0 可吸收缝线将泪囊黏膜前瓣与下端鼻黏膜瓣进行间断缝合(一般缝合固定 1~2 针),见图 1~3。清理鼻腔积血后,采用明胶海绵填塞泪囊造口内位置,术毕。其中有 1 眼予以同期置入环置泪道引流管。

1.2.3 术后处理 两组患者术后均口服头孢呋辛脂片,0.25g,bid,共 3d;术后第 5d 在内窥镜下取出鼻腔填塞棉

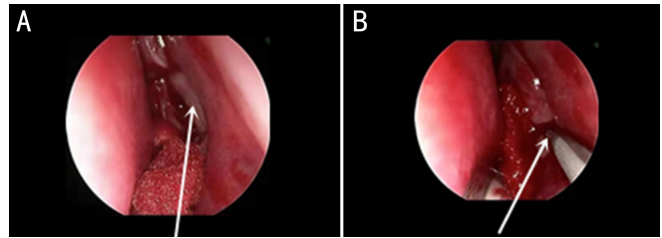


图 1 上颌额突及制作骨窗 A:箭头示需去除的骨窗面;B:箭头示咬骨钳制作骨窗。

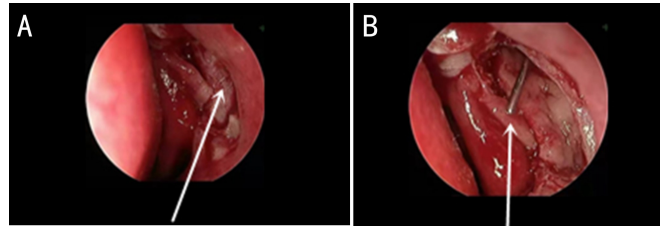


图 2 最佳高位造口位置 A:箭头示骨窗成型后显露的泪囊;B:箭头示泪囊造口最佳位置。

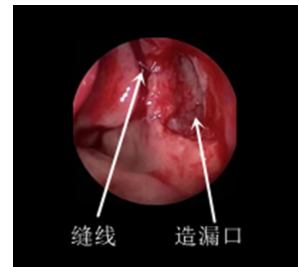


图 3 泪囊前瓣与鼻黏膜吻合后显露清晰造口。

片并清理鼻腔血痂及分泌物;鼻腔内喷布地奈德喷鼻液 2 次/日,同时患侧眼使用抗生素滴眼液。术后 1wk 内每 3d 冲洗泪道 1 次,之后每周冲洗 1 次,1mo 后根据黏膜上皮化恢复状况,再确定随访间期直至痊愈。如放置泪道引流管,则术后 1mo 予以拔除。

术后随访 12mo,观察两组患者感染、肿胀、复发性阻塞及鼻出血并发症发生情况。并发症发生率=并发症总眼数/该组总眼数×100%。术后 12mo 参照文献^[7]向患者提供自制的调查问卷进行满意度调查:1 分:不满意;2 分:不甚满意;3 分:一般;4 分:基本满意;5 分:非常满意。满意率=(一般+基本满意+非常满意)患者例数/该组总患者例数×100%。

疗效评价标准^[8]:治愈:造口成形且宽敞,上皮化生良好,冲洗泪道通畅;好转:造口成形,上皮化生较窄,泪道冲洗通而不畅伴有部分返流;无效:造口阻塞,泪道冲洗返流,可伴有黏性或黏脓性分泌物。治愈和好转视为手术有效,总有效率=(治愈+好转)眼数/总眼数×100%。

统计学分析:采用 SPSS26.0 软件对研究数据进行统计学分析。计量资料均进行正态分布检验,均服从正态分布,采用均数±标准差表示,组间比较采用独立样本 *t* 检验。计数资料用 *n*(%)表示,组间比较采用卡方检验,对于四格表的理论频数小于 5 的计数资料比较采用 Fisher 确切概率法检验,*P*<0.05 为差异有统计学意义。

2 结果

2.1 两组患者治疗前基线资料和术中置管情况比较 本研究纳入慢性泪囊炎患者 50 例 59 眼。根据手术方式分为两组:单纯造口组 23 例 29 眼采用经鼻内镜下平中鼻甲腋

行DCR(即单纯造口术),改良组27例30眼采用经鼻内镜下扩展性骨窗伴高位造口行DCR。两组患者治疗前基线资料和术中置管情况比较差异均无统计学意义($P>0.05$),具可比性,见表1。

2.2 两组患者临床总有效率比较 术后12mo,单纯造口组29眼中17眼治愈,6眼好转,6眼无效,无效者中有3眼小泪囊且在前期曾行激光手术史,2眼曾行泪道置管史,1眼曾行鼻外径路手术史,此6眼无效患者中,有4眼患者自行到他院求治(具体治疗方式不详),另2眼患者在本院再次手术后,泪道完全通畅治愈,总有效率为79%;改良组30眼中25眼治愈,4眼好转,1眼无效,总有效率为97%;改良组中无效1眼为小泪囊且在前期曾行激光手术史,该眼患者因自行放弃后续治疗;两组患者的总有效率比较,差异有统计学意义($P=0.039$)。

2.3 两组患者术后并发症总发生率比较 术后12mo,两组患者的术后并发症总发生率比较,差异有统计学意义($P=0.042$),见表2。

2.4 两组患者治疗总满意率比较 术后12mo,两组患者治疗总满意率比较差异有统计学意义($P=0.030$),见表3。

3 讨论

慢性泪囊炎的致病因素中除外结膜炎、泪道阻塞,鼻腔多种疾病均可导致鼻泪管阻塞,并由此引发泪液滞留,进而继发泪囊内细菌感染,从而诱发疾病的产生^[9]。手术为其主要治疗手段,通过另辟新的泪液通道而重构泪道^[10],从而达到改善临床症状的目标。传统经皮肤部切开行传统DCR因创面大、出血多、术后复发、面部瘢痕等诸多并发症而诟病,再次手术成功率较低^[11]。近年来,经鼻内镜等微创手术的发展,其微创、精细、有效、安全等优点,倍受青睐。尽管如此,在DCR中困扰的问题还有许多:如何术中定位泪囊,如何尽量减少术中出血,怎样防止术后肉芽形成和组织增生,如何减少术后并发症等。由此,设法进一步提升DCR的有效性和安全性尤为重要。

制作骨窗为鼻内镜DCR成功的关键环节,但在DCR开展的早期研究,多以“大泪囊小骨窗,小泪囊大骨窗”为主^[12]。经过多年研究和临床应用的进展,扩展性骨窗概念取而代之^[13]。而根据中国慢性泪囊炎治疗专家共识认为,骨窗的大小一般视泪囊的大小而定,以暴露泪囊中下1/2~2/3,或根据泪道造影所示堵塞位置高低而定^[14]。本研究改良组在DCR中采用相对扩展性骨窗,制作的骨窗大小在15mm×8mm左右,骨窗上端略高于泪总管水平,上界平中鼻甲上方大约8mm,前界为上颌线前8mm,下界平于下鼻甲附着缘^[5]。相较于单纯造口组,改良组中扩展性骨窗不仅可以泪囊得以充分暴露,而且有利于下一步泪囊高位造口操作时带来便捷,同时有助于泪囊黏膜瓣与鼻黏膜的缝合时创造更大的操作空间,从而能够相应地降低手术操作难度和缩短手术时间。与此同时,还可以避免术后骨窗发生进行性狭窄性骨性闭锁,从而为手术成功提供了良好的前提条件。

针对术中造口的位置,目前临床缺乏统一的标准,而随着鼻内窥镜的普及应用,越来越多的学者在探索和研究相关问题。张咏等^[15]研究认为,造口高度应在探针自上泪道下探至泪囊,与内外眦水平连线夹角为16°~30°均可,30°为最佳;而黄诗恩等^[3]报道高位造口,能明显改善慢性泪囊炎的溢泪;张守凯等^[16]则通过研究后,认为造口应该暴露Rosenmüller瓣,术后疗效更佳。本研究改良组中进行高位造口并充分开放泪囊,致使泪囊造口位置平行或略高于泪总管开口,由此泪总管得以直接开口于造漏口,使新的泪液通道获得优良的开放性,同时注意下界不能残留骨槽,这样操作有利于防止骨槽兜底而引发泪液滞留,并由此继发组织炎症及肉芽增生而堵塞造口,从而避免了因骨槽兜底而导致的手术失败。

另外,针对泪囊瓣与鼻腔黏膜吻合方式有多种,填塞物压迫、银夹夹法、生物胶黏合法等临床报道比较多见,但均存缺陷,容易发生银夹松弛、脱落以及生物胶黏合不佳的现象,进而导致泪囊瓣向造口卷曲而阻塞造口,从而造

表1 两组患者治疗前基线资料和术中置管情况比较

组别	例数	眼数	性别(例,眼)		年龄($\bar{x}\pm s$,岁)	病程($\bar{x}\pm s$,a)	术中放置泪道引流管(眼)
			男	女			
单纯造口组	23	29	10(11)	13(18)	50.25±2.51	4.53±0.61	3
改良组	27	30	9(10)	18(20)	50.96±2.81	4.21±0.88	1
t/χ^2 /Fisher			19.95		0.49	0.66	
P			0.568		0.532	0.475	0.342

注:单纯造口组:采用经鼻内镜下平中鼻甲腋行DCR;改良组:采用经鼻内镜下扩展性骨窗伴高位造口行DCR。

表2 两组患者术后并发症总发生率比较

组别	眼数	感染	肿胀	复发性阻塞	鼻出血	总发生率
单纯造口组	29	1(3)	2(7)	4(14)	1(3)	8(28)
改良组	30	0	1(3)	1(3)	0	2(7)

注:单纯造口组:采用经鼻内镜下平中鼻甲腋行DCR;改良组:采用经鼻内镜下扩展性骨窗伴高位造口行DCR。

表3 两组患者治疗满意度比较

组别	例数	1分	2分	3分	4分	5分	总满意率
单纯造口组	23	4(17)	4(17)	3(13)	8(35)	4(17)	15(65)
改良组	27	1(4)	1(4)	0	8(30)	17(63)	25(93)

注:单纯造口组:采用经鼻内镜下平中鼻甲腋行DCR;改良组:采用经鼻内镜下扩展性骨窗伴高位造口行DCR。

成手术失败^[17]。由此,本研究改良组中通过间断缝合泪囊前瓣与鼻黏膜瓣,促使两层组织稳定牢固的结合生长,从而达到永久黏连的效果,同时也降低了创面渗出血的概率,为此既可阻断泪囊瓣膜内卷的途径,又能够充分开放造口,并防止造口发生闭锁,从而减少了术后并发症的产生并提高了手术的成功率。与此同时,我们观察到人体泪液除了通过蒸发之外,大部分依赖于眼轮匝肌的“泪液泵”作用,故本研究对于泪囊瓣膜处理,尽量不切除泪囊后瓣,保存更多的泪囊组织,从而维系“泪液泵”虹吸生理功能。

此外,根据本研究结果显示,改良组在临床总有效率、并发症发生率以及患者满意率均明显优于单纯造口组,组间差异均有统计学意义,表明本研究改良术后的初步疗效安全、有效,较既往文献报道的单纯造口 DCR 的研究结果疗效更佳^[8,19],且与刘大英等^[6]、张咏等^[15]和刘越等^[18]报道的改良术后的研究疗效基本近似。通过本次改良术发现,既避免了单纯造口组中患者造口后泪囊瓣容易发生卷曲阻塞造口的情况,也防止了部分患者因环置泪道引流管形成的机械性刺激造口,并由此导致肉芽以及组织瘢痕增生等并发症的产生,同时也避免了因骨窗较小而出现狭窄性骨性闭锁的风险,从而使手术变得便捷、安全、有效。

本研究尚存不足:鉴于鼻腔内操作空间狭窄、术野受限以及操作不熟练等因素,对于初学操作者而言,极易造成对位缝合、手术费时等困难。由于本研究样本量及探讨指标较少,亟待加强多样本多视角的论证。综上所述,经鼻内镜扩展性骨窗伴高位造口行 DCR 可安全、有效地治疗慢性泪囊炎,进一步提升手术的有效率,降低并发症发生率。

参考文献

1 刘守山,陈燕.一种多通道泪道内窥镜.济南:山东科技出版社 2020:7-9

- 2 高先新,吴承定.经鼻内窥镜泪囊鼻腔吻合术治疗慢性泪囊炎的学习曲线探讨.中华保健医学杂志 2019;21(5):461-462
- 3 黄诗恩,徐景利,张钦,等.鼻内镜下高位泪囊鼻腔吻合术 28 例报告.中国微创外科杂志 2021;21(4):356-361
- 4 裴付彬,鲁勃文,杨忠友,等.现代实用眼科学.天津:天津科学技术出版社 2012:116-118
- 5 周兵,韩德民,黄谦,等.鼻内窥镜泪囊鼻腔造孔术远期疗效随访.中华耳鼻咽喉头颈外科杂志 2008;43(1):13-17
- 6 刘大英,王宗杰,裴喜玲,等.鼻内镜下经鼻高位泪囊鼻腔吻合术治疗慢性泪囊炎的临床观察.中国耳鼻咽喉头颈外科 2021;28(9):577-578
- 7 陈鹏,罗家胜,高卓平,等.泪道阻塞性疾病的鼻内镜下鼻腔泪囊吻合术疗效观察.川北医学院学报 2019;34(6):737-740
- 8 李永湘,张武宁,姚清文,等.经内镜两种手术方式治疗慢性泪囊炎的疗效分析.中国内镜杂志 2020;26(12):55-59
- 9 周沛辉,梁轩伟.鼻内镜下激光泪囊鼻腔造口置管术治疗慢性泪囊炎疗效观察.国际眼科杂志 2020;20(9):1664-1666
- 10 刘国才.鼻内窥镜下行鼻腔泪囊吻合术治疗慢性泪囊炎临床疗效.中外医疗 2020;39(18):53-55,61
- 11 沈秀广,秦蕊,陆颖丽.两种鼻黏膜切口在鼻内镜下鼻腔泪囊吻合术中的应用.国际眼科杂志 2019;19(6):1072-1074
- 12 范金鲁.临床泪道微创手术学.武汉:湖北科学技术出版社 2009:87-90
- 13 潘泽军,严若华,钟世强.鼻内镜下泪囊鼻腔吻合术治疗慢性泪囊炎的效果.中华眼外伤职业眼病杂志 2020;42(10):761-764
- 14 中华医学会眼科学分会眼整形眼眶病学组.中国内窥镜泪囊鼻腔吻合术治疗慢性泪囊炎专家共识(2020年).中华眼科杂志 2020;56(11):820-823
- 15 张咏,陈琳,李沙.内镜下泪囊鼻腔吻合术中最佳造口高度的研究.国际眼科杂志 2021;21(11):1987-1991
- 16 张守凯,梁丹茹,刘勤.不同术式治疗 60 例慢性泪囊炎的临床疗效比较.中国中医眼科杂志 2019;29(4):311-313,317
- 17 李沙,陈琳,刘兵,等.鼻腔泪囊吻合术中填充美乐胶治疗小泪囊泪囊炎.国际眼科杂志 2019;19(9):1615-1618
- 18 刘越,李珣旂,苏文华,等.缝线吻合技术在鼻内窥镜下泪囊鼻腔吻合术的临床应用.当代医学 2020;26(13):4-6