

飞秒激光白内障手术联合 PanOptix 三焦点人工晶状体植入术的疗效

郭磊, 梁先军, 张希乔, 徐艳雪, 林英杰

引用: 郭磊, 梁先军, 张希乔, 等. 飞秒激光白内障手术联合 PanOptix 三焦点人工晶状体植入术的疗效. 国际眼科杂志 2023; 23(2):312-315

基金项目: 2020年佛山市自筹经费类科技计划项目(医学类科技攻关)(No.2020001005358); 2021年度爱尔眼科医院集团科研基金项目(No.AF2102D3)

作者单位: (528000) 中国广东省佛山市, 佛山爱尔眼科医院

作者简介: 郭磊, 毕业于南方医科大学, 本科, 主治医师, 研究方向: 屈光性白内障手术。

通讯作者: 林英杰, 毕业于中山大学, 硕士, 主任医师, 青光白内障科主任, 研究方向: 屈光性白内障手术. 821019147@qq.com

收稿日期: 2022-05-13 修回日期: 2023-01-16

摘要

目的: 观察飞秒激光白内障手术联合 PanOptix 三焦点人工晶状体植入术的临床疗效。

方法: 回顾性研究。选取 2020-08/2021-08 于我院行飞秒激光白内障手术联合 PanOptix 三焦点人工晶状体植入术的白内障患者 22 例 26 眼, 随访至术后 3mo, 观察手术前后远中近视力、像差、斯特里尔比值(SR)及调制传递函数截止频率(MTF-cutoff)变化情况, 绘制术后 1mo 离焦曲线, 评估术后 3mo 患者视觉质量和满意度。

结果: 术后 1d, 1wk, 1, 3mo, 纳入患者远中近视力均优于 0.1(LogMAR), 与术前相比显著改善(均 $P < 0.01$)。术后 1mo 离焦曲线在 +0.5 ~ -3.0D 之间曲线过渡平缓, 视力均优于 0.63(小数视力)。术后 1d, 1wk 全眼总像差、球差均明显低于术前, SR、MTF-cutoff 均明显高于术前(均 $P < 0.05$)。术后 3mo, 纳入患者看远中近距离时均无需戴镜, 整体满意度高, 视觉质量良好。

结论: 飞秒激光白内障手术联合 PanOptix 三焦点人工晶状体植入术可使患者获得舒适满意的全程视力。

关键词: 飞秒激光白内障手术; PanOptix 三焦点人工晶状体; 像差; 斯特里尔比值; 调制传递函数截止频率; 离焦曲线

DOI: 10.3980/j.issn.1672-5123.2023.2.25

Clinical efficacy of femtosecond laser - assisted cataract surgery combined with PanOptix trifocal intraocular lens implantation

Lei Guo, Xian-Jun Liang, Xi-Qiao Zhang, Yan-Xue Xu, Ying-Jie Lin

Foundation items: 2020 Foshan Self-funded Science and

Technology Program (Medical Science and Technology Research) (No.2020001005358); Research Fund Project of Aier Eye Hospital Group in 2021(No.AF2102D3)

Foshan Aier Eye Hospital, Foshan 528000, Guangdong Province, China

Correspondence to: Ying-Jie Lin. Foshan Aier Eye Hospital, Foshan 528000, Guangdong Province, China. 821019147@qq.com

Received: 2022-05-13 Accepted: 2023-01-16

Abstract

• AIM: To evaluate the clinical efficacy of femtosecond laser-assisted cataract surgery combined with PanOptix trifocal intraocular lens implantation.

• METHODS: The retrospective study enrolled 22 cases (26 eyes) of cataract patients who underwent femtosecond laser-assisted cataract surgery combined with PanOptix trifocal intraocular lens implantation from August 2020 to August 2021. Follow-up to 3mo after surgery, the changes of far, intermediate and near visual acuity, aberration, Strehl ratio (SR) and modulation transfer function cutoff (MTF-cutoff) frequency were compared. Defocus curve at 1mo postoperatively was made, and the visual quality and satisfaction were evaluated after 3mo of surgery.

• RESULTS: The visual acuity of all patients was better than 0.1 (LogMAR) at the far, intermediate and near distance at 1d, 1wk, 1 and 3mo postoperatively, and it was significantly improved compared with those before surgery (all $P < 0.01$). The defocus curve transitioned smoothly between +0.5 and -3.0D at 1mo after surgery, and visual acuity was better than 0.63. The total aberration and spherical aberration in the whole eye were significantly lower after surgery than before, and the SR and MTF-cutoff were significantly improved at 1d and 1wk after surgery (all $P < 0.05$). With high satisfaction and good visual quality, patients could watch at far, intermediate and near distance without wearing glasses at 3mo after surgery.

• CONCLUSION: Femtosecond laser-assisted cataract surgery combined with PanOptix trifocal intraocular lens implantation gave patients a comfortable and satisfactory full-course vision.

• KEYWORDS: femtosecond laser-assisted cataract surgery; PanOptix trifocal intraocular lens; aberration; Strehl ratio; modulation transfer function cutoff frequency; defocus curve

Citation: Guo L, Liang XJ, Zhang XQ, et al. Clinical efficacy of femtosecond laser-assisted cataract surgery combined with PanOptix trifocal intraocular lens implantation. *Guoji Yanke Zazhi (Int Eye Sci)* 2023;23(2):312-315

0 引言

近年来屈光性白内障手术以实现精准智能化、稳定可预测、安全微创为目的,飞秒激光辅助超声乳化术已经成为白内障手术新的发展方向^[1]。医疗科技的快速发展带来生活水平的提高,白内障患者对于术后全程视力的要求也越来越高。传统单焦点人工晶状体植入仅使患者获得远视力,中、近距离视力需通过配戴眼镜完成,给生活和工作带来不便^[2]。早期研发的双焦点人工晶状体虽然一定程度上实现了视近脱镜的需求,但生活中最常用到的中距离视力(即生活视力)并不能得到有效改善,而通过植入三焦点人工晶状体可以同时为患者提供优质清晰的远、中、近全程视力,为术后生活质量提供了更为有力的保障^[3]。本研究纳入2020-08/2021-08在佛山爱尔眼科医院行飞秒激光白内障手术联合PanOptix三焦点人工晶状体植入术的白内障患者22例26眼进行回顾性分析,探讨PanOptix三焦点人工晶状体植入术后的临床疗效,为临床诊疗提供参考。

1 对象和方法

1.1 对象 选取2020-08/2021-08于本院行飞秒激光白内障手术联合PanOptix三焦点人工晶状体植入术的白内障患者22例26眼的临床资料进行回顾性分析,其中男11例14眼,女11例12眼,年龄39~82(平均62.23±11.984)岁。纳入标准:(1)以年龄相关性白内障或并发性白内障为第一诊断,Little晶状体核硬度分级Ⅱ~Ⅳ级;(2)0.1≤角膜球差≤0.3,角膜高阶像差<0.3;(3)κ角<0.3mm,α角<0.3mm;(4)规则角膜散光≤1.0D。排除标准:(1)合并眼险或角膜病变;(2)存在假性剥脱、外伤性白内障及其他可能影响囊袋稳定性的并发症(如马凡综合征);(3)既往眼部手术史;(4)合并黄斑病变等不适合行多焦点人工晶状体植入的眼底疾病;(5)无法理解和/或填写患者问卷;(6)患有影响视力的全身疾病。本研究获得医院伦理委员会批准。所有患者术前均接受执业医师谈话并认真签署飞秒激光辅助白内障手术同意书及人工晶状体选择知情同意书,并可按要求完成术后随访。

1.2 方法

1.2.1 术前检查 纳入患者均进行白内障择期手术,术前完成全身及眼科常规检查。眼科检查包括裸眼视力(UCVA)、眼内压、裂隙灯、眼部B超、光学相干断层成像(OCT)、角膜内皮细胞计数、IOL Master 500及OA-2000生物测量,并使用OPD-Scan II采集患者波前像差、斯特里尔比值(SR)、调制传递函数截止频率(MTF-cutoff)、κ角及α角。采用Barrett II公式计算人工晶状体度数,使目标屈光度尽可能接近0D。

1.2.2 手术方法 手术均由同一位主刀医师完成。术前冲洗泪道,术前1d采用左氧氟沙星滴眼液滴术眼。手术过程:散瞳后嘱患者平卧,开睑器开睑,奥布卡因表面麻醉,负压PI固定吸合眼球,使用飞秒激光切开前囊膜,直径5.3mm,再行预劈核处理。转超声乳化手术室,消毒铺巾,置开睑器,为达到最小的术源性散光,根据患者角膜陡峭轴位构建透明角膜切口,做3mm透明角膜主切口、1.2mm角膜侧切口,黏弹剂填充前房,撕囊镊取出游离的前囊膜,充分分离,超声乳化吸除晶状体核及核壳,吸净皮质并行囊膜抛光,PanOptix三焦点人工晶状体植入囊袋,清除干净黏弹剂,水密切口,形成前房,调整人工晶状体位置居中。妥布霉素地塞米松眼膏包眼。手术当日17时开始

采用左氧氟沙星滴眼液滴术眼,每2h 1次,持续1d后改为每天4次,持续1mo;妥布霉素地塞米松滴眼液滴术眼,每2h 1次,持续1d后改为每天4次,持续2~4wk;妥布霉素地塞米松眼膏涂术眼,每晚1次,持续2~4wk。

1.2.3 观察指标

1.2.3.1 视力 术后1d,1wk,1,3mo分别进行远中近视力检查,远视力采用小数视力表检查,检查距离为5m,中、近视力采用标准中、近距离视力表检查,检查距离为60、40cm,记录各随访时间点的裸眼远视力(uncorrected distance visual acuity,UCDVA)、裸眼中视力(uncorrected intermediate visual acuity,UCIVA)和裸眼近视力(uncorrected near visual acuity,UCNVA),结果换算成LogMAR视力进行统计分析。

1.2.3.2 像差 术后1d,1wk使用OPD-Scan II像差分析仪获得波前像差,记录全眼总像差、高阶像差、彗差、三叶草差和球差,同时获取SR及MTF-cutoff数据。

1.2.3.3 离焦曲线 术后1mo使用综合验光仪从+1.0~-4.0D,间隔0.5D依次降低球镜度数,分别测出相应球镜度数下的小数视力,并将所有患者的相应球镜度数下的视力取平均值,以X轴为球镜度数,Y轴为视力数值,绘制离焦曲线图。

1.2.3.4 视觉质量和满意度评估 参照中国版视功能指数量表(VF-12-CN)设计调查问卷。术后3mo进行问卷调查,内容包括主观视觉质量和视觉干扰现象。主观视觉质量包括远、中、近视力满意度(分为很不满意、还算满意、满意、很满意、非常满意)和脱镜情况。视觉干扰现象包括眩光和光晕,其中眩光对生活的影响程度指在强光或有车灯照射的情况下是否看到眩光及对看路标的影响程度(分为不困难、中度困难、很困难);光晕对生活的影响程度指在白天/夜间是否看到光源旁有光圈及对生活质量的影响程度(无影响、可以耐受、有影响)。

统计学分析:采用SPSS 22.0软件对数据进行统计学分析。所有数据经正态检验和方差齐性检验,计量资料使用 $\bar{x}\pm s$ 表示,多个时间点计量资料的比较采用重复测量数据的方差分析,各随访时间点进一步两两比较采用LSD-t检验。以 $P<0.05$ 为差异有统计学意义。

2 结果

2.1 手术前后视力的比较 术后1d,1wk,1,3mo,纳入患者的远、中、近视力均优于0.1(LogMAR),且与术前相比差异均有统计学意义($P<0.01$),但术后各时间点UCDVA、UCIVA、UCNVA两两比较差异均无统计学意义($P>0.05$),见表1。

2.2 手术前后像差的比较 手术前后纳入患者总像差、球差、SR、MTF-cutoff差异均有统计学意义($P<0.05$),但术后1wk总像差、球差、SR、MTF-cutoff与术后1d相比差异均无统计学意义($P>0.05$),而手术前后高阶像差、彗差、三叶草差差异均无统计学意义($P>0.05$),见表2。

2.3 术后离焦曲线 术后1mo,纳入患者离焦曲线在+0.5~-3.0D之间曲线过渡平缓,均达到优于0.63的视力水平,见图1。

2.4 视觉质量和满意度评估 术后3mo,纳入患者看远、中、近距离时均无需戴镜,分别有69%(18眼)、58%(15眼)、58%(15眼)的患者对远、中、近视力表示非常满意;

表1 手术前后各时间点视力比较

视力						$(\bar{x} \pm s, \text{LogMAR})$	
	术前	术后 1d	术后 1wk	术后 1mo	术后 3mo	F	P
UCDVA	0.81±0.49	0.07±0.08 ^b	0.04±0.09 ^b	0.03±0.09 ^b	0.03±0.07 ^b	58.41	<0.01
UCIVA	0.61±0.45	0.05±0.09 ^b	0.04±0.07 ^b	0.01±0.08 ^b	0.03±0.07 ^b	37.60	<0.01
UCNVA	0.73±0.38	0.07±0.08 ^b	0.05±0.08 ^b	0.03±0.09 ^b	0.03±0.08 ^b	70.72	<0.01

注:^b $P < 0.01$ vs 术前。

表2 手术前后各时间点像差和 SR 及 MTF-cutoff 的比较

指标				$\bar{x} \pm s$	
	术前	术后 1d	术后 1wk	F	P
总像差	2.896±2.987	0.758±0.428	0.851±0.656	6.424	0.004
高阶像差	0.952±2.318	0.365±0.344	0.451±0.558	0.727	0.490
彗差	0.190±0.303	0.096±0.062	0.097±0.076	1.215	0.308
三叶草差	0.611±1.289	0.274±0.321	0.308±0.775	0.789	0.461
球差	0.073±0.066	0.034±0.027	0.028±0.018	4.503	0.017
SR	0.015±0.019	0.039±0.023	0.051±0.051	3.832	0.030
MTF-cutoff	20.714±11.551	33.100±10.990	35.585±17.566	4.736	0.014

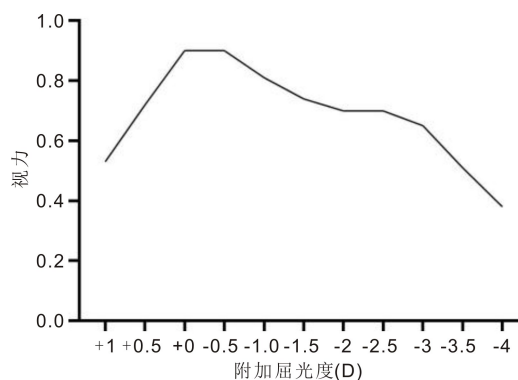


图1 术后 1mo 离焦曲线。

19% (5 眼)、27% (7 眼)、31% (8 眼) 的患者对远、中、近视力表示很满意;12% (3 眼)、12% (3 眼)、8% (2 眼) 的患者对远、中、近视力表示满意;仅有 4% (1 眼)、4% (1 眼) 的患者对中、近视力表示还算满意;没有患者表示很不满意。此外,58% (15 眼) 的患者在强光或有车灯照射的情况下有眩光现象,尤其是在强光照射时有 8% (2 眼) 的患者表示很难观看路标,19% (5 眼) 的患者表示中度困难,31% (8 眼) 表示无困难;8% (2 眼) 的患者白天可见光晕,其中 4% (1 眼) 的患者表示可以耐受,4% (1 眼) 的患者表示对生活无影响;38% (10 眼) 的患者夜间可见光晕,其中 4% (1 眼) 的患者表示对生活有影响,19% (5 眼) 的患者表示可以耐受,15% (4 眼) 的患者表示对生活无影响。

3 讨论

白内障是世界排名第一位致盲眼病,我国目前至少有 830 万盲人,其中接近 50% 是白内障导致^[4]。白内障手术已进入屈光手术时代,飞秒激光辅助白内障手术在撕囊、预劈核、角膜切口的构建等方面具备极大优势,较传统手术具有更高的安全性及精准度,可获得令人满意的人工晶状体居中性及远期人工晶状体位置(ELP)稳定性,并降低术中并发症发生率,因此飞秒激光辅助超声乳化已成为白内障手术新的发展方向^[1,5]。屈光性白内障手术除了力求提高患者术后的全程视力外,更重视患者术后视觉质量的改善。传统单焦点人工晶状体仅提供单一焦点,只能选

择视远或视近;双焦点人工晶状体基于衍射原理将平行光分成远、近两个焦点,可以满足看远看近的需求,但患者中距离(60~80cm)视力较差,且眩光、光晕和夜间视物模糊等不足较为明显^[6]。随着时代的进步、科技的迅猛发展,患者对使用计算机等中近距离视力的脱镜需求也越来越高,期望术后能够获得摆脱眼镜的全程视觉。PanOptix 三焦点人工晶状体的创新性设计基于四焦点技术,实现了中间焦点移动至 60cm,更新的技术突破了对中距离视力的限制,能够为患者提供近(40cm)、中(60cm)、远(无穷远)全程清晰视力。60cm 中距离视力更适合亚洲人的用眼习惯,这也是其他三焦点人工晶状体所不能比拟的^[7]。

本研究结果显示,术后各随访时间点纳入患者远、中、近视力均优于 0.1 (LogMAR),术后 3mo 远、中、近视力可达 0.0 (LogMAR) 甚至更佳。肖雪冰等^[8]对 24 例 26 眼植入另一不同设计的三焦点人工晶状体研究结果显示,术后 3mo 患者远、近视力可达 0.1 (LogMAR) 以上,而中距离视力达 0.2 (LogMAR) 以上。Nicula 等^[9]研究报告,与 AT LISA tri 839MP 相比,植入 PanOptix 三焦点人工晶状体的患者在 60cm 处双眼 UCIVA 和在 40cm 处双眼 UCNVA 表现更佳。而 Yoon 等^[10]分析 395 例 787 眼患者认为,三焦点人工晶状体组术后中距离视力较双焦点人工晶状体组表现更好。由此可见,PanOptix 三焦点人工晶状体与 AT LISA tri 839MP 具有同等优秀的远、近视力,但 PanOptix 三焦点人工晶状体中距离视力表现更佳,且术后随访依然有优异且稳定的视力表现。

目前对于连续视程效果的评估主要靠离焦曲线。本研究绘制术后 1mo 的离焦曲线,显示 2 个峰值分别出现在 0D 和 -2.5D,这与 Mojzis 等^[11]报道结果相似。鲁铭等^[12]对三焦点人工晶状体及景深延长型人工晶状体进行对比发现,在 0D 处,单焦点人工晶状体表现更佳;在 -1.50D 处,三焦点人工晶状体最优。本研究分析植入 PanOptix 三焦点人工晶状体患者术后 1mo 的离焦曲线发现,该三焦点人工晶状体术后 1mo 离焦曲线在 +0.5~-3.0D 之间曲线过渡平缓,均达到优于 0.63 的视力水平,其在保证远视力的同时解决了中、近视力不佳的缺陷,使患者实现从

远到近的清晰转换。分析主要是由于 PanOptix 三焦点人工晶状体在中距离和中距离附加度数分别是 +3.33、+1.66D, 提供了舒适的 40cm 阅读视力及自然的 60cm 中距离生活视力。

异常光学症状导致白内障术后患者满意度降低, 故视觉质量评价显得尤为重要。Kosaki 等^[13] 研究指出, 高阶像差是影响视物模糊、夜间视力下降、眩光等的主要因素, 而高阶像差主要有球差、彗差、三叶草像差等。因角膜与眼内高阶像差在白内障术后发生了改变, 对术后全眼总高阶像差的测量可以更好地反映视觉质量的改变。本研究结果表明, 术后 1d, 1wk 纳入患者全眼总像差及球差较术前显著降低, 差异均有统计学意义 ($P < 0.05$), 这与肖雪冰等^[8] 研究结果相符, 但本研究中术后 1d, 1wk 全眼总像差、球差比较差异均无统计学意义 ($P > 0.05$), 而术后高阶像差、彗差、三叶草差与术前相比差异均无统计学意义 ($P > 0.05$), 分析是由于飞秒激光制作的圆滑角膜切口导致角膜高阶像差的变化不大。正圆、居中撕囊使得人工晶状体囊袋内偏心和倾斜的几率进一步下降, 故推测飞秒激光白内障手术联合 PanOptix 三焦点人工晶状体植入术几乎没有额外增加高阶像差。SR 及 MTF-cutoff 用于评价成像对比度和锐度的损失, 能排除低阶像差和神经等主观因素的影响, 可以客观反映眼球光学成像质量, 并在最佳矫正视力下定量测定人眼视觉质量。本研究发现, 术后术眼 SR、MTF-cutoff 与术前相比差异均有统计学意义 ($P < 0.05$), 说明该人工晶状体植入后不但明显提高了裸眼视力, 从客观角度评价, 对比度及锐度等视觉质量指标也有极大的提升。由此可见, 飞秒激光白内障手术联合 PanOptix 三焦点人工晶状体植入可有效降低总像差、球差且并未引入过多高阶像差, 提高成像对比度及锐度, 使患者的视觉质量得到更好的改善。

本研究纳入患者术后 3mo 满意度较高, 且术后视远、中、近距离脱镜率均达 100%, 58% (15 眼) 的患者术后 3mo 仍有强光照射时眩光现象, 仅 8% (2 眼) 的患者表示很难观看路标, 38% (10 眼) 的患者夜间可见光晕, 仅 4% (1 眼) 患者表示对生活产生影响。分析认为这与植入的人工晶状体增加了 2 个焦点有关, 当然也与大脑皮质的适应或患者的妥协有很大关系, 被称为“神经适应能力”^[14]。PanOptix 三焦点人工晶状体价格昂贵、患者期望增高也会影响满意度, 但该人工晶状体可以提供远、中、近视力, 摆脱术后患者对眼镜的依赖, 又提高满意度。这就要求屈光性白内障手术团队熟练掌握 PanOptix 三焦点人工晶状体的植入指征并在术前与患者进行充分沟通。

本研究结果具有一定的临床借鉴意义, 但缺少长期随访的数据结果, 且仅进行了自身前后对照分析, 未与其他类型人工晶状体植入术后的各项光学指标进行对比, 这也是未来需要继续研究的方向。此外, 无论是 PanOptix 三焦点人工晶状体, 还是传统的单焦点人工晶状体, 术后人工晶状体偏位和后囊膜混浊 (posterior capsular opacification, PCO) 均是临床上常见的并发症, 但本研究纳入患者均未发现后囊膜混浊的现象, 且人工晶状体居中性

良好。也有研究报道 PanOptix 三焦点人工晶状体相对于单焦点人工晶状体植入术后 PCO 的发生率更低^[15]。但由于本研究的随访时间较短、样本量较少, 需扩大样本量进行长时间的随访研究, 以便更好地讨论术后远期视力的稳定性、术后人工晶状体偏位及 PCO 发生率。

综上, 飞秒激光辅助白内障超声乳化联合 PanOptix 三焦点人工晶状体植入术治疗白内障, 不仅能够为患者提供舒适自然的全程视力, 实现真正意义上的脱镜, 且创伤小、恢复快、视觉不良症状少、屈光状态保持得更加理想, 使患者术后满意度大大提高。

参考文献

- 1 吴海娟. LenSx 飞秒激光辅助白内障手术的安全性和有效性分析. 中国医疗器械信息 2020; 26(5): 125-126
- 2 余萍, 王青, 刘玲玲. 多焦点人工晶体治疗老年性白内障的安全性和有效性: 随机对照临床试验方案. 中国组织工程研究 2016; 20(47): 7139-7144
- 3 Shen ZR, Lin YC, Zhu YN, et al. Clinical comparison of patient outcomes following implantation of trifocal or bifocal intraocular lenses; a systematic review and meta-analysis. *Sci Rep* 2017; 7: 45337
- 4 Alió JL, Plaza-Puche AB, Javaloy J, et al. Clinical and optical intraocular performance of rotationally asymmetric multifocal IOL plate-haptic design versus C-loop haptic design. *J Refract Surg* 2013; 29(4): 252-259
- 5 Sachdev GS, Sachdev M. Optimizing outcomes with multifocal intraocular lenses. *Indian J Ophthalmol* 2017; 65(12): 1294-1300
- 6 Alió JL, Plaza-Puche AB, Fernández-Buenaga R, et al. Multifocal intraocular lenses: an overview. *Surv Ophthalmol* 2017; 62(5): 611-634
- 7 Sudhir RR, Dey A, Bhattacharya S, et al. AcrySof IQ PanOptix intraocular lens versus extended depth of focus intraocular lens and trifocal intraocular lens: a clinical overview. *Asia Pac J Ophthalmol (Phila)* 2019; 8(4): 335-349
- 8 肖雪冰, 乌兰, 栾多, 等. 三焦点人工晶状体植入术后的早期临床效果. 中华眼视光学与视觉科学杂志 2017; 19(5): 311-314
- 9 Nicula CA, Popescu R, Rednik AM, et al. Refractive lens exchange in hyperopic presbyopes with the acrysof IQ panoptix intraocular lens; one-year results and analysis of the literature. *Ther Clin Risk Manag* 2020; 16: 1125-1137
- 10 Yoon CH, Shin IS, Kim MK. Trifocal versus bifocal diffractive intraocular lens implantation after cataract surgery or refractive lens exchange: a meta-analysis. *J Korean Med Sci* 2018; 33(44): e275
- 11 Mojzis P, Majerova K, Hrcokova L, et al. Implantation of a diffractive trifocal intraocular lens: one-year follow-up. *J Cataract Refract Surg* 2015; 41(8): 1623-1630
- 12 鲁铭, 朱晶, 肖泽锋. 连续视程与三焦点人工晶状体植入术后视觉质量的比较. 国际眼科杂志 2021; 21(7): 1166-1169
- 13 Kosaki R, Kozaki J, Maeda N. Higher-order aberrations in eye implanted with aspherical intraocular lenses. *Nippon Ganka Gakkai Zasshi* 2013; 117(1): 27-34
- 14 Mester U, Fahle M, Ott G, et al. Funktionstraining nach MIOL-implantation. *Ophthalmologe* 2008; 105(6): 533-537
- 15 Ruiz-Mesa R, Abengózar-Vela A, Ruiz-Santos M. A comparative study of the visual outcomes between a new trifocal and an extended depth of focus intraocular lens. *Eur J Ophthalmol* 2018; 28(2): 182-187