

可折叠式人工玻璃体球囊在严重眼外伤及硅油依赖眼中的应用

彭清喜, 李金, 陈洁, 王资懿, 吴灵丹, 王安安, 廖洪斐, 徐柒华

引用: 彭清喜, 李金, 陈洁, 等. 可折叠式人工玻璃体球囊在严重眼外伤及硅油依赖眼中的应用. 国际眼科杂志 2021; 21(7): 1275-1279

基金项目: 江西省卫生健康委科技计划资助项目 (No. 20203416); 江西省重点研发计划项目 (No. 20202BBG73023)

作者单位: (330000) 中国江西省南昌市, 南昌大学附属眼科医院
作者简介: 彭清喜, 南昌大学在读硕士研究生, 研究方向: 眼外伤。

通讯作者: 徐柒华, 毕业于南京医科大学, 博士, 硕士研究生导师, 主任医师, 研究方向: 眼外伤的基础研究与临床防治。
Xu7ganggang@163.com

收稿日期: 2020-12-05 修回日期: 2021-06-01

摘要

目的: 探讨可折叠式人工玻璃体球囊 (FCVB) 在治疗严重眼外伤及硅油依赖眼中的有效性和安全性。

方法: 回顾性分析 2018-05/2019-10 于我院住院因严重眼外伤及硅油依赖眼行 FCVB 植入的患者 20 例, 作为观察组; 同时纳入我院既往严重眼外伤未行 FCVB 植入的患者 10 例, 作为对照组。记录观察组及对照组中各病例的术前及术后视力、眼压、眼球突出度、眼轴长度、视网膜复位情况及有无发生并发症等, 并进行为期 1a 的随访, 比较观察组观察指标的变化, 以及观察组与对照组观察指标的比较, 以此来评价 FCVB 的有效性和安全性。

结果: 观察组术后 1a 视力、眼球突出度、眼轴长度与术前无差异, 眼压明显升高 ($P < 0.05$); 对照组术前眼球突出度及眼轴长度与观察组相比更大, 但术后随访 1a 与观察组相比则更小 ($P < 0.05$), 并且对照组术后 1a 眼球突出度与眼轴长度与术前基线相比也明显减小 ($P < 0.05$)。观察组病例中视网膜均贴附良好, 且未出现硅油乳化、继发性青光眼、眼内炎等严重不良事件。

结论: 可折叠式人工玻璃体球囊在严重眼外伤及硅油依赖眼的治疗中具有较好地防止眼球萎缩的效果, 且安全性较高。

关键词: 可折叠式人工玻璃体球囊; 严重眼外伤; 硅油依赖眼

DOI:10.3980/j.issn.1672-5123.2021.7.30

Application of foldable capsular vitreous body in severe ocular trauma and silicone oil dependent eyes

Qing-Xi Peng, Jin Li, Jie Chen, Zi-Yi Wang, Ling-Dan Wu, An-An Wang, Hong-Fei Liao, Qi-Hua Xu

Foundation items: Jiangxi Health Commission of Science and Technology (No. 20203416); Jiangxi Key Research and

Development (No. 20202BBG73023)

Nanchang University Affiliated Eye Hospital, Nanchang 330000, Jiangxi Province, China

Correspondence to: Qi-Hua Xu. Nanchang University Affiliated Eye Hospital, Nanchang 330000, Jiangxi Province, China. Xu7ganggang@163.com

Received: 2020-12-05 Accepted: 2021-06-01

Abstract

• **AIM:** To explore the efficacy and safety of foldable capsular vitreous body (FCVB) in the treatment of severe ocular trauma and silicone oil dependent eyes.

• **METHODS:** A retrospective study. Totally 20 patients who were underwent FCVB implantation due to severe ocular trauma and silicone oil reliance conducted in our hospital from May 2018 to October 2019 were select as observation group, 10 previous severe eye trauma patients without FCVB implantation as control group. The visual acuity (VA), intraocular pressure (IOP), exophthalmos, eye axis length, retinal reattachment, and complications of preoperative and postoperative in observation group and control group were recorded. A 1a follow-up was carried out to compare the changes in the observation indicators of each group so as to evaluate the effectiveness and safety of the FCVB.

• **RESULTS:** Before and 1a after operation, there were no statistically significant differences in VA, eyeball protrusion, and axial length of the observation group, but IOP was significantly increased. The preoperative eyeball protrusion and axial length of the control group were larger than those of the observation group, but they were smaller than those of the observation group during the 1a follow-up. The eyeball protrusion and axial length of the control group were also significantly reduced 1a after the operation compared with the preoperative baseline. Retinas were well attached, silicone oil emulsification, secondary glaucoma, endophthalmitis and any other severe adverse event were not even occurred in the observation group.

• **CONCLUSION:** FCVB could effectively and safely prevent eyeball atrophy in the treatment of severe eye trauma and silicone oil dependent eyes.

• **KEYWORDS:** foldable capsular vitreous body; severe ocular trauma; silicone oil dependent eyes

Citation: Peng QX, Li J, Chen J, et al. Application of foldable capsular vitreous body in severe ocular trauma and silicone oil dependent eyes. *Guoji Yanke Zazhi (Int Eye Sci)* 2021; 21(7): 1275-1279

0 引言

严重眼外伤是一类非常严重且复杂的眼部疾病,是临床上常见的单眼致盲性疾病之一,包括严重的眼球穿透伤、眼球破裂伤等,常对眼球功能及结构造成巨大损害导致视力丧失。严重眼外伤的治疗常需填充硅油,然而硅油长期留存眼内会产生一系列并发症,部分严重眼外伤患者植入硅油后会形成硅油依赖眼,需反复置换硅油,给患者身体及经济上带来了巨大的负担。更有特别严重的眼外伤,因眼球难以修补甚至无法植入硅油,最终导致眼球萎缩。因此,寻找一种新的玻璃体替代物应用于临床上治疗严重眼外伤及硅油依赖眼就变得十分必要,而可折叠式人工玻璃体球囊(foldable capsular vitreous body,FCVB)恰好可以解决严重眼外伤及硅油依赖眼的治疗问题。可折叠式人工玻璃体球囊是由中山眼科中心研制的一种新型玻璃体替代物,主要由硅胶制成,其外形与人玻璃体腔解剖结构相似,具有较好的力学特性、光学特性及生物相容性等特性^[1]。本研究回顾性分析了既往我院因严重眼外伤或硅油依赖眼植入可折叠式人工玻璃体球囊的病例,对可折叠式人工玻璃体球囊的安全性和有效性作出分析。

1 对象和方法

1.1 对象 本研究回顾性分析 2018-05/2019-10 于我院住院因严重眼外伤及硅油依赖眼行 FCVB 植入的患者 20 例,将其作为研究观察组;同时纳入我院既往严重眼外伤未行 FCVB 植入的患者 10 例,将其作为研究对照组。观察组 20 例,其中男 18 例,女 2 例,年龄 8~63(平均 43.4±14.88)岁,16 例患者为严重眼外伤引起的眼球破裂,Ⅰ期急诊行眼球破裂修补术后,Ⅱ期植入 FCVB;4 例患者为因严重眼外伤行玻璃体切割合并硅油填充后形成硅油依赖眼最终植入 FCVB 者;3 例患者合并眼眶骨折,均有行骨折手术指征,其中 2 例行眼眶骨折整复手术修复眶壁,1 例患者拒绝行骨折手术。对照组 10 例,其中男 8 例,女 2 例,年龄 25~61(平均 46.50±9.75)岁,其中 7 例为外伤所致眼球破裂,只进行了眼球破裂修补未行玻璃体手术者,3 例为因外伤行玻璃体切割并填充硅油,后硅油取出形成硅油依赖眼者。本临床试验遵循《赫尔辛基宣言》,所有参与者均签署知情同意书。排除标准:(1)严重心、肺、肝、肾功能障碍者不能耐受手术者;(2)眼表有明显感染性炎症;(3)硅胶过敏者或瘢痕体质者;(4)对侧眼患有影响眼眶发育的疾病;(5)无法控制的其他眼科伴随疾病;(6)伴有其他眼部综合征或全身综合征;(7)任何研究医生认为患者的条件会妨碍临床试验的情况;(8)患者依从性差,无法按照要求完成试验过程。

1.2 方法

1.2.1 手术步骤 (1)所有手术由同一术者完成,行标准三通道玻璃体切除术,清除玻璃体及病变组织后平伏视网膜;(2)备好术前根据患者眼轴长度选择的适合型号的球囊,检测球囊的完整性;(3)扩大巩膜穿刺口至 4mm,用植入器将球囊推注入眼内;(4)将球囊的晶状体面朝上,充分展开球囊;(5)从引流阀注入硅油,至视网膜得到良好的支撑、眼压适中状态,注意球囊的位置,若有偏斜需适当调整;(6)缝合巩膜切口,结扎引流管并固定缝合在巩膜

壁,将引流阀推入后部筋膜层下方,对位缝合筋膜和球结膜。

1.2.2 观察指标 分别于术前、术后 1wk,1、3、6、12mo 对观察组及对照组共 30 例患者进行详细的眼部检查并记录数据,检查项目包括裂隙灯显微镜、普通视力表、眼压计、眼球突出度测量计、眼部 A 超、眼部 B 超、眼眶 CT 等,详细记录各个时间点研究对象的视力、眼压、眼球突出度、眼轴长度以及眼部并发症等数据。

1.2.3 数据处理 严重眼外伤患者,大多视力较差无法用普通视力表数值来表示,对于视力的数据处理,需按照最佳视力进行分级评分,0 分为无光感,1 分为光感,2 分为手动,3 分为指数,4 分为≤0.1,5 分为>0.1。由于眼外伤的复杂性,患者眼球条件较差,部分患者的眼压无法测出具体数值,临床上常用指测法来记录,根据经验,眼压的估计值大概为:T-2,5~9mmHg;T-1,10~14mmHg;Tn,15~20mmHg;T+1,25~34mmHg;T+2,35~50mmHg。为方便研究,将眼压也进行分级评分,0 分为 T-2,1 分为 T-1,2 分为 Tn,3 分为 T+1,4 分为 T+2。根据术前术后视力、眼压评分来评判术后视力、眼压提高、无明显变化、下降。

统计学分析:所有数据均使用统计学软件 SPSS 21.0 进行统计学分析,视力及眼压评分不符合正态分布,以 $M(P_{25}, P_{75})$ 表示;眼球突出度及眼轴长度值符合正态分布,以均数±标准差($\bar{x}±s$)表示。观察组及对照组组内术前基线眼球突出度及眼轴长度的值与术后 1a 随访的眼球突出度及眼轴长度的值的比较,采用配对样本 *t* 检验;观察组与对照组组间术前基线及术后 1a 随访的眼球突出度及眼轴长度值的比较,采用独立样本 *t* 检验;观察组患术前基线视力、眼压与术后 1a 随访视力、眼压的评分比较采用 Wilcoxon 符号秩检验。 $P<0.05$ 表示差异具有统计学意义。

2 结果

观察组中 20 例患者均施行了成功的、规范的人工玻璃体球囊植入手术,术后随访时使用裂隙灯显微镜、眼压计、眼部 B 超、欧堡全景眼底照相等设备观察记录眼部情况及可能发生的并发症。在随访的 1a 中,发现前期角膜混浊加重者 2 例(10%),后期混浊无明显改变;随访中途眼压一过性升高者 2 例(10%),使用药物治疗后恢复正常眼压;眼压降低者 4 例(20%),考虑可能原因为患者睫状体在眼部外伤时损伤,房水分泌功能下降致术后眼压降低;注油管暴露 1 例(5%),患者眼部受伤严重,球结膜形态及功能不佳,术后随访发现注油管裸露在外,后行结膜覆盖于暴露处,恢复良好,后期随访未再次发生暴露;1 例(5%)患者发生眼球内陷,缘于患者合并眼眶骨折,但因经济原因拒绝行眼眶骨折整复术,最终导致眼球内陷。术后 1a 的随访中,未发现硅油移位及硅油乳化,未发生继发性青光眼、眼内炎、眶内蜂窝织炎等严重不良事件。随访 B 超发现,20 例(100%)术眼视网膜均贴附良好,部分患者不完整的视网膜也能够很好的贴附,FCVB 植入患者资料见图 1。

在末次门诊随访中观察组视力较术前提高者 7 例(35%),最好的视力恢复由无光感恢复为手动/30cm,12 例(60%)末次随访视力较术前无明显变化,1 例(5%)末次视力较术前下降;末次随访视力评分高于术前的视力评

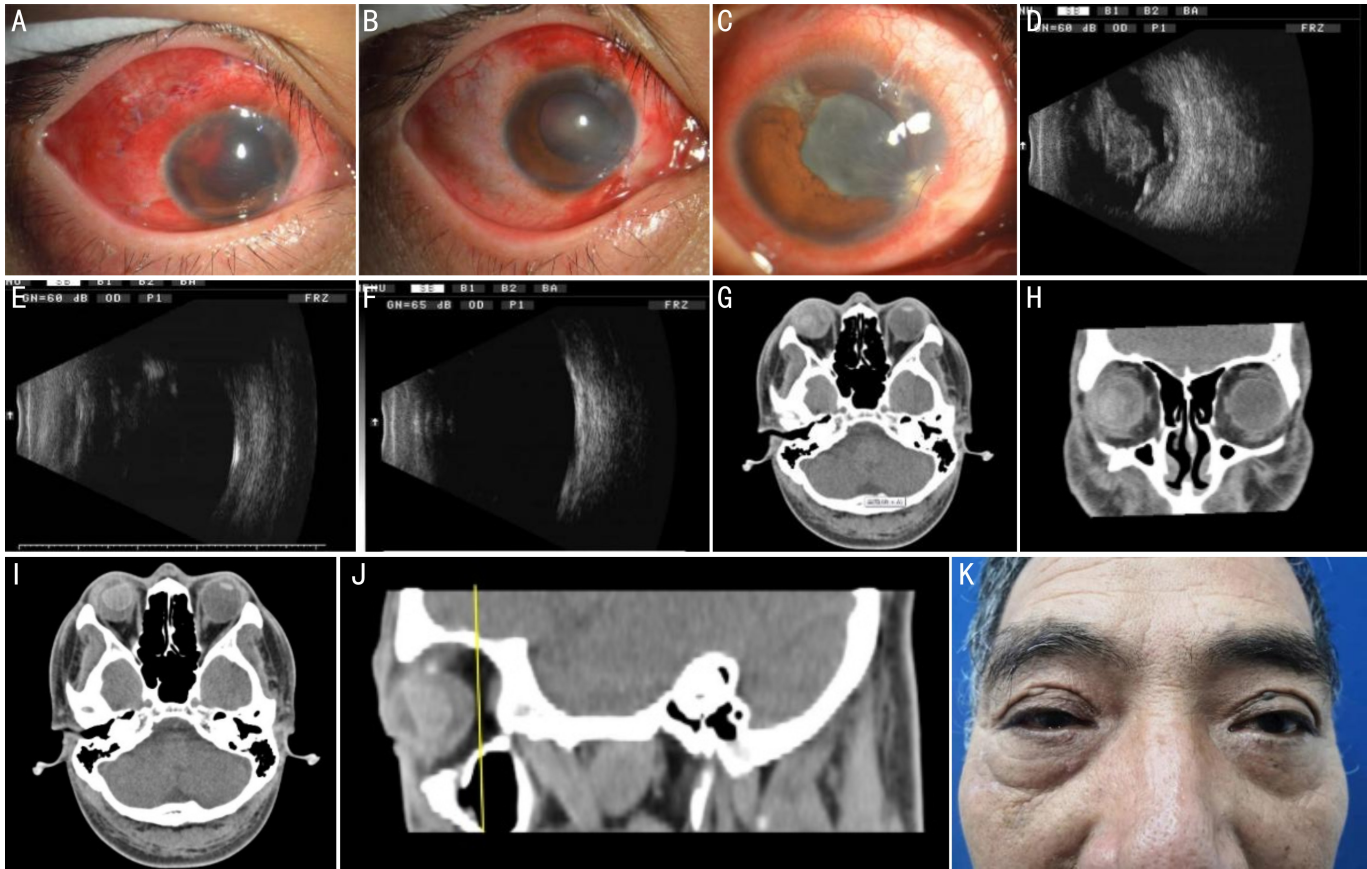


图 1 FCVB 植入患者的资料 A~C:患者术前、术后、末次随访的眼前段照相;D~F:患者术前、术后、末次随访的眼部 B 超表现,可见患者植入 FCVB 后视网膜贴附良好;G~J:患者术前、术后的眼眶 CT 表现;K:患者 FCVB 植入后的眼部外观照。

表 1 观察组术前与术后 1a 各观测指标的变化

时间	视力评分[$M(P_{25}, P_{75})$, 分]	眼压评分[$M(P_{25}, P_{75})$, 分]	眼球突出度($\bar{x} \pm s$, mm)	眼轴长度($\bar{x} \pm s$, mm)
术前	1(0,1)	1(1,1)	10.55±1.53	22.69±0.78
术后 1a	1(0,2)	2(1,2)	11.00±2.99	23.16±0.83
<i>P</i>	0.058	0.022	0.535	0.087

表 2 两组术前及术后 1a 眼球突出度及眼轴长度的比较

组别	术前眼球突出度	术后 1a 眼球突出度	术前眼轴长度	术后 1a 眼轴长度
观察组	10.55±1.53	11.00±2.99	22.69±0.78	23.16±0.83
对照组	12.70±0.94	8.60±1.57	23.79±0.55	20.64±0.97
<i>P</i>	<0.001	0.025	<0.001	<0.001

注:观察组:严重眼外伤及硅油依赖眼行 FCVB 植入的患者;对照组:既往严重眼外伤未行 FCVB 植入的患者。

分,差异无统计学意义($Z = -1.897, P = 0.058$)。末次随访眼压较术前有所提高者 10 例(50%),6 例(30%)眼压无变化,4 例(20%)眼压有所下降,末次随访眼压评分高于术前眼压评分,差异具有统计学意义($Z = -2.296, P = 0.022$)。末次随访眼球突出度为 11.00 ± 2.99 mm,与术前眼球突出度差异不大,差异无统计学意义($t = -0.632, P = 0.535$)。末次随访眼轴长度为 23.16 ± 0.83 mm,与术前眼轴长度差异不大,差异无统计学意义($t = -1.807, P = 0.087$),见表 1。

对照组术前眼球突出度为 12.70 ± 0.94 mm,眼轴长度为 23.79 ± 0.55 mm,明显大于观察组,差异均有统计学意义($t = -4.033, -3.958$, 均 $P < 0.001$)。但对照组术后末次随访眼球突出度为 8.60 ± 1.57 mm,眼轴长度为 $20.64 \pm$

0.97 mm,明显小于术前,差异具有统计学意义($t = 10.077, 9.320$, 均 $P < 0.001$),而且也小于观察组,差异也具有统计学意义($t = 2.364, 7.386$, 均 $P < 0.05$),见表 2。

3 讨论

目前临床上使用的几种玻璃体替代物有惰性气体、硅油、重硅油、水凝胶等^[1-6],自从 1962 年 Cibis 等^[7]使用硅油作为玻璃体替代物以来,硅油成为了近 50 余年来最重要也是最有效的玻璃体替代物。但与自然玻璃体相比,硅油还是有诸多缺陷,尤其在长期的安全性方面有所欠缺。硅油长期存在眼内可能引发一系列并发症,如引发白内障、角膜病变、青光眼等^[8-13]。另外有研究显示,硅油长期留存眼内会对视网膜及视神经有较大损害^[14-16]。因此,玻璃体替代物的安全性问题深受人们重视。硅油发生不

良并发症主要由于其长时间在眼内,会在眼内内环境下发生乳化,据研究显示,硅油在眼内存留 1a,乳化率甚至能达到 100%^[10]。可折叠式人工玻璃体球囊由惰性的医用硅胶制成,其在眼内不容易产生反应,且能作为一个屏障使其内填充的硅油不会发生乳化^[17],因此玻璃体球囊具有成为玻璃体替代物的潜力。在本研究当中,观察组中 20 例患者植入 FCVB 后 1a 的时间内,有 2 例患者在早期出现了角膜混浊加重的状况,但在后期并未有进行性加重的情况发生,其余 18 例患者均未有角膜变混浊的情况发生,有研究显示^[18-20] FCVB 植入前后角膜内皮差异不大,此 2 例患者的角膜混浊可能主要为外伤导致角膜失代偿所致,FCVB 的正确植入一般不会导致角膜的损伤。在本次研究中,观察组中 20 例患者未发现硅油乳化、移位,继发性青光眼,眼内炎等其他严重不良事件的发生,可以看出玻璃体球囊的安全性较高,符合充当玻璃体替代物的要求,但仍然需要更长期的随访观察来确定其长期的安全性。

FCVB 的形状是计算机通过模拟人的玻璃体腔形状而得出来的,因此其在形态学上与自然玻璃体极为相似,故能起到 360°顶压视网膜的作用^[21-22],同延艳妮等^[23]的研究结果一致,本研究中 20 例 FCVB 植入患者术后视网膜 100%贴附于眼球壁,可见 FCVB 能够起到良好的顶压视网膜的作用。对于严重眼外伤及硅油依赖眼的患者,治疗的首要目的是维持眼球形态,防止眼球发生萎缩,在此基础上恢复一定的视力。眼球突出度和眼轴长度是评价眼球有无萎缩的重要指标,在本临床研究中,观察组中术后末次随访的眼球突出度及眼轴长度与术前的眼球突出度及眼轴长度相差不大,差异无明显统计学意义,提示患者行 FCVB 植入后无明显眼球萎缩的进展;对照组术后末次随访眼球突出度及眼轴长度明显小于术前基线值,提示对照组出现了明显的眼球萎缩;而观察组由术前基线眼球突出度及眼轴长度小于对照组术前基线值,变为术后末次随访眼球突出度及眼轴长度大于对照组术后末次随访,也能说明 FCVB 对限制严重眼外伤及硅油依赖眼患者眼球萎缩的进展有着一定效果。另外,观察组中 FCVB 植入患者中 35%患者视力有所提高,视力提高最明显者由无光感变为手动/30cm,术后末次随访视力评分高于术前视力评分,但差异无统计学意义,这一点与李苏娟等^[24]对 18 例 FCVB 植入病例的研究结果一致,提示 FCVB 植入可能会改善部分患者的视力,但改善幅度不会太大,视力的提高考虑一方面术中清除了混浊的屈光介质,另一方面则是 FCVB 植入使得视网膜处于正常的解剖位置,对于部分严重外伤导致视网膜大片缺失者,视力则无法改善。睫状体是分泌房水,维持眼压的重要解剖结构,眼外伤导致睫状体功能损害常引起低眼压。研究显示操作正确的 FCVB 植入不会引起睫状体功能的损伤^[18-20],本研究中观察组术后末次随访的眼压评分高于术前眼压评分,差异具有统计学意义,与李晓丹等^[25]的研究结果一致,提示 FCVB 对眼压的维持及提高有一定的效果,能有效阻止严重眼外伤及硅油依赖眼患者眼压长期降低导致眼球的萎缩,但部分患者术后的眼压仍然无提高甚至下降,考虑与之前外伤所致睫状体损伤有关。对于观察组中,2 例患者出现的一过

性眼压升高,考虑其原因为外伤所致虹膜缺损严重,术中未缝合拦截线,之后球囊位置前移造成瞳孔阻滞引起眼压升高,对于早期症状较轻者,可局部使用降眼压滴眼液并配合俯卧位处理,但对于瞳孔阻滞造成恶性青光眼的患者,则需通过手术调整球囊的位置,并挤压出球囊后的液体。在本临床研究中可以看出,FCVB 的植入能较好地维持严重眼外伤及硅油依赖眼患者的眼球形态,防止发生眼球萎缩的作用,甚至在一定程度上能恢复一定的视力,且安全性能较高,没有严重并发症的发生。

总而言之,人工玻璃体球囊植入是治疗严重眼外伤及硅油依赖眼的一种有效的新方法,具有较好的顶压视网膜,维持眼球形态,控制眼球萎缩的作用,且无严重并发症的发生,在严重眼外伤的治疗方面有着巨大潜力。

参考文献

- 1 Gao QY, Fu Y, Hui YN. Vitreous substitutes: challenges and directions. *Int J Ophthalmol* 2015;8(3):437-440
- 2 Su X, Tan MJ, Li Z, et al. Recent progress in using biomaterials as vitreous substitutes. *Biomacromolecules* 2015;16(10):3093-3102
- 3 Alovici C, Panico C, de Sanctis U, et al. Vitreous substitutes: old and new materials in vitreoretinal surgery. *J Ophthalmol* 2017;2017:3172138
- 4 Donati S, Caprani SM, Airaghi G, et al. Vitreous substitutes: the present and the future. *Biomed Res Int* 2014;2014:351804
- 5 Bairo F. Towards an ideal biomaterial for vitreous replacement: Historical overview and future trends. *Acta Biomater* 2011;7(3):921-935
- 6 Kleinberg TT, Tzekov RT, Stein L, et al. Vitreous substitutes: a comprehensive review. *Surv Ophthalmol* 2011;56(4):300-323
- 7 Cibis PA, Becker B, Okun E, et al. The use of liquid silicone in retinal detachment surgery. *Arch Ophthalmol* 1962;68:590-599
- 8 Barca F, Caporossi T, Rizzo S. Silicone oil: different physical properties and clinical applications. *Biomed Res Int* 2014;2014:502143
- 9 Beekhuis WH, Ando F, Zivojnović R, et al. Basal iridectomy at 6 o'clock in the aphakic eye treated with silicone oil: prevention of keratopathy and secondary Glaucoma. *Br J Ophthalmol* 1987;71(3):197-200
- 10 Federman JL, Schubert HD. Complications associated with the use of silicone oil in 150 eyes after Retina-vitreous surgery. *Ophthalmology* 1988;95(7):870-876
- 11 Soliman W, Sharaf M, Abdelazeem K, et al. Ultrastructural effects of silicone oil on the clear crystalline lens of the human eye. *Eur J Ophthalmol* 2018;28(5):566-572
- 12 Morphis G, Irigoyen C, Eleuteri A, et al. Retrospective review of 50 eyes with long-term silicone oil tamponade for more than 12 months. *Graefes Arch Clin Exp Ophthalmol* 2012;250(5):645-652
- 13 Ichhpujani P, Jindal A, Jay Katz L. Silicone oil induced Glaucoma: a review. *Graefes Arch Clin Exp Ophthalmol* 2009;247(12):1585-1593
- 14 Inoue M, Iriyama A, Kadonosono K, et al. Effects of perfluorocarbon liquids and silicone oil on human retinal pigment epithelial cells and retinal ganglion cells. *Retina Phila Pa* 2009;29(5):677-681
- 15 Grzybowski A, Pieczynski J, Ascaso FJ. Neuronal complications of intravitreal silicone oil: an updated review. *Acta Ophthalmol* 2014;92(3):201-204
- 16 Miller JB, Papakostas TD, Vavvas DG. Complications of emulsified silicone oil after retinal detachment repair. *Semin Ophthalmol* 2014;29(5-6):312-318
- 17 Zhang X, Tian X, Zhang B, et al. Study on the effectiveness and safety of Foldable Capsular Vitreous Body implantation. *BMC Ophthalmol* 2019;19(1):260

18 Lin X, Sun X, Wang Z, *et al.* Three-year efficacy and safety of a silicone oil-filled foldable-capsular-vitreous-body in three cases of severe retinal detachment. *Transl Vis Sci Technol* 2016;5(1):2

19 Lin XF, Wang ZF, Jiang ZX, *et al.* Preliminary efficacy and safety of a silicone oil-filled foldable capsular vitreous body in the treatment of severe retinal detachment. *Retina Phila Pa* 2012;32(4):729-741

20 Lin X, Ge J, Gao Q, *et al.* Evaluation of the flexibility, efficacy, and safety of a foldable capsular vitreous body in the treatment of severe retinal detachment. *Invest Ophthalmol Vis Sci* 2011;52(1):374-381

21 Wang P, Gao Q, Jiang Z, *et al.* Biocompatibility and retinal support of a foldable capsular vitreous body injected with saline or silicone oil

implanted in rabbit eyes. *Clin Exp Ophthalmol* 2012;40(1):e67-e75

22 Liu Y, Jiang Z, Gao Q, *et al.* Technical standards of a foldable capsular vitreous body in terms of mechanical, optical, and biocompatible properties. *Artif Organs* 2010;34(10):836-845

23 延艳妮, 田蓓, 刘倩, 等. 折叠式人工玻璃体治疗严重增生性玻璃体视网膜病变伴早期眼球萎缩的临床研究. *中华眼科杂志* 2019;5(4):259-266

24 季苏娟, 李美丽, 李婕, 等. 折叠式人工玻璃体球囊的临床应用. *中华眼外伤职业眼病杂志* 2020;42(11):827-831

25 李晓丹, 张百珂, 贾雍, 等. 折叠式人工玻璃体球囊植入在玻璃体视网膜疾病治疗中的应用. *眼科新进展* 2020;40(7):670-673

国际眼科理事会前任主席 Prof. Peter Wiedemann 再次为本刊英文版 IJO 提交高质量研究论文

本刊讯:本刊总顾问/国际眼科理事会(International Council of Ophthalmology, ICO)前任主席 Prof. Peter Wiedemann 教授于 2021 年 3 月 11 日再次为本刊英文版 IJO 提交了一篇高质量的研究论文 Foveal regeneration after resolution of cystoid macular edema without and with internal limiting membrane detachment: Presumed role of glial cells for foveal structure stabilization。本文受到审稿专家的高度评价,并将于 2021 年第 6 期正式发表,敬请关注。Peter Wiedemann 教授发表 SCI 论文 500 余篇,H 指数高达 53 以上,并是国际权威眼底病专著《Ryan's Retina》副主编,具有世界一流学术水平。ICO 前任主席再次为 IJO 提交高水平高质量研究论文是对 IJO 的高度信任和宝贵支持,也是 IJO 国际影响力不断提升的表现,并使 IJO 编辑团队受到了极大的鼓舞。

IJO 编辑部