

# 23G 玻璃体切除术及硅油辅助取出眼内巨大异物的临床观察

陈忠平<sup>1,2</sup>, 覃星妹<sup>2</sup>, 张婷婷<sup>2</sup>, 陈娟<sup>1</sup>

**基金项目:**长沙市科技计划项目(No. kq1602026);爱尔眼科医院集团科研基金项目(No. AF1601D5);湖南省卫生计生委课题(No. C2015-69)

**作者单位:**<sup>1</sup>(410015)中国湖南省长沙市,长沙爱尔眼科医院眼底病科;<sup>2</sup>(410000)中国湖南省长沙市,中南大学爱尔眼科学院

**作者简介:**陈忠平,毕业于中南大学湘雅医学院,博士,主任医师,眼底专科主任,研究方向:糖尿病视网膜病变。

**通讯作者:**陈忠平. 13755047346@163.com

**收稿日期:**2017-06-05 **修回日期:**2017-11-20

## Removal of giant intraocular foreign body with the assistance of silicone oil tamponade in 23G vitrectomy

Zhong-Ping Chen<sup>1,2</sup>, Xing-Mei Qin<sup>2</sup>, Ting-Ting Zhang<sup>2</sup>, Juan Chen<sup>1</sup>

**Foundation items:** Changsha Science and Technology Plan Project (No. kq1602026); Aier Eye Hospital Group Research Fund (No. AF1601D5); Health and Family Planning Commission Research Fund of Hunan Province, China (No. C2015-69)

<sup>1</sup>Department of Fundus Disease, Changsha Aier Eye Hospital, Changsha 410015, Hunan Province, China; <sup>2</sup>Aier School of Ophthalmology, Central South University, Changsha 410000, Hunan Province, China

**Correspondence to:** Zhong-Ping Chen. Department of Fundus Disease, Changsha Aier Eye Hospital, Changsha 410015, Hunan Province, China; Aier School of Ophthalmology, Central South University, Changsha 410000, Hunan Province, China. 13755047346@163.com

Received: 2017-06-05 Accepted: 2017-11-20

## Abstract

• **AIM:** To evaluate the outcomes and safety of minimally invasive 23G pars plana vitrectomy (PPV) combined with silicone oil tamponade for the removal of giant intraocular foreign body (IOFB).

• **METHODS:** A total of 12 cases diagnosed with giant IOFB were included in this retrospective study in which 11 eyes of 11 males and 1 eye of 1 female were treated in Changsha Aier Eye Hospital between February 2012 and March 2015. Among these patients, the preoperative best corrected visual acuity varied from light perception to 0.1 with retinal detachment identified in all 12 eyes. All patients underwent 23G minimally invasive PPV. After the vitreous was removed and the damaged retina was repaired, silicone oil was filled, and then the scleral incision was extended to remove the giant IOFB. Lens extraction and intraocular lens implantation were performed in some patients when necessary. Silicone oil

was removed 6mo later.

• **RESULTS:** The giant IOFB was removed successfully just with 1 attempt in each of 12 eyes, and no IOFB fell and reinjured the retina or damaged the cornea during the procedure. All retinas were reattached and no endophthalmitis was observed in any patients postoperatively. The silicone oil was removed successfully after 6mo, and by then the visual acuity was improved in all cases. Sixty-seven percent of patients became free of blindness and 25% free of visual disability.

• **CONCLUSION:** Removing giant IOFB through 23G PPV assisted with silicone oil tamponade is safe and effective.

• **KEYWORDS:** intraocular foreign body; vitrectomy; silicone oil; eye injuries

**Citation:** Chen ZP, Qin XM, Zhang TT, et al. Removal of giant intraocular foreign body with the assistance of silicone oil tamponade in 23G vitrectomy. *Guoji Yanke Zazhi* 2018; 18(1): 172-174

## 摘要

**目的:** 研究 23G 微创玻璃体切除术及硅油辅助下取出眼内巨大异物的手术效果及并发症。

**方法:** 回顾性分析 2012-02/2015-03 在长沙爱尔眼科医院接受治疗、需填充硅油的眼内巨大异物的患者 12 例 12 眼,其中男 11 例 11 眼,女 1 例 1 眼。术前视力光感~0.1,12 眼术前均合并视网膜脱离。所有患者均接受 23G 微创玻璃体切除手术,在切除玻璃体和修复损伤的视网膜后,先行硅油填充,再扩大巩膜切口取出眼内巨大异物。术后 6mo 取硅油,部分患者联合人工晶状体植入。

**结果:** 患者 12 眼眼内巨大异物均一次性取出,未出现再次跌落损伤视网膜现象,切口无视网膜脱出,不损伤角膜。术后视网膜均复位,未出现术后眼内炎。术后 6mo 硅油均顺利取出,视力均提高,脱盲率达 67%,脱残率达到 25%。

**结论:** 23G 微创玻璃体切除术及硅油辅助下取出眼内巨大异物是一种安全有效的方法。

**关键词:** 眼内异物;玻璃体切除术;硅油;眼损伤

DOI:10.3980/j.issn.1672-5123.2018.1.44

**引用:** 陈忠平,覃星妹,张婷婷,等. 23G 玻璃体切除术及硅油辅助取出眼内巨大异物的临床观察. *国际眼科杂志* 2018; 18(1):172-174

## 0 引言

眼内异物伤在开放性眼外伤中较为常见,眼内异物能否顺利取出直接关系到术后疗效<sup>[1]</sup>。但眼内巨大异物的取出在临床上是一个难题,处理不当可引起失明甚至

眼球萎缩。对于眼内异物的治疗除了异物摘出之外,更应注意减轻手术损伤及异物取出过程中异物对眼球的损伤,避免不必要的医源性损伤,恢复患者的视功能。玻璃体切除术在夹取异物的过程因异物的脱落常造成视网膜的再次损伤,采用常规巩膜切口取异物的方法,往往导致术后眼部严重损伤,如视网膜脱离、眼内出血等,从而导致手术失败<sup>[2]</sup>。但角膜切口取出又有容易损伤角膜内皮、角膜散光大、必须摘除晶状体、换手时异物容易坠落等缺点。本研究采用23G微创玻璃体切除手术、硅油填充后扩大10:00位巩膜切口摘除眼内巨大异物,手术切口小、操作简便,均能一次性取出,无异物掉落导致的视网膜再损伤,术后患者视力恢复快,并发症少,现报告并分析如下。

## 1 对象和方法

### 1.1 对象

回顾性病例研究。自2012-02/2015-03在我院接受23G微创玻璃体切除手术、先行硅油填充,再扩大10:00位巩膜切口摘除眼内巨大异物的患者12例12眼,其中男11例11眼,女1例1眼,年龄26~69岁。巨大异物指的是:非线性异物>5mm或线性异物>8mm<sup>[3]</sup>;本组均为非线性异物,包括体积较大且形态极不规则的金属异物7眼、石块异物3眼、玻璃异物2眼。所有患者均I期清创缝合、眼内注射万古霉素1mg+头孢他啶1mg,其中角膜裂伤缝合2眼,巩膜裂伤缝合3眼,角巩膜裂伤缝合7眼。除发现有眼内炎表现2眼于术后3d内行玻璃体切除+异物取出术外,其余10眼均在术后7~14d行II期手术。II期手术前,患者视力为光感~0.1,眼压6~18mmHg(1mmHg=0.133kPa),12眼均有外伤性白内障及玻璃体积血,伴有视网膜下出血5眼。视网膜脱离12眼:局限性脱离3眼、视网膜脱离范围1~3象限6眼、视网膜全脱离3眼。手术6mo后取硅油。

### 1.2 方法

常规进行眼部消毒、铺巾,20g/L利多卡因+7.5g/L布比卡因混合液5mL球后麻醉。开睑器撑开眼睑后,经睫状体扁平部行23G三切口玻璃体切除手术。对合并眼内炎者,在开启灌注液前自中央部玻璃体抽取液体做细菌和真菌培养及药敏试验,外伤性白内障采用超声乳化法或晶状体切除术处理,将玻璃体、眼内积血及玻璃体腔内机化物清除干净。对于嵌顿于眼球壁的异物,先在异物周围行视网膜电凝,分离异物周围组织,用异物镊将其取出、游离,然后将异物移至视盘及鼻侧视网膜前,对于玻璃体腔内及视网膜前异物则直接放置于视盘及鼻侧视网膜前。玻璃体腔内注入重水,光凝视网膜裂孔,气液交换后玻璃体腔内注满黏度为5700cs的硅油至眼压为Tn。拔出10:00位23G巩膜套管,剪开球结膜,平行角膜缘扩大巩膜穿刺口,使其长度大于眼内异物短径,眼内异物镊夹取异物,利用硅油的黏滞性,使异物悬浮于玻璃体腔内,调整镊子夹取异物的部位及角度,使异物短径与巩膜平坦部切口一致,逐步将异物从10:00位睫状体平坦部切口处取出。缝合巩膜切口,重新放置23G巩膜套管,仔细检查视网膜并补充激光,晶状体囊膜不完整眼做6:00位周边虹膜切除,眼内注射万古霉素1mg+头孢他啶1mg,补充硅油至指测眼压为Tn。术后采取面向下体位,并常规抗炎、抗感染治疗,术后1wk内每日检查视力、眼压、眼前节及眼底,出院后患者定期门诊复查。术后6mo或以上取出硅油,矫正视力在0.05以上者II期植入人工晶状体。

统计学分析:应用SPSS18.0统计学软件进行数据分

表1 手术前及取硅油后1mo视力情况 眼

时间	0.05	>0.05~0.25	≥0.3
术前	10	2	0
术后	4	5	3

析。配对样本资料比较采用Wilcoxon符号秩和检验。 $P<0.05$ 为差异有统计学意义。

## 2 结果

### 2.1 手术过程

本组12眼均联合了白内障手术,在玻璃体手术中采用了先注入硅油再取出异物的操作顺序,手术过程中在夹取异物时或异物再滑脱时,由于硅油的黏性和阻滞作用,异物可悬浮于硅油中,不像灌注液下或重水下,异物迅速坠落损伤视网膜,此时异物可较长时间停留在玻璃体腔内,术者有足够的时间调整异物镊夹取异物的部位和方向,使异物的短径与10:00位巩膜平坦部切口一致,便于异物的顺利取出及减少巩膜平坦部切口的长度。所有病例在夹取异物过程中或异物坠落时均未再次跌落到视网膜表面,没有造成视网膜再次损伤的现象,所有12眼眼内巨大异物均经睫状体平坦部切口顺利取出(手术过程见图1)。

### 2.2 术后情况

所有患者均于术后6mo顺利取出硅油,其中4眼单纯取出硅油,3眼取硅油联合人工晶状体悬吊术,5眼取硅油联合人工晶状体睫状沟植入术。术后视力以取硅油后1mo最佳矫正视力为准,12眼视力较术前均有提高,差异有统计学意义( $Z=-2.936, P=0.003$ ,表1),脱盲率为67%(8/12),脱残率为25%(3/12)。12眼术前均有视网膜脱离,末次随访所有患眼视网膜均复位,术中1眼切口不够大,异物卡在切口,经扩大切口取出。术后有1眼眼压高,经过使用降眼压滴眼液,控制正常,余均未出现术后前房积脓及眼内炎等相关术中及术后并发症。

## 3 讨论

眼内异物伤是眼外伤中较为常见的一种类型,治疗不及时或方法不当可造成严重的视力损害<sup>[1]</sup>。较大异物进入眼内时常伴有眼钝挫伤的成分,易造成眼部多组织的损伤,如睫状体脉络膜脱离、视网膜脱离、视网膜震荡及视神经损伤等,严重影响术后视力<sup>[4]</sup>。对于眼内巨大异物伤,眼损伤更加严重,手术更为困难,若不及时处理,可引起眼内感染、铁质沉着症、增生性玻璃体视网膜病变、视网膜脱离甚至眼球萎缩等<sup>[5]</sup>。

23G微创玻璃体手术与20G手术相比,增加了患者的舒适度,手术愈合时间短、角膜散光少、手术时间短,术后视力恢复快、炎症反应轻、结膜损伤少。微创玻璃体切除手术有利于在切除玻璃体牵引或清除视网膜前膜时不易损伤视网膜及减少切口的玻璃体嵌顿<sup>[6]</sup>。同样,对于球内异物,23G微创玻璃体切除术也具有较好的手术效果<sup>[1]</sup>,为减少并发症、提高手术效果,本组病例采用了23G玻璃体切除术的手术方式。为避免异物经巩膜切口取出时,牵引出较多玻璃体组织<sup>[7]</sup>,尽可能在完成玻璃体切除、视网膜裂孔的光凝封闭等操作后,再取出异物,以避免先取出异物可能造成的眼内出血、视网膜脱离等情况加重的现象,减少了手术的难度。虽然本手术方式在取异物前要扩大10:00位切口,但此时玻璃体已切除干净,视网膜已平复,且有硅油充填,此时取异物,只有少量硅油溢出,不会发生眼内组织从切口脱出现象。

本研究所涉及的眼内巨大异物,均为非线性异物,其

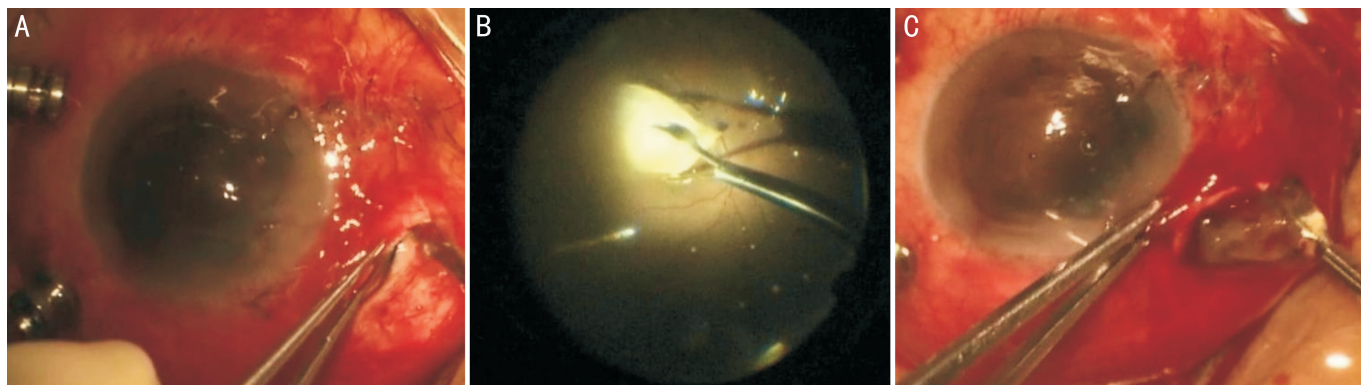


图1 手术过程图像 A:扩大切口;B:夹取异物;C:取出异物。

长径均大于5mm。对于眼内巨大异物,如果在灌注液的情况下经巩膜平坦部取异物,因巩膜平坦部切口要扩得比较大,此时出水口较大,容易发生低眼压及角膜塌陷,眼内结构看不清楚,并且由于水流的作用,异物在眼内活动性较强,异物不容易夹取、视网膜容易损伤、异物容易再次跌落;由于巩膜切口较大,加上灌注水流的冲击,可造成大量视网膜从巩膜切口脱出,导致视网膜的较大损伤。此外,巨大异物在反复夹取时或跌落时,容易损伤后极部视网膜、特别是黄斑部视网膜,给患者视力造成严重的、不可逆的损害。并且,异物在取出过程中,在经过巩膜切口时极易脱落,坠落到后极部视网膜或黄斑部,造成再次严重损伤。故以往对于这种巨大异物,多采用摘除晶状体及将晶状体囊膜切除干净,将异物放置在前房,经角膜缘切口取出异物的方法<sup>[2]</sup>。该方法有利于维持眼内压及看清楚异物、避免异物随水流而移动,并且可有效避免视网膜从切口脱出这一情况的发生,但仍存在不顺手、需换手接异物,不能完全避免异物跌落、损伤视网膜情况的发生,并且有对角膜有损伤、可能损伤角膜内皮、术后角膜散光严重等缺点。

故本组对于眼内巨大异物伴有严重视网膜损伤、术前就拟填充硅油者,仍采用23G微创玻璃体切除手术,将玻璃体切除干净后,异物置于视盘及鼻侧视网膜表面,以免损伤黄斑区,后面的步骤对后极部扰动不大,故未发生对异物存放处的视网膜产生二次损伤现象。此后处理受到损伤的视网膜,在取出异物前注入硅油。本手术方式改变了注入硅油和取出异物的先后顺序,利用了硅油的黏滞性和阻滞作用,有效地维持了眼内压,未出现灌注状态下取异物时眼压的迅速降低、大量视网膜被水流冲出,以及异物掉落、损伤后极部视网膜及黄斑部等情况发生。本组病例有1眼在手术过程中因巩膜切口不够大,异物卡在切口,松开异物钳异物下落,由于硅油的存在,其下落速度非常慢,在玻璃体腔又重新被夹住,助手扩大切口后异物顺利取出。本术式异物夹取方便、异物夹取部位及方向可调整、巩膜平坦部切口不必做得太大,异物夹出的过程很顺手,避免了经角膜切口取异物时需要换手接异物、异物在换手过程中掉落的现象,同时避免了损伤角膜及角膜内皮。此外,本组病例异物取出后未出现眼内炎现象,说明此种顺序的改变并不会导致眼内炎的发生。患者视力预后与后极部视网膜及黄斑部功能密切相关,手术前异物对视网膜造成的损害已无法改变,但本术式避免了手术过程中进一步损伤视网膜,特别是后极部视网膜和黄斑部,不影响手术过程中彻底清除玻璃体腔炎症、出血,术后视力预后较好。并且,硅油填充还具有抑制PVR的发生作用,适当延长硅油填充时间可以明显降低PVR发生的风

险<sup>[8]</sup>,故本组病例均于术后6mo及以上时间取出硅油。

采用23G微创玻璃体切除手术及硅油填充术后取出眼内巨大异物的优势在于:(1)避免了20G手术需剪开结膜导致的切口出血,由于23G手术存在套管针,有利于避免器械反复从切口进出导致眼内组织从切口脱出现象。在取异物前要扩大10:00位切口,但此时玻璃体已切除干净,视网膜已平复,不会发生眼内组织从切口脱出现象。(2)因为硅油的黏滞性高,可有效维持眼内压,眼压稳定,角膜透明,手术时视线良好,易于异物一次性取出。(3)术中可保留晶状体或晶状体囊膜,便于植入人工晶状体或保留原有晶状体。(4)巨大异物通过巩膜切口取出很顺手,可避免另做角膜切口,损伤角膜及虹膜,避免因换手导致异物坠落造成对视网膜的进一步损伤,即使异物坠落,硅油可使其下落速度缓慢,没有落到视网膜前又可重新被夹住。(5)异物在夹取过程中可调整夹异物的方向及部位,使异物由最小径通过巩膜切口,减少了对巩膜的损伤。(6)本组中异物取出后未见眼内炎的发生,说明此方法不会增加眼内炎的发生率。

总之,我们采用微创玻璃体切除手术,及在硅油填充后扩大10:00位巩膜切口的方法将12眼眼内巨大异物顺利取出,未出现术中再次损伤视网膜现象,术后视网膜完全复位,硅油均能顺利取出,患者视力均有提高,说明该方法安全有效。本术式不会损伤角膜内皮,同时避免了经角膜切口取异物方法导致的加重角膜散光现象,具有一定的临床应用价值。

#### 参考文献

- 1 Yuksel K, Celik U, Alagoz C, et al. 23 gauge pars plana vitrectomy for the removal of retained intraocular foreign bodies. *BMC Ophthalmol* 2015;15(1):75
- 2 范玲玲, 颜华. 玻璃体切除手术联合角巩膜缘切口摘除眼内巨大异物. *中华眼视光学与视觉眼科杂志* 2015;17(2):73-76
- 3 何守志. 眼科显微手术(第1版). 北京:人民军医出版社 1994:353
- 4 袁志刚, 韩金栋, 颜华. 内路与外路手术治疗眼内磁性异物的疗效分析. *中国实用眼科杂志* 2011;29(12):1290-1292
- 5 Bai HQ, Yao L, Meng XX, et al. Visual outcome following intraocular foreign bodies: a retrospective review of 5-year clinical experience. *Eur J Ophthalmol* 2011;21(1):98-103
- 6 Park DH, Shin JP, Kim SY. Surgically induced astigmatism in combined phacoemulsification and vitrectomy; 23-gauge transconjunctival sutureless vitrectomy versus 20-gauge standard vitrectomy. *Graefes Arch Clin Exp Ophthalmol* 2009;247(10):1331-1337
- 7 刘身文, 秦摇波, 李柏军, 等. 巨大球内异物经巩膜取出12例临床分析. *国际眼科杂志* 2013;13(6):1264-1266
- 8 郑建秋, 滕岩, 刘丽娟. 玻璃体切割联合硅油填充治疗球内异物的随访观察. *中国实用眼科杂志* 2009;27(2):133-136