

飞秒激光联合 Cionni 张力环植入治疗外伤性晶状体不全脱位的有效性和安全性

陈佳惠, 景清荷, 缪爱珠, 杨晋, 蒋永祥, 卢奕

基金项目: 国家自然科学基金联合基金 (No. U1503124)

作者单位: (200031) 中国上海市, 复旦大学附属眼耳鼻喉科医院眼科 卫生部近视眼重点实验室 上海市视觉损伤与修复重点实验室

作者简介: 陈佳惠, 在读硕士研究生, 研究方向: 白内障和晶状体疾病的基础和临床研究。

通讯作者: 蒋永祥, 博士, 主任医师, 副教授, 研究方向: 悬韧带病变相关晶状体疾病的基础和临床研究. yongxiang_jiang@163.com

收稿日期: 2017-03-06 修回日期: 2017-06-08

Safety and effect of femtosecond laser – assisted cataract surgery combined with Cionni capsular tension ring implantation in the management of traumatic lens subluxation

Jia-Hui Chen, Qing-He Jing, Ai-Zhu Miao, Jin Yang, Yong-Xiang Jiang, Yi Lu

Foundation item: National Natural Science United Foundation of China (No. U1503124)

Department of Ophthalmology, Eye Ear Nose and Throat Hospital of Fudan University; Key Laboratory of Myopia of State Health Ministry; Key Laboratory of Visual Impairment and Restoration of Shanghai, Shanghai 200031, China

Correspondence to: Yong - Xiang Jiang. Department of Ophthalmology, Eye Ear Nose and Throat Hospital of Fudan University; Key Laboratory of Myopia of State Health Ministry; Key Laboratory of Visual Impairment and Restoration of Shanghai, Shanghai 200031, China. yongxiang_jiang@163.com

Received: 2017-03-06 Accepted: 2017-06-08

Abstract

• AIM: To investigate the safety and effect of femtosecond laser – assisted cataract surgery with Cionni modified capsular tension ring (MCTR) implantation in the management of traumatic lens subluxation.

• METHODS: Totally 11 patients (11 eyes) with traumatic lens subluxation were divided into three groups according to the severity of lens dislocation, ranging from 90° to 120° (4 eyes), 120° to 180° (5 eyes) and 180° to 270° (2 eyes). The contact LenSx femtosecond laser cataract surgery platform was applied to create the capsulotomy, prepare nuclear fragmentation and make corneal wound creation. Anterior vitrectomy was performed in some patients during the surgery. After capsular retractors

insertion and phacoemulsification, the MCTR was inserted to the capsular bag and fixed to the sclera. Finally, the IOL was implanted into the capsular bag. Postoperative visual acuity, intra- and post-operative complications, anterior capsular opening, IOL and MCTR position and intraocular pressure (IOP) were assessed.

• RESULTS: The duration of follow-up was 2mo. All the operations were completed successfully. Five eyes underwent cataract surgery combined with anterior vitrectomy. Four eyes had been inserted with 2 – eyelet MCTR and seven eyes with 1 – eyelet MCTR. The best corrected visual acuity (BCVA) after operation was better than 0.5 in 4 eyes, between 0.3 and 0.5 in 3 eyes, between 0.1 and 0.3 in 3 eyes, and less than 0.1 in 1 eye. Compared with preoperative BCVA, the difference was statistically significant ($P < 0.05$). All the IOLs were stably centered and the eyelet of MCTR was fixated steadily between the iris and the anterior capsule. The common intra- and post-operative complications were subconjunctival hemorrhage, incomplete capsulotomy, residual cortex, secondary glaucoma and posterior capsular opacification.

• CONCLUSION: Femtosecond laser – assisted cataract surgery can improve the success rate of capsulorhexis, and reduce the difficulty of nuclear fragmentation. Femtosecond laser – assisted cataract surgery combined with MCTR implantation is an ideal surgical method for traumatic lens subluxation.

• KEYWORDS: lens subluxation; femtosecond laser; LenSx; Cionni modified capsular tension ring; phacoemulsification

Citation: Chen JH, Jing QH, Miao AZ, *et al.* Safety and effect of femtosecond laser – assisted cataract surgery combined with Cionni capsular tension ring implantation in the management of traumatic lens subluxation. *Guoji Yanke Zazhi (Int Eye Sci)* 2017; 17(7): 1323–1326

摘要

目的: 探讨飞秒激光辅助晶状体超声乳化吸除联合 Cionni 改良张力环 (MCTR) 植入治疗外伤性晶状体不全脱位的有效性和安全性。

方法: 外伤性晶状体不全脱位患者 11 例 11 眼, 90° ≤ 脱位 < 120° 4 眼, 120° ≤ 脱位 < 180° 5 眼, 180° ≤ 脱位 < 270° 2 眼。应用接触式 LenSx 飞秒激光白内障手术操作平台完成前囊膜切开、晶状体预劈核、切口制作。部分患者行前段玻璃体切割。囊袋拉钩稳定囊袋, 超声乳化白内障吸除, MCTR 植入及巩膜层间缝合固定, 晶状体囊袋内植入

IOL。分析术后视力、术中术后并发症、前囊口、IOL 和 MCTR 位置及眼压情况。

结果:随访 2mo。所有患者均顺利完成手术,其中 5 眼联合前段玻璃体切割术。植入双钩 MCTR 4 眼,单钩 7 眼。术后术眼最佳矫正视力 ≥ 0.5 者 4 眼,0.3 ~ <0.5 者 3 眼,0.1 ~ <0.3 者 3 眼,<0.1 者 1 眼。与术前矫正视力比较,差异有统计学意义 ($P < 0.05$)。所有 IOL 位置居中,MCTR 固定钩稳定地位于虹膜与晶状体囊膜间。术中、术后常见并发症为结膜下出血、前囊切开不完全、皮质残留、继发性青光眼和后囊膜混浊。

结论:飞秒激光辅助白内障超声乳化吸除可以提高撕囊成功率,降低核乳化吸除难度,联合 MCTR 植入是外伤性晶状体不全脱位手术的理想术式选择。

关键词:晶状体不全脱位;飞秒激光;LenSx;Cionni 改良张力环;超声乳化

DOI:10.3980/j.issn.1672-5123.2017.7.32

引用:陈佳惠,景清荷,缪爱珠,等. 飞秒激光联合 Cionni 张力环植入治疗外伤性晶状体不全脱位的有效性和安全性. 国际眼科杂志 2017;17(7):1323-1326

0 引言

外伤性晶状体不全脱位多见于较为严重的眼部损伤,传统治疗主要为晶状体囊内摘除或切除、前段玻璃体切除联合人工晶状体 (intraocular lens, IOL) 经巩膜、虹膜缝线固定或虹膜夹 IOL 植入术,但玻璃体视网膜并发症较高^[1-2]。近年来,囊袋辅助装置如囊袋拉钩、改良囊袋张力环(modified capsular tension ring, MCTR) 等的应用使保留囊袋悬韧带成为可能,玻璃体丢失更少,眼前节结构紊乱更轻,手术更加微创和可控^[3-6]。但囊袋辅助装置的应用,需要成功的前囊膜连续环形撕囊,晶状体不全脱位时,手工撕囊比较困难,而飞秒激光辅助撕囊则更精准、成功率更高^[7-8]。2016 年起我们采用飞秒激光辅助、囊袋拉钩联合 MCTR 植入治疗外伤性晶状体不全脱位手术 11 例 11 眼,取得了满意的疗效,现报告如下。

1 对象和方法

1.1 对象 收集 2016-10/12 在复旦大学附属眼耳鼻喉科医院眼科手术的外伤性晶状体不全脱位患者 11 例 11 眼,其中男 7 眼,女 4 眼。年龄 36 ~ 65 (50.73 ± 10.08) 岁。90° ≤ 脱位 < 120° 4 眼,120° ≤ 脱位 < 180° 5 眼,180° ≤ 脱位 < 270° 2 眼。术前术眼矫正视力 0.1 ~ 0.3 者 7 眼,<0.1 者 4 眼。伴前房玻璃体脱出 5 眼,合并继发性青光眼 6 眼,术前 1 ~ 3 种降眼压滴眼液控制眼压 < 21 mmHg。全部患者知情并同意作为研究对象纳入本研究,均签署知情同意书。

1.2 方法

1.2.1 术前检查 所有患者术前均行裸眼及矫正视力、自然瞳孔及散瞳裂隙灯检查、超声生物显微镜 (UBM)、眼压、眼底检查。

1.2.2 手术方法 术前常规复方托吡卡胺滴眼液散瞳及普拉洛芬滴眼液点眼,首先盐酸奥布卡因滴眼液表面麻醉下,LenSx 飞秒激光辅助白内障手术系统行飞秒激光。平卧位、消毒铺巾、开睑器开睑,角膜接触装置 (patient Interface, PI) 安装,调整好眼位,输入患者个人资料指导激光进行,将激光探头降低,PI 接触角膜,激活抽吸,启动负

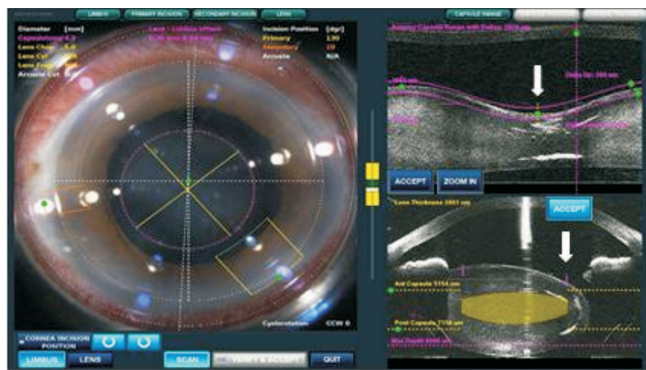


图 1 飞秒激光辅助白内障手术中负压吸引眼球固定后实时 OCT 扫描监测下飞秒激光前囊切开及碎核标记图,见晶状体不全脱位,白色箭头示飞秒激光前囊膜切开的最低点位置。

压吸引固定眼球,OCT 实时图像显示 (图 1),启动激光,进行前囊膜切开术、预劈核、制作主切口和侧切口,程序结束后 PI 负压自动解除,将激光探头升高,取下 PI;随后,20g/L 利多卡因球后注射麻醉,转移患者至手术显微镜下进行超声乳化手术 (图 2A),以专用分离器分开主、侧切口,前房内注入黏弹剂,以撕囊镊取出前囊片,2 ~ 4 个囊袋拉钩勾住撕囊边缘,稳定晶状体囊袋并使其居中,根据前房玻璃体情况,行曲安奈德染色前房或睫状体平坦部玻璃体切割 (图 2B),切速 1 500r/min,负压 200 ~ 350 mmHg (1 kPa = 7.5 mmHg),水分离,Centurion 超声乳化仪 (Alcon) 超声乳化白内障吸除 (图 2C),吸出残留皮质,黏弹剂充填,带 10-0 聚丙烯缝线双弯针固定在 MCTR 的一个或二个固定钩上,植入 MCTR (图 2D, F),调整 MCTR 位置,缝线缝合固定于角膜缘后 1 ~ 1.5 mm 巩膜层间,拉紧缝线,使囊袋位置居中^[9],注入黏弹剂,囊袋内植入折叠 IOL,清除前房内及 IOL 后黏弹剂,BSS 形成前房,切口缝一针,确认无渗漏 (图 2E)。

1.2.3 术后观察 随访 2mo,观察术后矫正视力、眼前节情况、IOL 及 MCTR 位置、术中术后并发症、术后眼压。

统计学分析:采用 SPSS 19.0 统计学软件进行统计分析。患者手术前后不同视力眼数分布差异采用 Kruskal-Wallis 检验。以 $P < 0.05$ 为差异有统计学意义。

2 结果

2.1 术后视力 本组 11 眼外伤性晶状体不全脱位患者均顺利完成飞秒激光辅助白内障吸除、MCTR 及 IOL 植入。术后术眼矫正视力均有不同程度提高,其中 ≥ 0.5 者 4 眼,0.3 ~ <0.5 者 3 眼,0.1 ~ <0.3 者 3 眼,<0.1 者 1 眼。患者术前术后矫正视力眼数分布比较,差异有统计学意义 ($\chi^2 = 8.166, P = 0.004$)。

2.2 术中并发症 术中并发症主要有负压脱失 1 眼,再次行负压吸引完成;结膜下出血 9 眼;瞳孔缩小 1 眼;主、侧切口分离困难各 1 眼;前囊激光切开不完全 2 眼,改手工撕囊完成;皮质残留 2 眼;房水后部返流综合征 1 眼;MCTR 植入囊袋,行睫状体平坦部前段玻璃体切割,后囊膜中央圆形切开 1 眼,后 IOL 顺利植入囊袋。

2.3 MCTR 植入术后晶状体囊袋并发症 MCTR 11 眼均顺利植入囊袋并巩膜缝线固定,散瞳检查联合 Pentacam 眼前段分析系统获得 Scheimpflug 图像分析 IOL 居中性好,MCTR 固定钩稳定地位于虹膜与晶状体囊膜间。1 眼

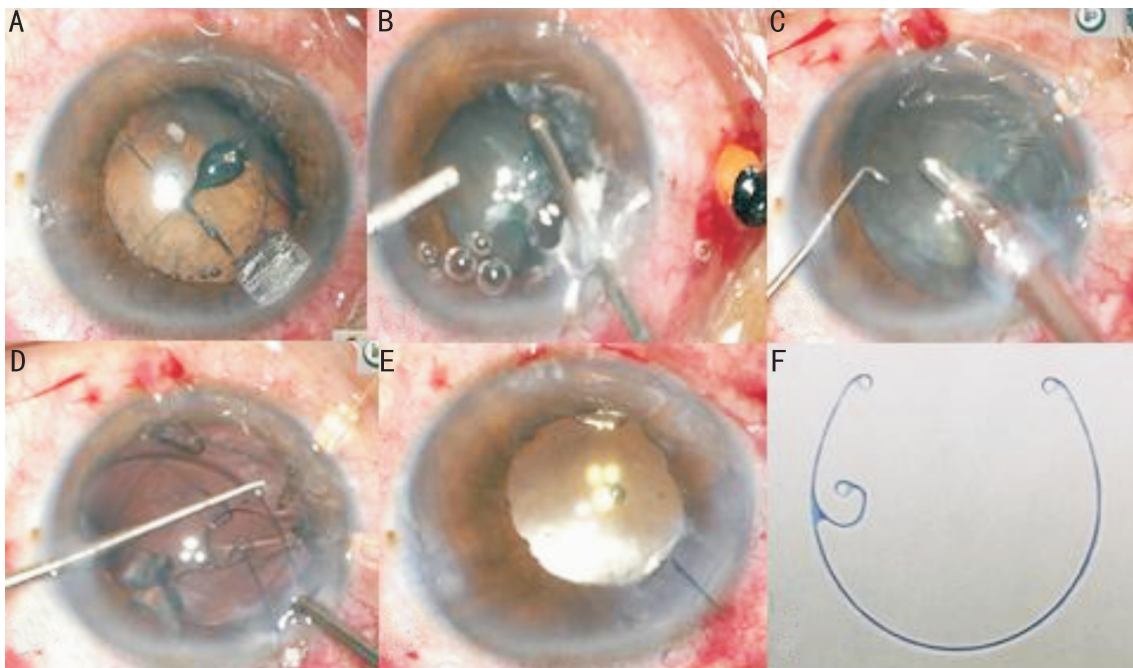


图2 飞秒激光辅助晶状体不全脱位超声乳化吸除术中照片 A:左眼鼻下方160°晶状体不全脱位及飞秒激光后前囊膜连续环形撕囊和四分法劈核;B:曲安奈德染色下行角膜缘和睫状体平坦部联合入路前段玻璃体切除;C:三个囊袋拉钩支撑下行晶状体超声乳化;D:皮质吸出前囊袋内植入单钩MCTR;E:手术结束,MCTR及IOL位置居中,MCTR固定钩位于鼻下方晶状体不全脱位位置;F:术中植入的Morcher 2C型MCTR。

术后1mo发生前囊收缩综合征,IOL无移位,行前囊膜Nd:YAG激光切开术缓解;3眼后囊膜混浊,其中2眼行Nd:YAG激光后囊膜切开术。

2.4 眼压变化 本组11眼,术前5眼眼压正常,6眼需要用1~3种降眼压滴眼液控制。术后1眼需要用1种降眼压药控制,1眼眼压失控行Express植入后眼压正常。

3 讨论

现代晶状体不全脱位手术的核心是最大限度地保留和重塑晶状体囊袋悬韧带^[4,6]。该治疗核心不仅对于减少术中玻璃体视网膜并发症、保持术后IOL位置居中有益,而且对于需要进行玻璃体视网膜手术者,可以减少眼内填充如硅油等进入前房发生并发症的可能。

完整且大小合适的连续环形撕囊是完成晶状体吸除、MCTR联合IOL囊袋内植入术的关键。晶状体不全脱位的撕囊非常具有挑战性,手工撕囊有赖于晶状体悬韧带的对抗张力,较大范围的晶状体不全脱位处悬韧带几乎无对抗张力,手工撕囊失败率较高,也是术者非常担心的步骤。如环形撕囊失败,囊袋植入物无法应用,可能要改变计划的超声乳化手术,囊袋也无法获得长期稳定,IOL必须采取其他固定方式。而飞秒激光撕囊是飞秒激光辅助白内障手术的最大亮点,对悬韧带不稳定及部分离断的白内障等复杂病例独具优势^[10-11]。飞秒激光撕囊是利用等离子微爆破效应切开囊膜,并不依赖于囊袋的张力,而且大小和位置可以调节,成功率高。本组11眼前囊成功切开9眼,有2眼发生前囊激光切开不完全,主要在脱位处未充分切开,小心辨认后改手工撕囊完成。预防激光不完全切开的方法是术中实时OCT扫描下脱位处准确定位飞秒激光切开最低点,确保脱位处前囊膜位于切开范围内。另

外,最低点切开位置不能太靠近赤道部,以便留有足够的前囊让囊袋拉钩支撑。前囊切开直径依赖于晶状体侧向移位的程度,一般4.8~5.2mm即可。我们的经验是对于晶状体脱位侧向移位1/3以上,晶状体脱位处向前向后倾斜30°以上的病例,飞秒激光辅助前囊完整切开比较困难。关于飞秒激光前囊切开的抗张力问题有不同争论,猪眼实验研究表明,较之于手工撕囊,飞秒激光的撕囊口更有张力^[12],也就是说能承受更大的外力。但扫描电镜发现飞秒激光切开的前囊边缘常有一些微小的开口,不如手工撕囊光滑,大多数临床医生更愿意相信手工撕囊开口更能抵抗张力。本研究中11眼飞秒激光前囊切开口经囊袋拉钩牵拉固定,并进行水分离、核乳化、MCTR植入等操作,无1例发生前囊口放射状撕裂,足以证明飞秒激光前囊切开可以承受相当大的拉力,能满足完成晶状体不全脱位手术的需要。

MCTR植入后可起到居中囊袋并长期稳定的作用,其优点是通过对巩膜悬吊固定,对于局限性悬韧带断裂患者,可帮助重新分配机械压力如刻槽时把压力分布到悬韧带较强的区域,使超声乳化手术安全实施;对于悬韧带广泛松弛患者,可维持囊袋的轮廓,产生向外周扩张的张力,并对抗囊袋收缩产生的向心性牵引力,有助于术后保持IOL位置长期稳定^[13-15]。MCTR植入时机较为重要,一般情况下,外伤性晶状体不全脱位患者的晶状体核较软,估计手术进展顺利时,可在超乳后或皮质注吸后植入,否则建议撕囊或水分离后植入^[16],此时宜植入单钩MCTR,因双钩MCTR有二个突出的固定钩,在一定程度上会影响晶状体乳化等眼内操作。对于放射状前或后囊膜撕裂则禁忌植入MCTR,因存在MCTR脱位以及玻璃体脱出的风险^[13]。

伴有松弛囊袋的晶状体超声乳化是非常困难的,不论劈核,还是刻槽或分核均有压力施加在晶状体悬韧带上,可进一步损伤悬韧带。但飞秒激光辅助的碎核技术较手工劈核更为安全,对悬韧带几无损伤。激光预分核可减少超声乳化能量释放和眼部创伤反应,同时针对不同的核硬度可有多种劈核模式加以选择^[17]。外伤性晶状体不全脱位患者的晶状体核一般不会太硬,我们对于较硬核采用十字交叉劈核或联合圆柱状劈核模式,软核则采用格子状劈核。超声乳化的参数设置为较高能量、低流量、低灌注、低负压。唯一不足是飞秒激光在撕囊口下完整切割皮质,注吸时囊口下没有较多的皮质条可供牵拉,皮质注吸不太容易,尤其是在MCTR植入以后再吸皮质,尽管囊袋会更加稳固,但皮质注吸会更加困难^[13,18]。

前房较多玻璃体可导致继发性青光眼和玻璃体视网膜膜牵拉,处理晶状体之前,必须先行角膜缘部入路和/或睫状体平坦部入路玻璃体切除,以避免进一步玻璃体牵拉造成视网膜裂孔等并发症。为增加玻璃体的可视性,可用曲安奈德染色^[19]。本组2眼角膜缘部入路,1眼睫状体平坦部入路,2眼联合入路行高速前段玻璃体切除。

外伤性晶状体不全脱位,尤其是前脱位时,常发生继发性青光眼^[20],本组6眼(55%)发生继发性青光眼,其与瞳孔阻滞、周边虹膜前粘连、玻璃体脱出、房角损伤等原因有关。如能用药物控制眼压,则不必急于行抗青光眼手术,可先行晶状体不全脱位手术,术中清除玻璃体、去除晶状体和房角分离对于解除青光眼非常有利^[16]。本组4眼术后眼压控制,1眼需用一种降压药控制眼压,1眼术后眼压失控行抗青光眼手术后眼压控制。

参考文献

- 1 Fan F, Luo Y, Liu X, et al. Risk factors for postoperative complications in lensectomy-vitreotomy with or without intraocular lens placement in ectopia lentis associated with Marfan syndrome. *Br J Ophthalmol* 2014;98(10):1338-1342
- 2 Labeille E, Burillon C, Cornut PL. Pars plana vitrectomy combined with iris-claw intraocular lens implantation for lens nucleus and intraocular lens dislocation. *J Cataract Refract Surg* 2014;40(9):1488-1497
- 3 Vasavada AR, Praveen MR, Vasavada VA, et al. Cionni ring and in-the-bag intraocular lens implantation for subluxated lenses: a prospective case series. *Am J Ophthalmol* 2012;153(6):1144-1153
- 4 蒋永祥,卢奕.晶状体不全脱位的手术治疗进展.中国眼耳鼻喉科杂志 2017;17(2):88-91

- 5 Do AT, Holz HA, Cionni RJ. Subluxated cataract lens surgery using sutured segments or rings and implantation of toric intraocular lenses. *J Cataract Refract Surg* 2016;42(3):392-398
- 6 Chee SP, Wong MH, Jap A. Management of Severely Subluxated Cataracts Using Femtosecond Laser-Assisted Cataract Surgery. *Am J Ophthalmol* 2017;173:7-15
- 7 Taravella MJ, Meghpara B, Frank G, et al. Femtosecond laser-assisted cataract surgery in complex cases. *J Cataract Refract Surg* 2016;42(6):813-816
- 8 Conrad-Hengerer I, Al Sheikh M, Hengerer FH, et al. Comparison of visual recovery and refractive stability between femtosecond laser-assisted cataract surgery and standard phacoemulsification: six-month follow-up. *J Cataract Refract Surg* 2015;41(7):1356-1364
- 9 张怡,张帆,吐尔洪江·麦麦提,等.囊袋张力环植入在剥脱综合征性青光眼术后白内障超乳术中的应用.国际眼科杂志 2014;14(9):1627-1629
- 10 姚克.重视飞秒激光辅助白内障手术中可能出现的并发症.中华眼科杂志 2015;51(4):245-248
- 11 Agarwal A, Jacob S. Current and effective advantages of femto phacoemulsification. *Curr Opin Ophthalmol* 2017;28(1):49-57
- 12 Auffarth GU, Reddy KP, Ritter R, et al. Comparison of the maximum applicable stretch force after femtosecond laser-assisted and manual anterior capsulotomy. *J Cataract Refract Surg* 2013;39(1):105-109
- 13 Hoffman RS, Snyder ME, Devgan U, et al. Management of the subluxated crystalline lens. *J Cataract Refract Surg* 2013;39(12):1904-1915
- 14 Buttanri IB, Sevim MS, Esen D, et al. Modified capsular tension ring implantation in eyes with traumatic cataract and loss of zonular support. *J Cataract Refract Surg* 2012;38(3):431-436
- 15 Kim EJ, Berg JP, Weikert MP, et al. Scleral-fixated capsular tension rings and segments for ectopia lentis in children. *Am J Ophthalmol* 2014;158(5):899-904
- 16 Chee S, Jap A. Management of traumatic severely subluxated cataracts. *Am J Ophthalmol* 2011;151(5):866-871
- 17 Brunin G, Khan K, Biggerstaff KS, et al. Outcomes of femtosecond laser-assisted cataract surgery performed by surgeons-in-training. *Graefes Arch Clin Exp Ophthalmol* 2017;255(4):805-809
- 18 Jiang Y, Zhang F, Gao W, et al. Investigation of phacoemulsification on exfoliation syndrome combined cataract with different nuclear hardness. *Eur J Ophthalmol* 2015;25(5):416-421
- 19 Bar-Sela SM, Fleissig E, Yatziv Y, et al. Long-term outcomes of triamcinolone acetonide-assisted anterior vitrectomy during complicated cataract surgery with vitreous loss. *J Cataract Refract Surg* 2014;40(5):722-727
- 20 何守志.晶状体病学.第2版.北京:人民卫生出版社 2014:67-69