

# 经23G微创巩膜切口睫状体光凝术治疗难治性青光眼

侯盼, 邝国平

作者单位: (423000) 中国湖南省郴州市, 南华大学附属郴州市第一人民医院眼科  
作者简介: 侯盼, 女, 南华大学在读硕士研究生, 住院医师, 研究方向: 青光眼。  
通讯作者: 邝国平, 男, 毕业于湘雅医学院, 博士, 主任医师, 主任, 研究方向: 青光眼、眼底病。kgp@163.com  
收稿日期: 2016-10-13 修回日期: 2016-12-30

## Cyclophotocoagulation through 23G minimally invasive scleral incision treating refractory glaucoma

Pan Hou, Guo-Ping Kuang

Department of Ophthalmology, Chenzhou No. 1 People's Hospital Affiliated to Nanhua University, Chenzhou 423000, Hunan Province, China

Correspondence to: Guo - Ping Kuang. Department of Ophthalmology, Chenzhou No. 1 People's Hospital Affiliated to Nanhua University, Chenzhou 423000, Hunan Province, China. kgp@163.Com

Received: 2016-10-13 Accepted: 2016-12-30

### Abstract

• AIM: To observe the efficacy and safety of cyclophotocoagulation through 23G minimally invasive scleral incision in the treatment of refractory glaucoma.

• METHODS: Totally 23 patients (23 eyes) were taken the surgery - the cyclophotocoagulation - through 23G minimally invasive scleral incision. We observed the changes of intraocular pressure (IOP), the best corrected visual acuity (BCVA), the quantity of drugs reducing intraocular pressure and complications in the pre- and post-operation.

• RESULTS: Comparing with preoperative, the postoperative IOP, BCVA and the number of IOP-decreased drugs were statistically significant ( $P < 0.05$ ); the complication was fewer.

• CONCLUSION: The 23G minimally invasive scleral incision cyclophotocoagulation is a new type of safe and effective surgical method for the treatment of refractory glaucoma.

• KEYWORDS: 23G; cyclophotocoagulation; refractory glaucoma

Citation: Hou P, Kuang GP. Cyclophotocoagulation through 23G minimally invasive scleral incision treating refractory glaucoma. *Guoji Yanke Zazhi (Int Eye Sci)* 2017;17(2):338-340

### 摘要

目的: 观察经23G微创巩膜切口睫状体光凝术治疗难治

性青光眼的疗效及其安全性。

方法: 对23例23眼难治性青光眼患者采用经23G微创巩膜切口睫状体光凝, 观察术后眼压、最佳矫正视力、降眼压药物数量、并发症情况。

结果: 手术后眼压、最佳矫正视力及降眼压药物数量与术前相比, 差异有统计学意义 ( $P < 0.05$ ); 术后并发症少。

结论: 经23G微创巩膜切口睫状体光凝术是一种新型且安全有效的治疗难治性青光眼的手术方法。

关键词: 23G; 睫状体光凝; 难治性青光眼

DOI: 10.3980/j.issn.1672-5123.2017.2.37

引用: 侯盼, 邝国平. 经23G微创巩膜切口睫状体光凝术治疗难治性青光眼. *国际眼科杂志* 2017;17(2):338-340

### 0 引言

难治性青光眼是临床常见而又治疗棘手的疾病, 原因较多, 发病机制复杂, 多次手术结膜容易瘢痕化<sup>[1]</sup>。睫状体光凝术的产生对于治疗难治性青光眼有了突破性进展。且随着微创玻璃体切除术后发展, 23G巩膜切口具有术中无需缝合、愈合快、手术时间短等优点<sup>[2]</sup>。我院采用学科交叉的技巧结合使用23G玻璃体手术系统和睫状体光凝术治疗自2014-11/2015-10收治的难治性青光眼患者23例23眼, 取得良好疗效, 现将结果报告如下。

### 1 对象和方法

1.1 对象 2014-11/2015-10来就诊的23例23眼难治性青光眼患者, 且符合以下入选标准纳入研究。入院标准: (1) 确诊为难治性青光眼; (2) 眼压大于21mmHg, 药物难以控制; (3) 新生血管青光眼均玻璃体注射抗VEGF药后。排除标准: (1) 全身情况不能耐受手术者; (2) 无法按时完成随访者; (3) 术中或术后出现严重并发症者。其中男17例17眼, 女6例6眼; 年龄5~80(平均53.16±21.55)岁; 该组患者中新生血管性青光眼7例7眼(其中原发病为视网膜分支静脉阻塞3例, 视网膜中央静脉阻塞1例, 糖尿病性视网膜病变3例), 眼球穿通伤玻璃体切除术后8例(其中硅油眼3例, 水眼5例), 既往滤过性手术失败的青光眼5例, 外伤性晶状体脱位3例。23例患眼中, 3例为无晶状体眼, 5例为伴有白内障, 15例为人工晶状体眼。仪器: 白内障超声乳化仪, 玻璃体切割机, 眼科激光治疗仪。

### 1.2 方法

1.2.1 手术方法 患者取平卧位, 常规消毒铺巾, 球后阻滞麻醉, 将球结膜与巩膜错位1~2mm, 用23G穿刺刀分别在颞上、颞下及鼻上象限距角巩膜缘3.5~4mm处做20°~30°斜行巩膜穿刺, 再垂直进入眼内, 退出穿刺刀同时置入套管。颞下象限放置灌注管, 上两个象限放置光纤及激光头。根据患者实际情况白内障超声乳化, 硅油眼取油, 全玻璃体切除或前部玻璃体切除术、视网膜光凝术, 在

维持偏低眼压的基础上,用巩膜顶压器顶压睫状体部暴露睫状突,532nm 半导体激光直接行睫状突光凝。激光参数:曝光时间:0.5~1.0s,功率 500~700mW,光凝范围不少于 16 个睫状突,使睫状突变白、皱缩,且无组织爆破音。

**1.2.2 术后处理** 局部及全身抗炎抗感染治疗。术后眼压若控制不佳,则局部加用降眼压药物。术后 2mo,眼压若仍控制不佳,则可考虑再次行 23G 微创巩膜切口下睫状体光凝术。

**1.2.3 观察指标** 术后随访 1a,指标包括:手术后 BCVA、IOP、降眼压药物数量及种类、术中及术后全身、局部反应及并发症情况。成功标准: $5\text{mmHg} \leq \text{眼压} \leq 21\text{mmHg}$ ;完全成功:不使用任何降眼压药物, $5\text{mmHg} \leq \text{眼压} \leq 21\text{mmHg}$ ;条件成功:联合使用抗青光眼药物: $5\text{mmHg} \leq \text{眼压} \leq 21\text{mmHg}$ 。失败标准:加用抗青光眼药物后眼压 $>21\text{mmHg}$ ,或需行二次手术,或出现严重并发症。手术成功率=(完全成功+条件成功)/总例数 $\times 100\%$ 。

统计学分析:使用 SPSS 18.0 统计软件进行数据分析。计量资料采用 *t* 检验、方差分析,计数资料采用卡方检验。以  $P < 0.05$  为差异有统计学意义。

## 2 结果

**2.1 手术前后眼压的变化** 手术前后眼压值见图 1。患者 23 例 23 眼术前局部和全身使用最大剂量降眼压药物情况下,眼压为 28~71(平均  $40.7 \pm 11.3$ )mmHg。术后末次复诊时的眼压为 6~33(平均  $17.5 \pm 5.9$ )mmHg,术前和术后 1a 眼压变化使用配对 *t* 检验方法,有统计学差异( $t = 7.56, P < 0.01$ )。术前、术后各复诊时间点的眼压值比较,采用重复测量资料的方差分析方法,不同时间点测量的眼压有统计学差异( $F = 45.25, P < 0.01$ )。手术后各复查时间点的眼压值与术前相比较,采用 Dunnett-*t* 检验,有统计学差异( $t = 12.767, 13.642, 13.598, 12.767, 12.147, 12.054$ ,均  $P < 0.05$ ),可以认为手术后眼压值明显较术前下降。其中 13 例 13 眼(57%)术后眼压值处于 5~21mmHg,6 例 6 眼在局部使用降眼压药物的情形下眼压 $\leq 21\text{mmHg}$ ,手术成功率为 83%。余下 4 例 4 眼(17%) 在局部使用抗青光眼药物后,眼压仍控制不佳,均 $>21\text{mmHg}$ ,但是与术前比较,有明显下降。其中 2 眼术后眼部胀痛明显,再次行 23G 微创巩膜切口睫状体光凝术,术后眼压控制,症状缓解;其余 2 眼眼压高,但全身及眼部无不适,表示暂不手术处理。

**2.2 手术前后视力情况** 术前矫正视力为无光感 10 眼,光感 8 眼,手动~指数 5 眼。术后矫正视力为无光感 10 眼,光感 6 眼,手动~指数 7 眼,术前术后视力比较,无统计学差异( $\chi^2 = 0.62, P = 0.73$ )。

**2.3 手术前后降眼压药物数量变化** 患者 23 例 23 眼术前使用降眼压药物数量平均  $3.6 \pm 0.2$  种,术后平均  $0.8 \pm 0.3$  种,两者相比,采用配对样本 *t* 检验,差异有统计学意义( $t = 6.746, P < 0.01$ )。

**2.4 术中及术后并发症** 患者 23 眼术中均未见明显并发症。术后 5 眼出现少量前房积血,药物治疗后,3~5d 自然逐渐吸收;1 眼全部前房积血,随访 3mo,积血渐渐吸收;7 眼瞳孔区可见纤维素样渗出,3~7d 左右吸收;2 眼出现脉络膜脱离(渗出性),经过积极治疗后,平均 1wk 左右复位。术后所有患者复查随访中未见低眼压、眼球萎缩、视网膜脱离、眼内炎等并发症。

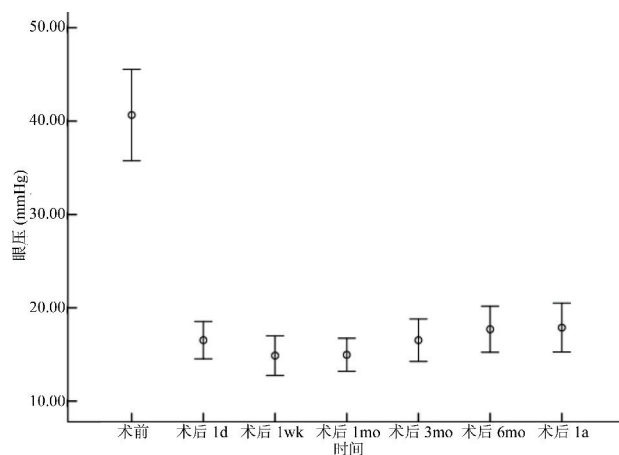


图 1 手术前后眼压值。

## 3 讨论

难治性青光眼一般是指用降眼压药物难以控制眼压、行常规手术治疗效果和预后欠佳的青光眼,包括新生血管性青光眼、既往滤过性手术失败的青光眼、无晶状体性青光眼、青少年性青光眼、有长期用药史的青光眼以及某些继发性青光眼(如外伤性青光眼、角膜移植术后继发性青光眼、伴有葡萄膜炎的青光眼)等<sup>[3]</sup>。其治疗一直是临床上一项巨大挑战,尽管临床上各类手术方法很多,但是其效果并不令人满意<sup>[4]</sup>,包括:房水引流物植入术、睫状体冷冻术、经巩膜睫状体光凝、脉络膜上腔引流术、眼内窥镜下睫状体光凝术(TCP)等。常规的滤过性手术中,因为滤过通道常常纤维化,难以长期保持其有效的滤过功能,成功率仅为 11%~52%<sup>[5]</sup>,其中新生血管性青光眼的手术预后疗效更差。睫状体冷冻术是通过低温效应原理破坏睫状突的无色素上皮细胞减轻房水生成,达到控制 IOP 的目的,但是其盲目性强、术后炎症反应明显、且创伤重大,甚至有导致眼球萎缩的高风险<sup>[6]</sup>。睫状体光凝术也是一种根本性的破坏性手术,主要通过激光能量破坏睫状体上皮细胞减少房水生成,从而降低 IOP<sup>[7]</sup>。经巩膜睫状体光凝术不能在直视下进行,术中激光光凝范围及激光参数不能很好的控制,其结果无异于睫状体冷冻术。近些年来,TCP 一直成为热点,其直视下观察被光凝的睫状突的改变,从而使术中定位更精确、操作更具目的性,减少了激光治疗的能量,对周围组织损伤甚少,极大地减少术后并发症,且不受屈光间质混浊的干扰,术中还可以联合其他眼内手术<sup>[7]</sup>,并有较好的稳定性、安全性、并发症少、可重复性等优点。由于 TCP 中内窥镜系统价格昂贵,技术要求高,在国内尚未推广应用。

经 23G 微创巩膜切口睫状体光凝术,可以在显微镜直视下进行睫状突光凝,以减少房水生成显著降低 IOP,改善或保存患者视力,且具有并发症较少等优点。本组中,23 眼经 23G 微创巩膜切口睫状体光凝术后,IOP 均有不同程度下降,其中 13 眼(57%)术后 IOP 为 5~21mmHg,6 眼(26%) 在联合局部降眼压药物情况下,眼压 $\leq 21\text{mmHg}$ ,可见其具有较高的手术成功率(83%),这结果与国外有关 TCP 的报道接近<sup>[8]</sup>;4 眼 I 期手术 IOP 控制不佳,这可能是由于无睫状体色素上皮细胞不含色素,不吸收激光能量,因而造成眼压控制不理想,其中 2 眼 II 期手术后,IOP 可控制正常范围,另外 2 眼暂无不适,暂不二次手术治疗。23 眼手术前、后视力频数比较分析,差异无统

计学意义,主要是由于本组中患者术前视力均极差,视神经损伤严重,患者以减轻眼部胀痛为主要目的。所有患者术中均未见明显并发症,术后早期伴不同程度并发症,经过积极治疗后,恢复理想,且所有患者术后长期复查时未见低眼压、眼球萎缩、视网膜脱离、眼内炎等并发症。当然,经23G微创巩膜切口睫状体光凝术,其也具有一定的适应性,要求屈光间质清晰,且有损害晶状体的风险,故本研究中均术前或术中行白内障摘除和(或)玻璃体切除术(前段或全部);且要求瞳孔充分散大,增加巩膜顶压睫状突的可视性,并维持眼内压偏低,但是有爆发性脉络膜出血的可能。此外,术中对睫状突光凝的能量和范围与眼压下降程度的关系暂未有一个最佳的参数关系<sup>[9-11]</sup>,仍需要进一步的临床研究完善之。本研究中有4眼第一次手术后,联合降低眼压药物情况下,眼压仍控制不佳,有2眼再次行睫状体光凝术,术后眼压降至正常范围,另2眼暂无明显全身及局部不适,未二次手术光凝睫状突。

本研究中,样本量较少,随访时间较短,有待进一步研究光凝睫状突的能量和范围与眼压关系,但经23G微创巩膜切口睫状体光凝术具有重复性、免缝合、创伤小、愈合快、并发症少等优点。

#### 参考文献

1 王秋燕,胡竹林.青光眼引流装置在难治性青光眼治疗中的现状及

- 研究进展.中国医药指南2011;9(12):43-44  
2 李筱荣,胡博杰,邵彦.23G微创玻璃体切割手术治疗糖尿病视网膜膜病变的临床观察.中华眼底病杂志2010;26(2):173-176  
3 朱勤,胡竹林.难治性青光眼的治疗现状.眼科研究2010;28(4):371  
4 张秀兰,王家伟.难治性青光眼的治疗策略.眼科2015;24(3):214-216  
5 Lai JSM, Poona ASY, Chua JKH, et al. Efficacy and safety of the Ahmed glaucoma valve implant in Chinese eyes with complicated glaucoma. *Br J Ophthalmol* 2000;84(7):718-726  
6 宋艳萍,王柏川,丁琴,等.接触式二极管激光治疗新生血管性青光眼97例.国际眼科杂志2002;2(1):46-48  
7 余敏斌.眼内窥镜下睫状体光凝术在难治性青光眼治疗中的应用.眼科2006;15(2):90-93  
8 Chen J, Cohn RA, Lin SC, et al. Endoscopic photocoagulation of the ciliary body for treatment of refractory glaucomas. *Am J Ophthalmol* 1997;124:787  
9 Tan AM, Chockalingam M, Aquino MC, et al. Micropulse transscleral diode laser cyclophotocoagulation in the treatment of refractory glaucoma. *Clin Exp Ophthalmol* 2010;38(3):266-272  
10 The use of endoscopic cyclophotocoagulation for moderate to advanced glaucoma. *Acta Ophthalmol* 2014;13(8):1111  
11 底煜,归东海,聂庆珠,等.810nm激光睫状体光凝治疗难治性青光眼的疗效.国际眼科杂志2013;13(3):515-516