

OCT 血管成像在原发性开角型青光眼早期诊断中的应用

朱 研

作者单位:(430060)中国湖北省武汉市,武汉大学人民医院眼科
作者简介:朱研,男,毕业于武汉大学医学院,医学博士,主治医师,研究方向:青光眼的临床和基础。

通讯作者:朱研. zhuyan1203@hotmail.com

收稿日期:2016-07-26 修回日期:2016-11-04

Application of optical coherence tomography angiography in the early diagnosis of primary open angle glaucoma

Yan Zhu

Department of Ophthalmology, Renmin Hospital of Wuhan University, Wuhan 430060, Hubei Province, China

Correspondence to: Yan Zhu. Department of Ophthalmology, Renmin Hospital of Wuhan University, Wuhan 430060, Hubei Province, China. zhuyan1203@hotmail.com

Received:2016-07-26 Accepted:2016-11-04

Abstract

• **AIM:** To investigate the diagnostic value of Application of optical coherence tomography (OCT) angiography for early primary open angle glaucoma (POAG).

• **METHODS:** Thirty-one eyes of 31 cases with early POAG were detected by OCT angiography. The split-spectrum amplitude-decorrelation angiography (SSADA) algorithm was used to compute optic disc angiography. The vessel density of capillaries and caliber of large vessels around the optic disc were analyzed for the correlation with nerve fiber layer (NFL) thickness and mean defect of visual field.

• **RESULTS:** The vessel density of capillaries was 7.34 ± 1.40 in superior and 7.76 ± 1.34 in inferior, which showed a significant linear correlation with the NFL thickness ($P < 0.05$). The caliber of large vessels was $94.71 \pm 11.20 \mu\text{m}$, which had a linear correlation with the mean defect of visual field. ($P < 0.05$).

• **CONCLUSION:** OCT angiography is a convenient technology to non-invasively measure optic disc perfusion and may be useful in the early diagnosis of primary open angle glaucoma.

• **KEYWORDS:** glaucoma; optical coherence tomography; angiography

Citation: Zhu Y. Application of optical coherence tomography angiography in the early diagnosis of primary open angle glaucoma. *Guoji Yanke Zazhi(Int Eye Sci)* 2016;16(12):2320-2322

摘要

目的:探讨光学相干断层扫描(optical coherence tomography, OCT)血管成像技术对原发性开角型青光眼(primary open angle glaucoma, POAG)早期诊断的价值。

方法:观察31例31眼早期POAG患者视盘血流情况。以分光谱振幅去相关OCT血管成像技术测量视盘周围毛细血管密度及视盘大血管直径,分析与患者视网膜神经纤维层厚度及视野平均缺损度的相关性。

结果:视盘上方毛细血管平均密度为 7.34 ± 1.40 根/mm,与上方视网膜神经纤维层平均厚度呈正相关($P < 0.05$);视盘下方毛细血管平均密度为 7.76 ± 1.34 根/mm与下方视网膜神经纤维层平均厚度呈正相关($P < 0.05$)。视盘大血管平均直径为 $94.71 \pm 11.20 \mu\text{m}$,与视野平均缺损度呈正相关($P < 0.05$)。

结论:OCT血管成像可以方便无创观察青光眼患者视盘血流情况,可以作为原发性开角型青光眼早期诊断的参考指标。

关键词:青光眼;光学相干断层扫描;血管成像

DOI:10.3980/j.issn.1672-5123.2016.12.40

引用:朱研. OCT血管成像在原发性开角型青光眼早期诊断中的应用. 国际眼科杂志 2016;16(12):2320-2322

0 引言

原发性开角型青光眼(primary open angle glaucoma, POAG)是一种以视神经病变为特征的疾病。在POAG患者视神经损害的各种因素中,病理性高血压是最重要的因素之一。然而在临床经常可以观察到,具有相似眼压水平和变化规律的不同POAG患者,其视神经损害的易感性可以存在很大差异。因此,在POAG的早期诊断和治疗中,眼科医生不应忽视患者视神经乳头血管功能的异常。视盘血流的观察研究对POAG的诊断和治疗方案的选择都具有重要意义。OCT血管成像技术是一种可以无创观察视网膜、脉络膜和视盘血流情况的影像工具。本研究采用OCT血管成像技术观察早期POAG患者的视盘血管情况,评估该技术在POAG早期诊断中的应用价值。

1 对象和方法

1.1 对象 连续观察2015-06/2016-02于我中心就诊的早期POAG患者31例31眼。其中男17例,女23例,平均年龄 46.3 ± 17.7 岁。本研究为横断面研究,全部观察对象均明确原发性开角型青光眼诊断,并且为初次诊断病例,未经任何药物或手术治疗。诊断标准符合中华医学会眼科学分会青光眼学组发表的《我国原发性青光眼诊断和治疗专家共识(2014)》^[1]。排除具有糖尿病、高血压、高血脂等全身疾病及角膜病、白内障或其他眼底血管疾病的患者。

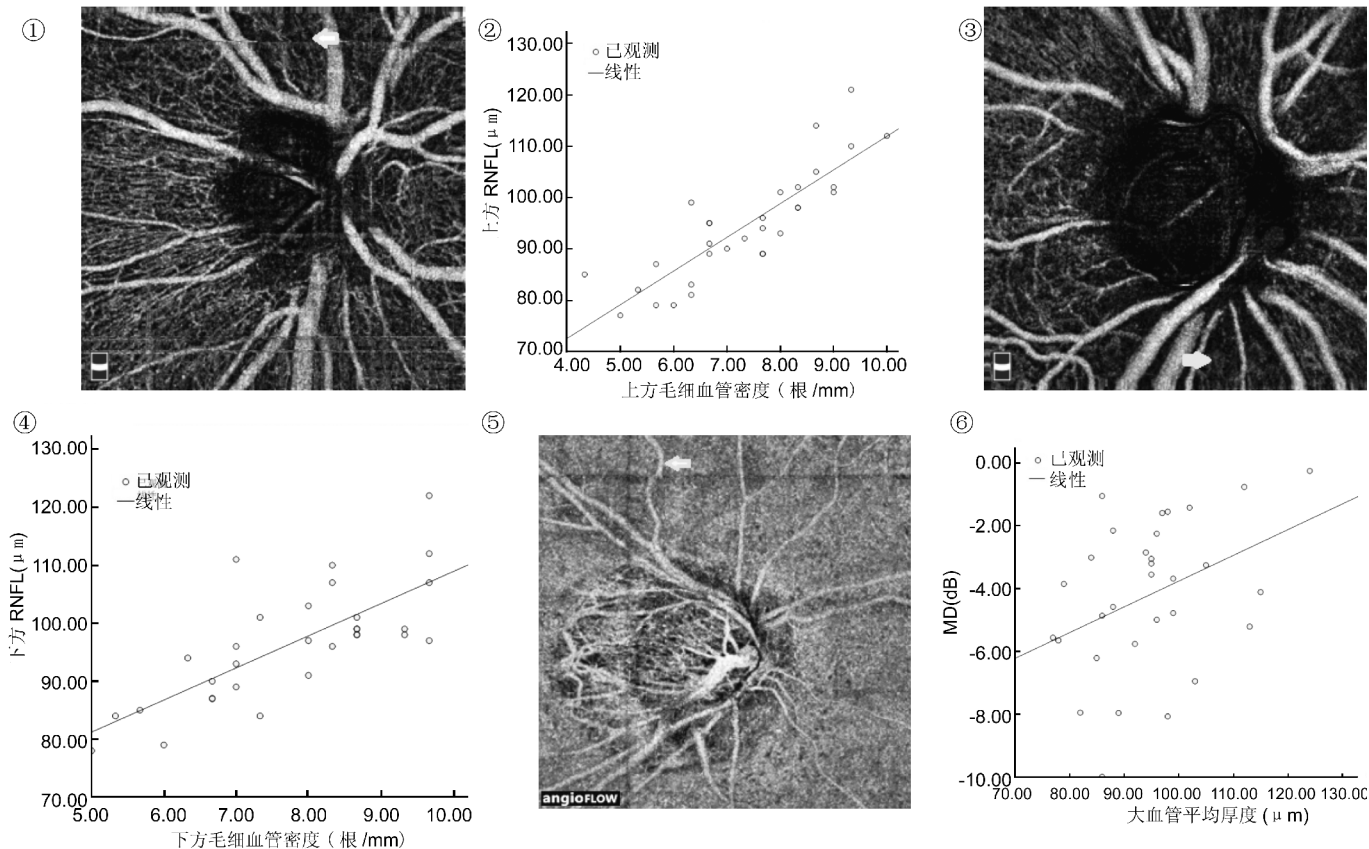


图1 视盘周围毛细血管,上方局部毛细血管密度减少(箭头示)。

图2 上方毛细血管密度与NFL厚度线性相关。

图3 视盘周围毛细血管,下方局部毛细血管密度减少(箭头示)。

图4 下方毛细血管密度与NFL厚度线性相关。

图5 视盘大血管平均直径减少(箭头示)。

图6 视盘大血管平均直径与视野MD线性相关。

1.2 方法

1.2.1 眼科常规检查 对患者进行包括视力、裂隙灯、前房角镜及验光等项目的眼科检查。排除前房角狭窄、矫正视力 <0.5 及屈光不正超过 $-6.0D$ 的患者。

1.2.2 眼压测量 使用KAT型Goldmann压平式眼压计,表面麻醉下坐位测量眼压。取连续3次测量平均值为测量结果。观察患者眼至少存在1次眼压测量结果 $>21\text{mmHg}$ 。

1.2.3 视野测量 使用740iHUMPHREY视野计(德国Carl Zeiss公司)检查视野。采用30-2标准程序,Ⅲ号光标。以视野指数(Visual Field Index, VFI) $\geq 80\%$ 为青光眼早期损害标准。双眼都符合以上入选标准的患者随机选择1眼为观察对象。

1.2.4 视盘及视神经纤维层厚度 使用Cirrus HD-OCT 4000型(德国Carl Zeiss公司)检查视神经乳头及视网膜神经纤维层(nerve fiber layer, NFL)形态。

1.2.5 视盘OCT血管成像 使用AngioVue OCT血管成像系统(美国光视公司)进行 $3\text{mm}\times 3\text{mm}$ 的Angio Disc扫描。测量通过检测图像边沿线处宽度最大的10根大血管的平均直径。分别计数检测图像上下边沿的毛细血管数目,以此除以边沿长度(3mm)的结果分别为视盘上下极的毛细血管密度。

统计学分析:使用SPSS 19.0软件分析数据。使用Pearson线性相关分析对视盘血管参数与视野平均缺损度

及视盘旁NFL厚度的相关性进行分析。以 $P<0.05$ 为差异有统计学意义。

2 结果

2.1 青光眼常规检查结果 全部患者平均眼压为 $26.94\pm 3.51\text{mmHg}$;上方视网膜NFL平均厚度为 $94.48\pm 10.83\mu\text{m}$;下方视网膜NFL平均厚度为 $96.52\pm 10.06\mu\text{m}$;视野平均缺损度为 $-4.20\pm 2.39\text{dB}$;平均视野指数为 $92.56\%\pm 7.71\%$ 。

2.2 视盘周围毛细血管密度与视网膜NFL厚度的相关性

以OCT血管成像系统扫描及分析,观察眼视盘上方毛细血管平均密度为 7.34 ± 1.40 根/mm(图1),与上方视网膜NFL平均厚度呈正相关($r=0.852, P<0.05$,图2);视盘下方毛细血管平均密度为 7.76 ± 1.34 根/mm(图3),与下方视网膜NFL平均厚度呈正相关($r=0.739, P<0.05$,图4)。

2.3 视盘大血管直径与视野平均缺损度的相关性 以OCT血管成像系统扫描及分析,观察眼视盘大血管平均直径为 $94.71\pm 11.20\mu\text{m}$ (图5),与视野平均缺损度呈正相关($r=0.385, P=0.033<0.05$,图6)。

3 讨论

在POAG的发病因素中,除病理性眼压升高外,视神经血流灌注异常也是重要因素之一。发现视盘血管功能的异常对于POAG的早期诊断具有重要价值,观察视盘血流灌注功能的变化对于POAG病情进展的预测、治疗效果的评估等方面都可能具有一定参考意义。传统方法对视

盘血管的观测需要使用血管荧光造影。因为检查过程存在全身不良反应风险,作为需要多次重复的常规检查手段受到一定限制。

本文采用的 OCT 血管成像技术在频域 OCT 上运行分光谱振幅去相关算法检测血管管腔内的运动。该技术处理后的 OCT 信号在增强血流探测的同时减少了眼球轴向运动对图像的影响^[2]。扫描得到的复杂三维数据,通过血流信息分层,投射每一个深度范围横断面血流值的最大去相关,生成 enface 血管图像,显示不同组织层面血管腔的最大血流。为了定量检测视盘周围的视网膜血流,本研究观察了视盘周围的毛细血管密度和大血管直径参数。为了进一步明确本研究观测的数据与临床 POAG 进展程度的关系,本研究选择青光眼临床检查中被广泛应用的 HUMPHREY 视野计及 OCT 视盘检查结果,分析研究病例检查数据的相关关系。

Yali 等^[3-4]的研究将视盘边界向外延伸 0.7mm 范围内视网膜血管成像图像中被血管占据的百分比定义为血管密度参数,并认为该参数与患者青光眼状态及视野损害高度相关。由于 OCT 血管成像技术开展的范围和时间有限,目前尚无视盘旁毛细血管密度的正常参考值。在我国该技术的应用还处于初始阶段,更缺乏我国患者的正常参考标准。由于现有的 OCT 血管成像系统并未提供该参数的采集分析软件,本研究采用了对图像上下边沿毛细血管直接计数的方法分析毛细血管密度。该方法的优点是可以直接反映毛细血管数目,并且可以分象限观察毛细血管密度。本研究通过与 OCT 测量对应象限的 NFL 厚度的比较,存在明确的线性相关关系。直接观察血管成像图像,也可以观察到对应 NFL 明显变薄的区域,毛细血管网密度较正常区域降低。局部毛细血管网密度降低提示该区域血管功能的下降。相应出现 NFL 厚度变化提示 POAG 的早期结构变化与毛细血管参数可能存在对应关系,对毛细血管参数的观测及追踪观察,可能预测及评估 POAG 早期的视盘结构损害,对临床诊断及治疗 POAG 提供指导。因此,该参数对于 POAG 诊断具有一定参考意义。但是,直接计数对图像分析工作的繁琐程度有很大提升,不利于大量临床资料的分析,因此,准确、客观、方便的视盘周围图像分析系统仍是 OCT 血管成像技术所欠缺的。除了毛细血管密度的正常参考值外,局部数据的变化范围与 POAG 进展程度之间的相关关系也需要更多临床研究和统计分析工作以进一步明确。本研究由于观察条件限制,难以获得与观察对象年龄及全身情况等条件匹配的健康对照观察资料,观察对象的对侧眼青光眼发展程度也存在较大差异,无法得到有意义的对照资料,因此本研究未设计对照观察。需要 OCT 血管成像技术广泛开展后进一步收集资料和分析工作证实本研究结果。

本研究观测的另一参数是视盘周围大血管的直径。根据流体力学公式,局部血流与血管 2 端压力差及血管直径的 4 次方成正比^[5]。很多关于视盘血流的研究都已经证实了眼灌注压与青光眼视野损害的相关性^[6]。而视盘血管直径的变化对视盘血流的影响更为显著。本研究结果显示 OCT 血管成像的视盘大血管直径与早期青光眼患者的视野平均缺损度存在线性相关关系。虽然对青光眼患者的眼底检查在临床已经受到普遍重视,但是 OCT 血管成像技术仍然在无创性、可重复性及精确性方面相对其他检查方法具有较大优势。该技术可以方便多次测量视盘大血管直径,并且排除血管壁厚度差异带来的测量误差,获得更可信的平均数据。通过对视盘大血管的平均直径的测量分析可以对视盘局部血流状态进行评估。根据本研究的结果可以推测,视盘大血管平均直径较小的 POAG 患者具有更大视野损害进展的可能性。因此应用 OCT 血管成像技术对视盘大血管平均直径的测量和随访,在 POAG 的早期诊断、发病危险因素的评估及早期治疗方案的选择等方面具有一定价值。但是,血管直径的变化受到患者年龄、心血管健康程度及精神状态等多种因素影响。本研究结果得到的相关系数并不能证实存在良好的线性关系。受到研究条件限制,研究结果可能受到样本数目及其他偶然因素的干扰,还需要进一步研究证实。对研究对象的进一步随访观察,可能得到对观测参数的变化与 POAG 进展的关系更深入的了解。另外,现有的成像系统中也没有提供该参数的测量分析软件。软件系统进一步完善、检查规范以及正常参考值的确定都需要大量的研究工作。OCT 血管成像可以方便无创观察青光眼患者视盘血流情况。检测得到的视盘旁毛细血管密度和大血管直径与 POAG 早期损害程度具有相关性,可以作为 POAG 早期诊断的参考指标。

参考文献

- 1 中华医学会眼科学分会青光眼学组. 我国原发性青光眼诊断和治疗专家共识(2014年). 中华眼科杂志 2014;50(5):382-383
- 2 王敏. OCT 血管成像和 enface OCT 图谱. 第 1 版. 上海:复旦大学出版社 2015:2
- 3 Yali J, Eric W, Xiaogang W, et al. Optical coherence tomography angiography of optic disc perfusion in glaucoma. *Ophthalmology* 2014; 121(7):1322-1332
- 4 Yali J, John CM, Jason T, et al. Quantitative OCT angiography of optic nerve head blood flow. *Biomed Opt Express* 2012; 3(12): 3127-3137
- 5 陆云峰,褚仁远,孙兴怀,等. 眼灌注压对人视盘微循环的影响. 眼科研究 2004;22(2):209-212
- 6 李浩,吴志鸿. 眼灌注压波动与青光眼关系的研究进展. 中华眼科杂志 2015;51(6):477-480