

比较贝伐单抗和 MMC 辅助小梁切除术效果的 Meta 分析

王越,柯敏,王文欢

作者单位:(430071)中国湖北省武汉市,武汉大学中南医院眼科
作者简介:王越,在读硕士研究生,研究方向:青光眼、眼底疾病。
通讯作者:柯敏,博士,教授,主任医师,研究方向:眼表、青光眼、眼底疾病。keminyk@163.com
收稿日期:2016-07-27 修回日期:2016-09-28

Efficacy and safety of Bevacizumab versus MMC in augmenting trabeculectomy: a Meta-analysis

Yue Wang, Min Ke, Wen-Huan Wang

Department of Ophthalmology, Zhongnan Hospital of Wuhan University, Wuhan 430071, Hubei Province, China

Correspondence to: Min Ke. Department of Ophthalmology, Zhongnan Hospital of Wuhan University, Wuhan 430071, Hubei Province, China. keminyk@.com

Received:2016-07-27 Accepted:2016-09-28

Abstract

• AIM: To compare the efficacy and safety of bevacizumab with mitomycin (MMC) in augmenting trabeculectomy for glaucoma.

• METHODS: Databases including PubMed, CBM, CNKI, VIP and WanFang Data were electronically searched for all randomized controlled trials (RCTs) about comparing the efficacy and safety between bevacizumab and MMC in augmenting trabeculectomy for glaucoma before the date of Jun. 2016. Two reviewers independently screened literatures according to the inclusion and exclusion criteria, and evaluated the included studies. Then, Meta-analysis was performed.

• RESULTS: A total 4 RCT involving 286 eyes (143 for bevacizumab group, 143 for MMC group) were included. The results of Meta-analysis showed that there was no significant difference between bevacizumab and MMC in the last follow-up after surgery in IOP (WMD=2.21, 95% CI: -0.17 to 4.58, $P=0.07$), complete success rate ($OR=0.69$, 95% CI: 0.26 to 1.81, $P=0.45$) and the numbers of anti-glaucoma medicine ($OR=0.12$, 95% CI: -0.15 to 0.39, $P=0.39$). And there was no significant difference between bevacizumab and MMC in postoperative complications: hypotony ($OR=0.7$, 95% CI: 0.12 to 4.05, $P=0.69$), bleb leak ($OR=1$, 95% CI: 0.21 to 4.74, $P=1$), encapsulated bleb ($OR=1.15$, 95% CI: 0.38 to 3.44, $P=0.81$), choroidal detachment ($OR=1.22$, 95% CI: 0.29 to 5.22, $P=0.78$) and cataract ($OR=1.15$, 95% CI: 0.38 to 3.44, $P=0.81$).

• CONCLUSION: Bevacizumab and MMC in augmenting trabeculectomy for glaucoma have similar efficacy and

safety. Bevacizumab can't result in better outcome in term of IOP reduction. Clinicians should choose suitable solution according to disease characteristics.

• KEYWORDS: bevacizumab; mitomycin; trabeculectomy; glaucoma; Meta-analysis

Citation: Wang Y, Ke M, Wang WH. Efficacy and safety of Bevacizumab versus MMC in augmenting trabeculectomy: a Meta-analysis. *Guoji Yanke Zazhi (Int Eye Sci)* 2016;16(11):2030-2035

摘要

目的:比较贝伐单抗与丝裂霉素 C(mitomycin C, MMC)辅助小梁切除术治疗青光眼的有效性和安全性。

方法:计算机检索 PubMed、CBM、VIP、CNKI 和万方数据库,查找所有比较贝伐单抗与 MMC 辅助小梁切除术治疗青光眼效果的随机对照试验(randomized controlled trials, RCTs),检索时限均为建库至 2016-06-30。同时按纳入和排除标准由两名评价员独立进行 RCT 的筛选、资料提取和质量评价后,采用 RevMan 5.3 软件进行 Meta 分析。

结果:共纳入 4 项研究,总计 286 眼(贝伐单抗组 143 眼, MMC 组 143 眼)。Meta 分析结果显示:(1)有效性:贝伐单抗组与 MMC 组术后随访末次眼压(intraocular pressure, IOP)(WMD=2.21, 95% CI: -0.17 ~ 4.58, $P=0.07$)和手术完全成功率($OR=0.69$, 95% CI: 0.26 ~ 1.81, $P=0.45$)均无统计学差异;两组患者随访末次抗青光眼药物使用数量($OR=0.12$, 95% CI: -0.15 ~ 0.39, $P=0.39$)相似,结果无统计学意义。(2)安全性:两组患者术后并发症发生率相同,无统计学差异,低眼压($OR=0.7$, 95% CI: 0.12 ~ 4.05, $P=0.69$)、滤泡漏($OR=1$, 95% CI: 0.21 ~ 4.74, $P=1$)、包裹性滤泡($OR=1.15$, 95% CI: 0.38 ~ 3.44, $P=0.81$)、脉络膜脱离($OR=1.22$, 95% CI: 0.29 ~ 5.22, $P=0.78$)和白内障($OR=1.15$, 95% CI: 0.38 ~ 3.44, $P=0.81$)。

结论:小梁切除术联合贝伐单抗与联合 MMC 治疗青光眼具有相似的疗效和安全性,贝伐单抗并不能更有效地降低眼压,临床医师应根据患者疾病特点选择适合药物辅助手术。

关键词:贝伐单抗;丝裂霉素 C;小梁切除术;青光眼;Meta 分析

DOI:10.3980/j.issn.1672-5123.2016.11.12

引用:王越,柯敏,王文欢.比较贝伐单抗和 MMC 辅助小梁切除术效果的 Meta 分析. *国际眼科杂志* 2016;16(11):2030-2035

0 引言

眼压(intraocular pressure, IOP)升高是青光眼主要特征,而控制 IOP 可减缓青光眼视野损失和视神经损害^[1],所以临床上主要通过不同方式降低 IOP 来治疗青光眼,如抗青光眼药物、激光和手术治疗。小梁切除术由 Cairns^[2]

于1968年创建,至今仍是治疗青光眼的经典术式。然而,术后伤口愈合过程中由于瘢痕和纤维化造成滤过管道的阻塞,从而致使手术失败。自1987年来,抗代谢药物丝裂霉素C(mitomycin C, MMC)和5-氟尿嘧啶(5-FU)的应用,提高了手术成功率^[3-6]。但是,抗代谢药物在抑制纤维增生迁移过程中同时可以诱导细胞凋亡和死亡^[7-8]。因此,其可带来一系列术后并发症,如持续性低眼压、囊性新生血管性滤泡、滤泡相关眼内炎和角膜上皮毒性等^[9-13]。为了寻求更有效安全的方法抑制瘢痕形成和纤维化,近来学者们发现抗血管内皮生长因子(anti-vascular endothelial growth factor, 抗-VEGF)药物可能会起作用^[14-15]。最近的病理学研究发现,中和血管内皮生长因子(vascular endothelial growth factor, VEGF)可以减少伤口在愈合过程中瘢痕的生成^[16],而且VEGF在青光眼患者的房水中表达上调,刺激成纤维细胞增生,这个过程也可导致滤过手术后瘢痕的形成,贝伐单抗可以减少成纤维细胞增生,从而增加手术成功率^[17]。为了充分比较小梁切除术联合贝伐单抗和联合MMC的疗效和并发症情况,本文进行Meta分析。

1 对象和方法

1.1 对象

1.1.1 研究设计 纳入所有临床随机对照试验(randomized controlled trials, RCTs), 无论是否采用盲法。

1.1.2 研究对象 纳入标准:(1)诊断为青光眼需要手术治疗患者;(2)初次手术患者;(3)研究设计分为:试验组小梁切除术联合贝伐单抗,对照组联合MMC。排除标准:(1)研究为小梁切除术联合其他手术者;(2)以前手术失败再手术者;(3)有眼部手术史或眼部应用抗-VEGF药物史者,种族、国籍不限。

1.1.3 干预措施 试验组:小梁切除术联合贝伐单抗;对照组:小梁切除术联合MMC。

1.1.4 结局指标 (1)有效性指标术后随访末次眼压、手术成功率、抗青光眼药物数量;(2)安全性术后并发症的发生情况。

1.2 方法

1.2.1 检索策略 电子检索PubMed、CBM、VIP、CNKI和万方数据库,检索时限均为建库至2016-06-30。同时,手工检索纳入文献的参考文献。英文检索词为“anti-VEGF”、“bevacizumab”、“Avastin”、“trabeculectomy”、“glaucoma”;中文检索词为“抗-VEGF”、“贝伐单抗”、“小梁切除术”、“青光眼”。

1.2.2 文献筛选及资料提取 由2名评价员独立进行文献筛选,并在阅读全文后进行资料提取,若有争议通过第三方评价员讨论判断。纳入研究资料提取内容包括:纳入研究的基本信息(如第一作者、发表时间、国家、样本量、样本平均年龄、结局指标等)以及偏倚风险评价的相关要素(如随机序列的产生、分配隐藏、盲法、失访情况等)。

1.2.3 文献偏倚风险评估 根据Cochrane协作网的偏倚风险评估标准进行评价:(1)随机序列的产生;(2)分配隐藏;(3)患者和测量者盲法;(4)结果数据的完整性;(5)无选择性报道结果;(6)其他偏倚,分别通过低偏倚风险、高偏倚风险和不清楚来评价。

统计学分析:Meta分析应用Cochrane协作网提供的RevMan 5.3软件进行。通过 χ^2 检验和 I^2 检验评价纳入研究间的异质性(检验水准 $\alpha=0.1$),若 $P \geq 0.1, I^2 \leq 50\%$,

则各研究间存在异质性的可能性小,使用固定效应模型;若 $P < 0.1, I^2 > 50\%$,则各研究间存在异质性,应分析异质性产生原因,并进行敏感性分析,仍无法消除则使用随机效应模型。分别采用OR(Odds ratio)和WMD(weighted mean difference)作为计数资料和连续性资料的分析统计量。应用Egger's和Begg's检验,检验发表偏倚。所有分析均计算95%可信区间(confidence intervals, CI),以 $P < 0.05$ 为差异有统计学意义。

2 结果

2.1 纳入文献情况及基线特征 通过检索获得11篇可能相关的文献^[18-28]。排除7篇^[18-24]不符合纳入标准的文献,排除原因为1项研究手术方式为青白联合手术^[18],1项研究为以前手术失败再次手术^[19],1项研究随访时间太短^[20],2项研究未报道所需评价指标^[21-22],2项干预措施不符合纳入标准^[23-24],最终纳入4篇文献^[25-28],共286眼。1项研究贝伐单抗是通过前房注射给药^[28],其余均为结膜下注射。文献筛选流程及结果见图1。纳入文献的一般情况和基线特征详见表1。

2.2 纳入研究的偏倚风险评价结果 纳入4项研究中,均为计算机产生随机。3项研究未提及分配隐藏的实例^[25-27]。1项研究详细描述了采用双盲^[28],1项未对患者和术者盲法,但结局测量者单盲^[26],1项患者测量者均未实施盲法^[27]。所有研究结果报道完整,无选择性报道结果,均无其他偏倚存在。每项研究的偏倚风险详见图2。

2.3 Meta分析结果

2.3.1 术后随访末次眼压情况 所有研究均报道随访末次眼压(图3)。研究间存在异质性($I^2=92\%, P < 0.1$),探讨其来源可能为随访的时间不一致,以及给药方式不同,使用随机效应模型。Meta分析结果显示:两组眼压无统计学差异(WMD=2.21, 95% CI: -0.17 ~ 4.58, $P=0.07$)。Egger's($P=0.396$)和Begg's($P=0.308$)检验存在发表偏倚的可能性比较小。剔除通过前房穿刺注射的研究^[28],两组仍无统计学差异,且森林图方向未变。

2.3.2 术后随访末次手术完全成功率 手术完全成功定义为对于术前眼压高于21mmHg患者,术后眼压 < 21 mmHg,且 > 5 mmHg;对于术前眼压未达到21mmHg者,术后眼压下降20%,且都不加用抗青光眼药物。所有研究均报道了完全成功率,研究间存在异质性($I^2=59\%, P=0.06$),分析异质性来源于随访时间不同及给药方式不同,使用随机效应模型。剔除Vandewalle等^[28]后异质性消失($I^2=38\%, P=0.2$),且森林图方向不变($OR=0.52, 95\% CI: 0.25 \sim 1.06, P=0.07$)。Meta分析结果显示:贝伐单抗组与MMC组术后随访末次完全成功率相似,结果无统计学意义($OR=0.69, 95\% CI: 0.26 \sim 1.81, P=0.45$,图4)。Egger's($P=0.042$)和Begg's($P=0.089$)检验提示可能存在发表偏倚,可能是由于样本量的不足和各研究纳入排除标准的不同。

2.3.3 术后随访末次抗青光眼药物使用数量情况 所有研究均报道了抗青光眼药物使用数量,研究间存在异质性($I^2=57\%, P=0.1$),分析异质性来源于随访时间不同及给药方式不同,使用随机效应模型(图5)。Meta分析结果显示:两组术后抗青光眼药物数量无统计学差异($OR=0.12, 95\% CI: -0.15 \sim 0.39, P=0.39$)。Egger's($P=0.462$)和Begg's($P=1.00$)检验存在发表偏倚的可能性比较小。剔除Vandewalle等^[28]的研究森林图方向不变($OR=0.12, 95\% CI: -0.32 \sim 0.56, P=0.59$)。

表1 纳入研究的基本特征

纳入研究	时间	国家	干预措施	随访时间 (mo)	失访	眼数	平均年龄 ($\bar{x}\pm s$, 岁)	评价指标
Kaushik	2016	印度	贝伐单抗	12	5	35	59.44±7.58	IOP、抗青光眼药物数量、手术成功率、并发症
			MMC		5	35	63.48±8.75	
Akkan	2015	土耳其	贝伐单抗	12	0	21	64.3±8.1	IOP、抗青光眼药物数量、手术成功率、并发症
			MMC		0	21	64.1±9.1	
Nilforushan	2012	伊朗	贝伐单抗	7.4±2.4	0	18	60.7±8.9	IOP、抗青光眼药物数量、手术成功率、并发症
			MMC		0	18	58.6±12.1	
Vandewalle	2013	比利时	贝伐单抗	12	3	37	69±10	IOP、手术成功率、并发症
			MMC+安慰剂		3	34	69±11	

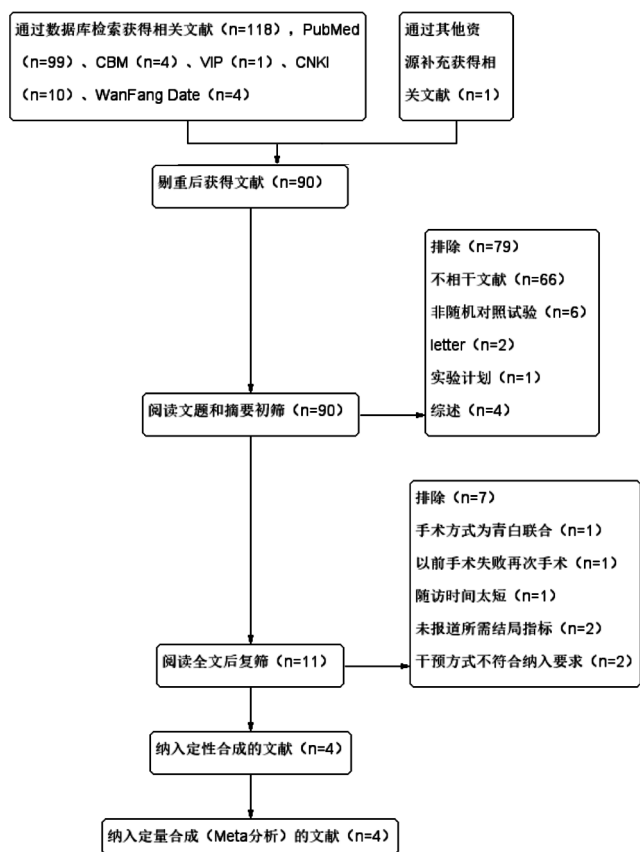


图1 文献筛选流程及结果。

2.3.4 术后并发症发生情况 各项研究均报道了术后并发症的情况,各有2项研究报道了低压眼^[25,28]、滤泡漏^[26-27]、包裹型滤泡^[26-27]、脉络膜脱离^[27-28]的发生情况,3项^[25-26,28]研究报道了术后白内障发生情况。除了低眼压研究间可能存在异质性 ($I^2 = 62\%$, $P = 0.1$),应用随机效应模型,其他各指标研究间存在异质性可能小 ($I^2 = 0$, $P > 0.1$),应用固定效应模型。Meta分析结果显示:两组术后并发症发生率相同,无统计学差异,低眼压 ($OR = 0.7$, $95\% CI: 0.12 \sim 4.05$, $P = 0.69$)、滤泡漏 ($OR = 1$, $95\% CI: 0.21 \sim 4.74$, $P = 1$)、包裹型滤泡 ($OR = 1.15$, $95\% CI: 0.38 \sim 3.44$, $P = 0.81$)、脉络膜脱离 ($OR = 1.22$, $95\% CI: 0.29 \sim 5.22$, $P = 0.78$)和白内障 ($OR = 1.15$, $95\% CI: 0.38 \sim 3.44$, $P = 0.81$,图7)。所有研究均报道未发生眼内炎病例。

3 讨论

小梁切除术后滤过失败主要原因是伤口愈合过程中巩膜深层和 Tenons 囊的深纤维血管层的反应,导致滤过




图2 纳入研究偏倚风险图(从左向右依次为:随机序列产生、分配隐藏、患者盲法、测量者盲法、结局指标数据不全、选择性报告和其他偏倚)。

瓣和管道的纤维化,成纤维细胞的迁移可引起细胞因子的释放,促进结膜新生血管的形成^[29]。血管生成在青光眼滤过手术后是不期望发生的。VEGF在伤口愈合增殖期作用非常重要,而且VEGF是眼部促进血管生成的主要因子之一^[30]。有研究表明,贝伐单抗治疗新生血管性青光眼是安全有效的^[31],对于小梁切除术后高风险滤泡局部应用贝伐单抗可有利于功能性滤泡的形成^[32]。所以,贝伐单抗可能对小梁切除术后瘢痕形成和纤维化有作用。尽管近年来学者在积极探索小梁切除术联合抗-VEGF药物的有效性和安全性,但目前参考文献数量较少,因此本研究搜集文献进行Meta分析,希望对临床预防青光眼滤过术后瘢痕形成提供参考。

本研究比较小梁切除术联合贝伐单抗与联合MMC的有效性和安全性,通过对4项随机对照研究进行Meta

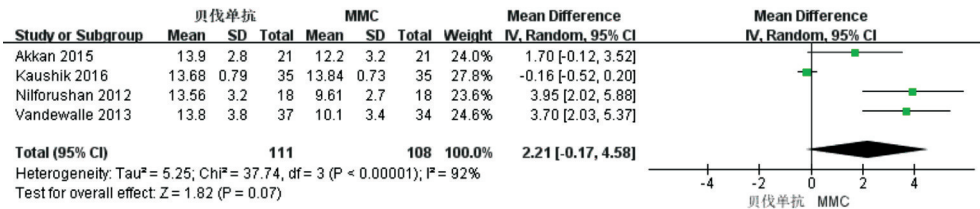


图3 术后随访末次眼压情况比较。

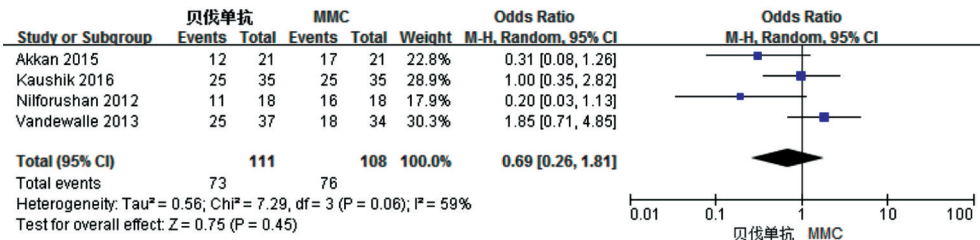


图4 术后随访末次手术完全成功率比较。

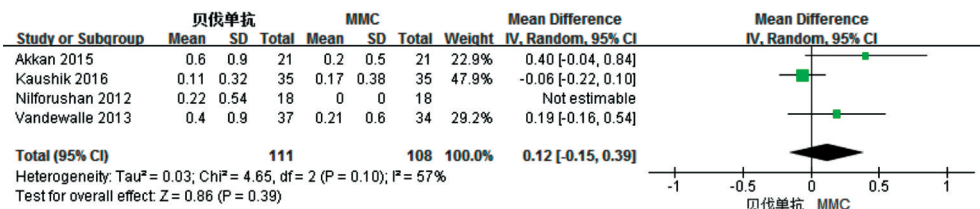


图5 术后随访末次抗青光眼药物使用数量比较。

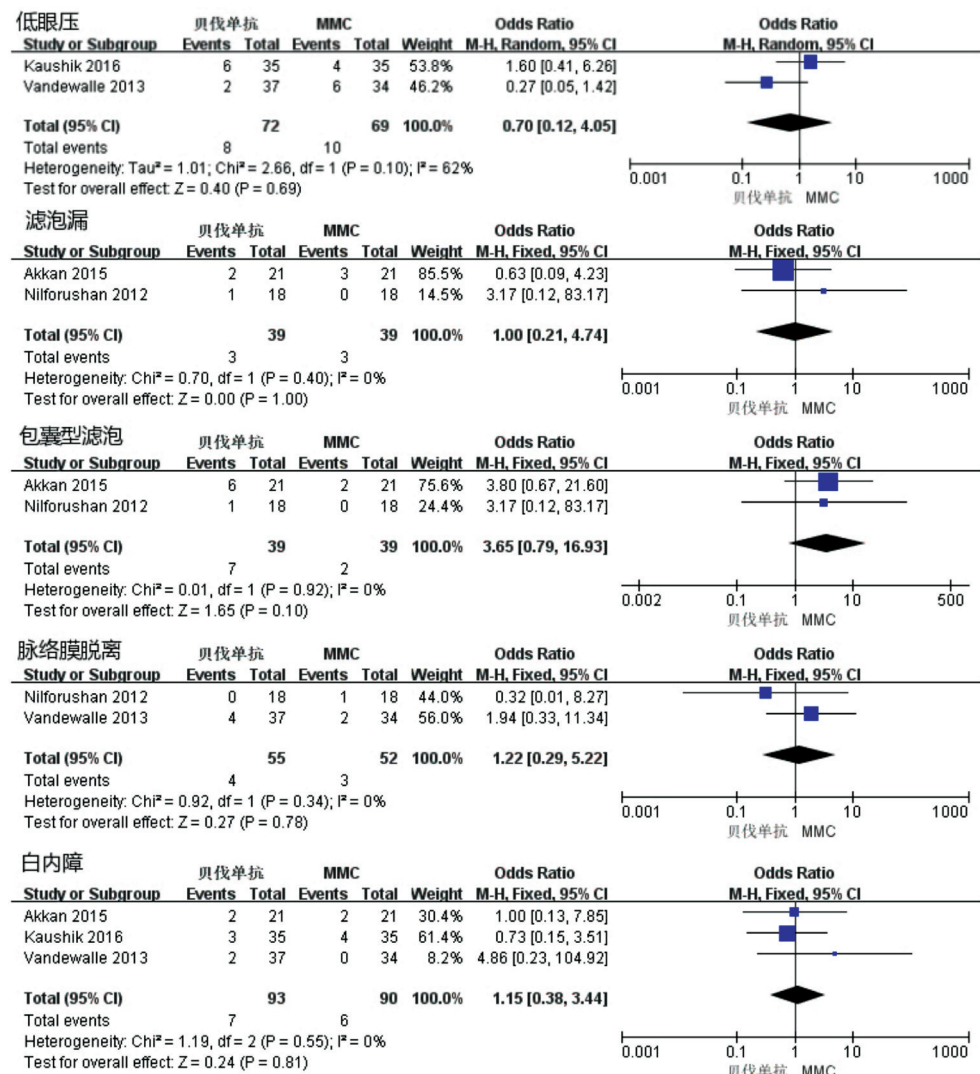


图6 术后并发症情况比较。

分析,发现两组疗效和安全性没有统计学差异。注射贝伐单抗组和 MMC 组有相似的术后 IOP、手术成功率、抗青光眼药物使用数量以及术后低眼压、滤泡漏、包裹型滤泡、脉络膜脱离和白内障的发生也类似。但本文纳入的研究有 1 项是通过前房注射贝伐单抗,其余 3 项均为结膜下注射贝伐单抗,对于每个结局指标,本研究均剔除此研究,结果稳定。本研究受样本量不足,随访时间不同,药物使用剂量和作用时间的不同以及研究设计的局限,使得对研究结果还需进一步大样本高质量的研究予以证实。

本文只研究了单独联合贝伐单抗的作用,而 Biteli 等^[33]同时使用贝伐单抗+MMC 进行非对照临床试验,结果显示小梁切除术联合 MMC+结膜下注射 1.25mg 贝伐单抗是有效和安全的。Kiddee 等^[23]的随机对照研究,比较了贝伐单抗+MMC 与 MMC 的有效性和安全性,二者均是有效安全的,但并未发现二者之间的显著差异,然而他们发现,在术后 1mo 贝伐单抗+MMC 组的滤泡血管似乎比 MMC 组更少。Kaushik 等^[25]也有类似的发现,结膜下注射 1.25mg 贝伐单抗组术后 1a 滤泡和滤泡周边的血管比 MMC 组更少。而 Ghanem^[21]研究并未发现贝伐单抗+MMC 术后滤泡血管比 MMC 组更少。同样,Nilforushan 等^[27]也未发现结膜下注射 2.5mg 贝伐单抗术后滤泡形态与 MMC 组有差异。Akkan 等^[26]报道与结膜下注射 2.5mg 贝伐单抗相比,MMC 则更易形成弥散的滤泡。由于纳入文献评价滤泡形态特征的标准不同,所以未对滤泡形态特征进行 Meta 分析。因此,对于贝伐单抗对滤泡形态特征的影响还需大样本、随机对照、统一评价标准的研究。

贝伐单抗的给药方式有玻璃体腔注射、结膜下注射, Nomoto 等^[34]用兔子研究了其局部给药的代谢路径。玻璃体腔注射是治疗眼内疾病的有效方式,当结膜下注射贝伐单抗,药物也可以到达眼内组织,且药物在虹膜、睫状体、脉络膜和视网膜的半衰期比玻璃体腔注射更长。所以,这个现象可以解释为贝伐单抗与巩膜基质结合产生储存效应。由于小梁切除术希望贝伐单抗作用于结膜伤口,所以选择结膜下注射或前房注射。但是,最佳注射方式以及药物剂量的大小还在探索之中,改变给药方式或增加药物剂量是否会更有助于辅助手术成功还需进一步研究。

本 Meta 分析并未发现贝伐单抗和 MMC 对小梁切除术的辅助作用有差异,贝伐单抗并没有表现出有更强的降眼压效果,且二者并发症也相似。所以,在临床应用中医师应当掌握适应证,根据患者实际病情灵活选择合适的方案。比如说,对于新生血管较多的患者选用贝伐单抗;对于一般的患者,可以选用较为经济的 MMC。

参考文献

- 1 The Advanced Glaucoma Intervention Study (AGIS): 7. The relationship between control of intraocular pressure and visual field deterioration. The AGIS Investigators. *Am J Ophthalmol* 2000;130(4):429-440
- 2 Cairns JE. Trabeculectomy. Preliminary report of a new method. *Am J Ophthalmol* 1968;66(4):673-679
- 3 Mietz H. Histopathology of episcleral fibrosis after trabeculectomy with and without mitomycin C. *Graefes Arch Clin Exp Ophthalmol* 1996;234(6):364-368
- 4 Taniguchi T, Kitazawa Y, Shimizu U. Long-term results of 5-fluorouracil trabeculectomy for primary open-angle glaucoma. *Int Ophthalmol* 1989;13(1-2):145-149
- 5 WuDunn D, Cantor LB, Palanca-Capistrano AM, et al. A prospective

- randomized trial comparing intraoperative 5-fluorouracil vs mitomycin C in primary trabeculectomy. *Am J Ophthalmol* 2002;134(4):521-528
- 6 Akarsu C, Onol M, Hasanreisoglu B. Postoperative 5-fluorouracil versus intraoperative mitomycin C in high-risk glaucoma filtering surgery: extended follow up. *Clin Experiment Ophthalmol* 2003;31(3):199-205
- 7 Jampel HD. Effect of brief exposure to mitomycin C on viability and proliferation of cultured human Tenon's capsule fibroblasts. *Ophthalmology* 1992;99(9):1471-1476
- 8 Wang XY, Crowston JG, White AJ, et al. Interferon-alpha and interferon-gamma modulate Fas-mediated apoptosis in mitomycin-C-resistant human Tenon's fibroblasts. *Clin Experiment Ophthalmol* 2014;42(6):529-538
- 9 Nuyts RM, Felten PC, Pels E, et al. Histopathologic effects of mitomycin C after trabeculectomy in human glaucomatous eyes with persistent hypotony. *Am J Ophthalmol* 1994;118(2):225-237
- 10 Mietz H, Brunner R, Addicks K, et al. Histopathology of an avascular filtering bleb after trabeculectomy with mitomycin-C. *J Glaucoma* 1993;2(4):266-270
- 11 Prata JA Jr, Seah SK, Minckler DS, et al. Postoperative complications and short-term outcome after 5-Fluorouracil or mitomycin-C trabeculectomy. *J Glaucoma* 1995;4(1):25-31
- 12 Kuang TM, Lin YC, Liu CJ, et al. Early and late endophthalmitis following trabeculectomy in a Chinese population. *Eur J Ophthalmol* 2008;18(1):66-70
- 13 Ando H, Ido T, Kawai Y, et al. Inhibition of corneal epithelial wound healing. A comparative study of mitomycin C and 5-fluorouracil. *Ophthalmology* 1992;99(12):1809-1814
- 14 Choi JY, Choi J, Kim YD. Subconjunctival Bevacizumab as an Adjunct to Trabeculectomy in Eyes with Refractory Glaucoma: A Case Series. *Korean J Ophthalmol* 2010;24(1):47
- 15 Grewal DS, Jain R, Kumar H, et al. Evaluation of subconjunctival bevacizumab as an adjunct to trabeculectomy a pilot study. *Ophthalmology* 2008;115(12):2141-2145
- 16 Wilgus TA, Ferreira AM, Oberyszyn TM, et al. Regulation of scar formation by vascular endothelial growth factor. *Lab Invest* 2008;88(6):579-590
- 17 Li Z, Van Bergen T, Van de Veire S, et al. Inhibition of vascular endothelial growth factor reduces scar formation after glaucoma filtration surgery. *Invest Ophthalmol Vis Sci* 2009;50(11):5217-5225
- 18 Sengupta S, Venkatesh R, Ravindran RD. Safety and efficacy of using off-label bevacizumab versus mitomycin C to prevent bleb failure in a single-site phacotrabeculectomy by a randomized controlled clinical trial. *J Glaucoma* 2012;21(7):450-459
- 19 Saeed AM, AboulNasr TT. Subconjunctival bevacizumab to augment trabeculectomy with mitomycin C in the management of failed glaucoma surgery. *Clin Ophthalmol* 2014;8:1745-1755
- 20 Sedghipour MR, Mostafaei A, Taghavi Y. Low-dose subconjunctival bevacizumab to augment trabeculectomy for glaucoma. *Clin Ophthalmol* 2011;5:797-800
- 21 Ghanem AA. Trabeculectomy with or without Intraoperative Subconjunctival Injection of Bevacizumab in Treating Refractory Glaucoma. *J Clin Exp Ophthalmol* 2011;2(2):1-4
- 22 Pro MJ, Freidl KB, Neylan CJ, et al. Ranibizumab Versus Mitomycin C in Primary Trabeculectomy-A Pilot Study. *Curr Eye Res* 2014;40(5):510-515
- 23 Kiddee W, Orapiriyakul L, Kittigoonpaisan K, et al. Efficacy of Adjunctive Subconjunctival Bevacizumab on the Outcomes of Primary Trabeculectomy With Mitomycin C. *J Glaucoma* 2015;24(8):600-606
- 24 Fakhraie G, Ghadimi H, Eslami Y, et al. Short-term Results of Trabeculectomy Using Adjunctive Intracameral Bevacizumab. *J Glaucoma* 2016;25(3):e182-e188

25 Kaushik J, Parihar JK, Jain VK, *et al.* Efficacy of Bevacizumab Compared to Mitomycin C Modulated Trabeculectomy in Primary Open Angle Glaucoma: A One - Year Prospective Randomized Controlled Study. *Curr Eye Res* 2016[Epub ahead of print]

26 Akkan JU, Gilsim S. Role of Subconjunctival Bevacizumab as an Adjuvant to Primary Trabeculectomy. *J Glaucoma* 2015;24(1):1-8

27 Nilforushan N, Yadgari M, Kish SK, *et al.* Subconjunctival Bevacizumab Versus Mitomycin C Adjunctive to Trabeculectomy. *Am J Ophthalmol* 2012;153(2):352-357

28 Vandewalle E, Abegao Pinto L, Van Bergen T, *et al.* Intracameral bevacizumab as an adjunct to trabeculectomy: a 1-year prospective, randomised study. *Br J Ophthalmol* 2013;98(1):73-78

29 Lama PJ, Fechtner RD. Antifibrotics and wound healing in glaucoma surgery. *Surv Ophthalmol* 2003;48(3):314-346

30 Jampel HD, McGuigan LJ, Dunkelberger GR, *et al.* Cellular proliferation after experimental glaucoma filtration surgery. *Arch Ophthalmol* 1988;106(1):89-94

31 钟华,袁援生,赵灿,等. Bevacizumab 联合 Ex-press 引流管治疗新生血管性青光眼. *国际眼科杂志* 2013;13(12):2443-2445

32 Klos-Rola J, Tulidowicz-Bielak M, Zarnowski T. Effects of topical bevacizumab application on early bleb failure after trabeculectomy: observational case series. *Clin Ophthalmol* 2013;7:1929-1935

33 Biteli LG, Prata TS. Subconjunctival bevacizumab as an adjuvant in first-time filtration surgery for patients with primary glaucomas. *Int Ophthalmol* 2013;33(6):741-746

34 Nomoto H, Shiraga F, Kuno N, *et al.* Pharmacokinetics of bevacizumab after topical, subconjunctival, and intravitreal administration in rabbits. *Invest Ophthalmol Vis Sci* 2009;50(10):4807-4813

中国科技核心期刊眼科学类期刊 2015 主要指标及排名

刊名	总被引频次		影响因子		综合评价总分	
	数值	排名	数值	排名	数值	排名
国际眼科杂志	核心版 2292(扩展版 4963)	1(1)	核心版 0.505(扩展版 0.988)	7(2)	47.46	2
临床眼科杂志	核心版 485(扩展版 1179)	9(7)	核心版 0.467(扩展版 0.791)	8(6)	32.23	7
眼科	核心版 497(扩展版 905)	8(9)	核心版 0.386(扩展版 0.483)	10(9)	17.19	9
眼科新进展	核心版 1184(扩展版 2151)	4(4)	核心版 0.573(扩展版 0.961)	4(3)	42.69	3
中国实用眼科杂志	核心版 1527(扩展版 3336)	3(3)	核心版 0.548(扩展版 0.791)	6(6)	40.04	5
中国斜视与小儿眼科杂志	核心版 295(扩展版 631)	10(10)	核心版 0.579(扩展版 0.891)	3(5)	16.88	10
中华实验眼科杂志	核心版 928(扩展版 1508)	5(5)	核心版 0.412(扩展版 0.615)	9(8)	39.05	6
中华眼底病杂志	核心版 809(扩展版 1348)	6(6)	核心版 0.729(扩展版 0.928)	2(4)	42.30	4
中华眼科杂志	核心版 2037(扩展版 3690)	2(2)	核心版 1.075(扩展版 1.408)	1(1)	75.52	1
中华眼视光学与视觉科学杂志	核心版 613(扩展版 927)	7(8)	核心版 0.549(扩展版 0.783)	5(7)	26.20	8
10 种期刊平均值	1067		0.582			

国际眼科杂志社摘编自 2016 版《中国科技期刊引证报告》(核心版及扩展版)