

# 脉络膜厚度测量在糖尿病性视网膜病变治疗中的应用

林为华, 卢敏, 唐浩英, 明国英

作者单位: (528100) 中国广东省佛山市三水区人民医院眼科  
作者简介: 林为华, 毕业于广东医学院临床医学系, 主治医师, 研究方向: 青光眼、眼底病、眼表疾病、眼整形。  
通讯作者: 卢敏, 毕业于赣南医学院, 主任医师, 广东医学院硕士研究生导师, 研究方向: 白内障。drlumin@126.com  
收稿日期: 2015-01-07 修回日期: 2015-03-20

## Clinical evaluation of choroidal thickness in the therapy of diabetic retinopathy

Wei-Hua Lin, Min Lu, Hao-Ying Tang, Guo-Ying Ming

Department of Ophthalmology, People's Hospital of Sanshui District of Foshan City, Foshan 528100, Guangdong Province, China

**Correspondence to:** Min Lu. Department of Ophthalmology, People's Hospital of Sanshui District of Foshan City, Foshan 528100, Guangdong Province, China. drlumin@126.com

Received: 2015-01-07 Accepted: 2015-03-20

## Abstract

• **AIM:** To determine the association between subfoveal choroidal thickness before therapy and therapeutic activity in diabetic macular edema.

• **METHODS:** The current study was a retrospective study, which included 32 patients (32 eyes) diagnosed with diabetic retinopathy and macular edema. All the patients were firstly treated with intravitreal injections of ranibizumab. Main outcome measures were included the subfoveal choroidal thickness, central macular thickness and best-corrected visual acuity (BCVA) at preoperation and postoperative visit at 3mo.

• **RESULTS:** After 3 monthly intravitreal injections of ranibizumab, the BCVA was significantly higher than that before therapy and accompanied with significantly reduced thickness of subfoveal choroid and central fovea of macula. Spearman analysis was revealed that a greater baseline subfoveal choroidal thickness was associated with a better BCVA ( $r_s = 0.544, P = 0.036$ ).

• **CONCLUSION:** In the therapy of intravitreal injections of ranibizumab on diabetic macular edema, there seems to be a better BCVA in the patients with a greater baseline subfoveal choroidal thickness. Therefore, baseline subfoveal choroidal thickness may be a useful predictor for the therapy of diabetic macular edema.

• **KEYWORDS:** choroidal thickness; diabetic retinopathy

**Citation:** Lin WH, Lu M, Tang HY, et al. Clinical evaluation of choroidal thickness in the therapy of diabetic retinopathy. *Guoji Yanke Zazhi (Int Eye Sci)* 2015;15(4):714-716

## 摘要

**目的:** 评价黄斑中心凹下脉络膜厚度测量在糖尿病视网膜病变治疗中的作用。

**方法:** 本研究为回顾性研究, 共纳入糖尿病视网膜病变患者 32 例 32 眼, 所有患者均伴有明显的黄斑水肿, 且首次接受玻璃体腔内注射雷珠单抗。观察指标包括: 治疗前后中心凹下脉络膜厚度、黄斑区视网膜厚度及最佳矫正视力, 观察时间为治疗后 3mo。

**结果:** 治疗后 3mo, 患者的平均最佳矫正视力显著优于治疗前, 且黄斑水肿程度及中心凹下脉络膜厚度均显著降低; Spearman 秩相关系数分析提示, 术后最佳矫正视力与治疗前黄斑区下脉络膜厚度呈正相关 ( $r_s = 0.544, P = 0.036$ )。

**结论:** 在糖尿病视网膜病变所致黄斑水肿的治疗中, 治疗前黄斑区下脉络膜厚度较厚的患者似乎对治疗更敏感, 术后的最佳矫正视力也更好, 因此黄斑区下脉络膜厚度可能可以作为评估其预后的新指标。

**关键词:** 脉络膜厚度; 糖尿病视网膜病变

DOI: 10.3980/j.issn.1672-5123.2015.4.43

**引用:** 林为华, 卢敏, 唐浩英, 等. 脉络膜厚度测量在糖尿病性视网膜病变治疗中的应用. *国际眼科杂志* 2015;15(4):714-716

## 0 引言

糖尿病视网膜病变 (diabetic retinopathy, DR) 是糖尿病在眼部最常见的并发症, 在欧美国家 DR 已成为工作年龄人群致盲的首要原因, 如血糖控制不佳, 有近乎一半的患者会在 5a 内发展到法定盲的程度<sup>[1]</sup>。美国数据表明, 青少年中有超过 60% 的盲是因为 DR 所致。在我国, 随着人口结构以及饮食习惯的改变, 糖尿病的发病率也显著升高, 随之 DR 的发病率也越来越高。DR 是视网膜毛细血管长期受高糖、低氧等刺激, 导致毛细血管自身调节异常所致, 受环境、遗传等因素影响<sup>[2]</sup>, 根据眼底的改变可分为单纯型增殖型和增殖型视网膜病变。增殖型 DR 伴有新生血管, 且通常累及黄斑区, 导致黄斑水肿, 从而严重影响视力。

视网膜激光光凝治疗、眼内注射抗新生血管药物已成为治疗糖尿病性黄斑水肿的主要手段, 一般经治疗后黄斑水肿的程度均会有所下降, 视力也会有不同程度的好转<sup>[2-4]</sup>。近年来研究发现, 脉络膜血管功能紊乱亦有可能参与糖尿病性视网膜的发病、发展, 而关于脉络膜与 DR 联系的研究目前仍较少<sup>[5]</sup>。本研究拟评价黄斑中心凹下脉络膜厚度测量在 DR 治疗中的作用。

## 1 对象和方法

**1.1 对象** 本研究为回顾性研究, 选取 2013-06/2014-06 在我院门诊治疗的 DR 患者共 32 例 32 眼, 其中男 14 例 14 眼, 女 18 例 18 眼, 平均年龄为 65.3 岁; 所有患者均通

过国际标准视力表检查视力、直接或间接眼底镜检查、眼底荧光造影、OCT 技术分析 (Topcon 3D OCT-1000), 所有患者均为 DR, 且伴有明确的黄斑水肿 (均经眼底荧光素血管造影、OCT 扫描确诊); 患者均行玻璃体腔内注射雷珠单抗; 所有患者均可耐受并首次接受治疗, 并排除雷珠单抗禁忌人群, 如凝血功能异常、眼部感染等。

### 1.2 方法

**1.2.1 雷珠单抗玻璃体腔注射** 由睫状体平坦部进针向玻璃体腔注射雷珠单抗 (0.5mg, 0.05mL), 以无菌棉签压迫注射点以防止药物返流, 术毕结膜囊内涂复方妥布霉素地塞米松眼膏、遮盖术眼。

**1.2.2 OCT 检测** 采用 Topcon 3D OCT-1000 检查, 所有操作均由同一经验丰富的技师完成。检查采用 EDI 黄斑脉络膜增强、高清水平扫描模式进行扫描, 扫描波长 1024nm、线长 6.0mm、速度 27000A/s; 每眼扫描 3 次, 并选取最清晰图像保存; 采用 OCT 仪器自带测量软件手动测量脉络膜厚度, 脉络膜界定为视网膜色素上皮层高反射线外缘至巩膜反射线内界膜, 测量黄斑中心凹下对应的脉络膜厚度 3 次, 取其均值并予以记录 (图 1)。

**1.2.3 评价指标及观察时间** 评价指标包括治疗前后最佳矫正视力、黄斑区视网膜厚度及中心凹下脉络膜厚度; 观察时间分别为治疗前和治疗后 3mo。

统计学分析: 数据采用 SPSS 19.0 软件包进行统计学分析。治疗前后的最佳矫正视力、黄斑区视网膜厚度及黄斑区下脉络膜厚度采用配对 *t* 检验, 术前中心凹区下脉络膜厚度与术后最佳矫正视力的相关性采用 Spearman 秩相关系数;  $P < 0.05$  为差异有统计学意义。

## 2 结果

**2.1 治疗前后视力和黄斑区视网膜厚度与中心凹下脉络膜厚度的变化** 治疗后 3mo 患者的平均最佳矫正视力由治疗前  $0.15 \pm 0.10$  上升到  $0.32 \pm 0.08$  ( $P < 0.01$ ); 治疗前黄斑区视网膜厚度为  $461 \pm 117 \mu\text{m}$ , 治疗后 3mo 降为  $350 \pm 89 \mu\text{m}$ , 差异具有显著统计学意义 ( $P < 0.01$ )。中心凹下脉络膜厚度, 治疗前为  $232 \pm 85 \mu\text{m}$ , 治疗后 3mo 为  $205 \pm 72 \mu\text{m}$  ( $P < 0.001$ , 图 2)。

**2.2 相关性分析** 相关性分析结果显示, 术前中心凹区下脉络膜厚度与术后最佳矫正视力存在正相关性 ( $r_s = 0.544, P = 0.036$ , 图 3)。治疗后中心凹下脉络膜厚度、治疗前后黄斑区视网膜厚度与术后最佳矫正视力未发现有显著相关性 ( $P > 0.05$ )。

## 3 讨论

糖尿病患者机体全身代谢紊乱, 高血糖的慢性刺激可以造成对眼部多组织的损伤, 如角膜、晶状体、视网膜等<sup>[6]</sup>。其中糖尿病性黄斑水肿是引起严重视力丧失的主要原因。近年来研究发现糖尿病亦可以引起脉络膜组织的损害, 包括大血管并发症、神经组织并发症。研究发现, 在出现 DR 的患者黄斑中心凹下脉络膜的厚度与正常同龄人相比明显变薄, 甚至在视网膜病变出现之前, 糖尿病性脉络膜损伤已经发生, 脉络膜厚度已出现变薄的趋势<sup>[5]</sup>。黄斑中心凹下脉络膜厚度随着视网膜病变的加重而逐渐变薄, 也就是说重度 DR 中心凹下的脉络膜厚度最薄。也有研究发现, 中心凹下脉络膜厚度可以作为评估湿性老年性黄斑变性视力预后的指标, 据此我们推断, 或许中心凹下脉络膜厚度可以作为预测 DR 预后的一个指标<sup>[7]</sup>。我们的结果与我们的预期也是相符合的, 同样显示

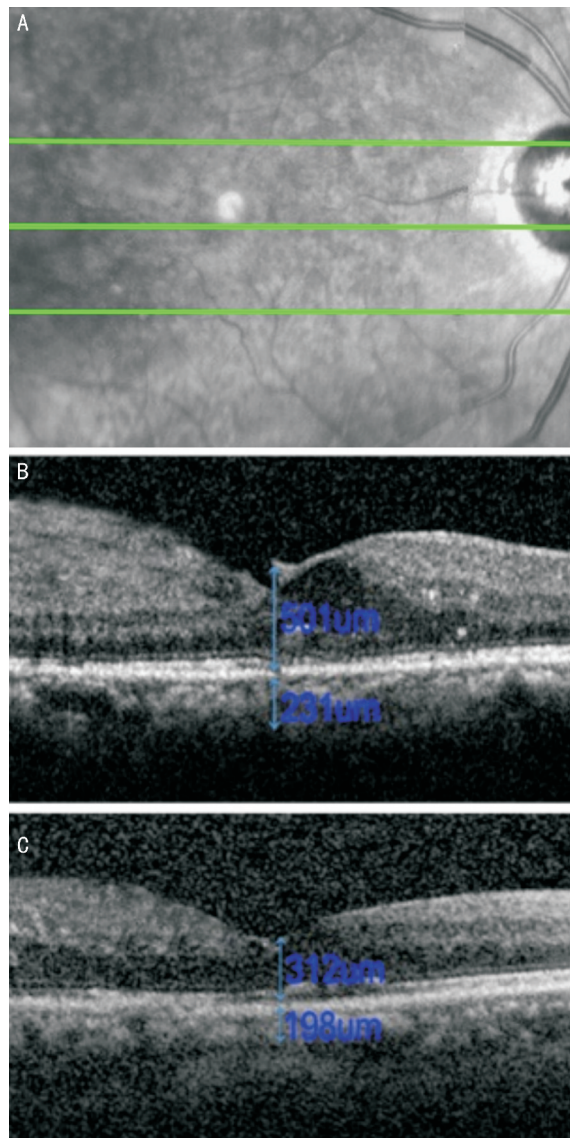


图 1 OCT 扫面模式为水平高清扫描, 仪器自带测量软件手动测量中心凹视网膜厚度及中心凹下脉络膜厚度 A: 黄斑中心凹; B: 治疗前; C: 治疗后。

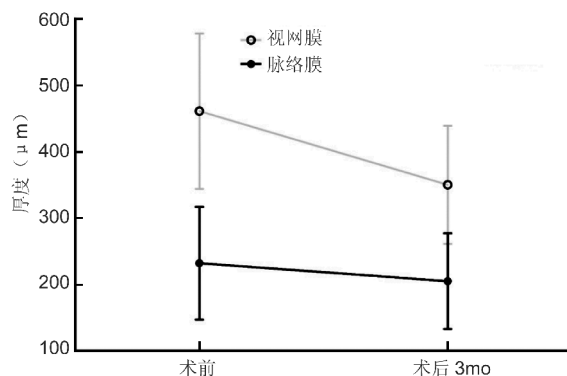


图 2 治疗前后的黄斑中心凹区域的视网膜及脉络膜厚度变化。

治疗前中心凹下脉络膜厚度偏厚的患者对治疗更敏感, 术后的最佳矫正视力也更好。

脉络膜毛细血管 Bruch 膜-视网膜色素上皮复合体的特殊结构在维持光感受器微环境正常起着重要的作用, 而一旦发生病理损伤, 常常会引起其他结构相应的病理变化。糖尿病性脉络膜病变的发生、发展可能与脉络膜的结

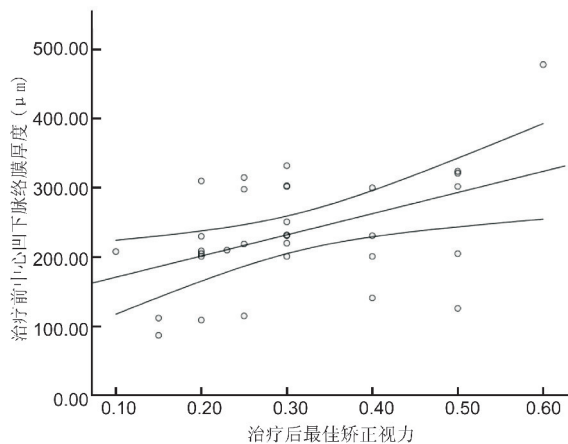


图3 术前中心凹区下脉络膜厚度与术后最佳矫正视力的相关性。

构和功能特点,尤其是脉络膜的血液供应密切相关。脉络膜血液主要来自睫状后短动脉,部分来自睫状后长动脉,占眼球内血液总量的90%,其中70%在脉络膜毛细血管层。在黄斑部,血流量更大,多层排列,成为脉络膜最厚的部分。糖尿病首先造成脉络膜毛细血管细胞损伤、基底膜增厚,毛细血管管腔狭窄、消退、闭锁或瘢痕化,影响血液充盈,最终脉络膜的血流量减少导致脉络膜变薄<sup>[8]</sup>。另外也有很多研究认为,血糖代谢紊乱、糖尿病氧化应激水平增高及抗氧化酶活性受损亦参与了糖尿病性脉络膜病变的发展<sup>[9]</sup>。

糖尿病患者的血管损害与糖尿病病程成正相关,血管损伤累积到一定程度才会出现,脉络膜血管对高血糖的刺激反应较视网膜血管更为敏感,当脉络膜损伤时会刺激血管内皮生成因子等细胞因子的分泌增加,造成血-视网膜屏障破坏、黄斑水肿形成,因此脉络膜损害越轻微,DR程度越轻,这也部分解释了为什么脉络膜厚度越厚,患者治疗后最佳矫正视力越好<sup>[10]</sup>。另外我们研究中还发现,接受雷珠单抗治疗后,中心凹下脉络膜厚度较治疗前有所下降,在其他人的研究中也观察到相同的现象,这可能与雷珠单抗阻断了血管内皮生长因子有关<sup>[11]</sup>。由于我们仅观

察雷珠单抗注射后短期的效果(注射后3mo),所以雷珠单抗对脉络膜的长期影响尚需更长的随访时间来确定,这也是本研究的一个缺陷。

总的来说,我们的研究发现中心凹下脉络膜厚度越厚,其接受治疗后最佳矫正视力越好,因此中心凹下脉络膜厚度可能对评估DR治疗预后是有帮助的,结合患者病程、黄斑水肿程度等因素综合评价,可能可以对患者的视力预后做出更客观的评价。

#### 参考文献

- 1 Romero-Aroca P. Managing diabetic macular edema: The leading cause of diabetes blindness. *World J Diabetes* 2011;2(6):98-104
- 2 董丽华. 糖尿病性视网膜病变的非手术治疗. *糖尿病新世界* 2014;11(21):74
- 3 季玲, 陈婷妍, 梁勇. 糖尿病性黄斑水肿的早期诊断与治疗. *国际眼科杂志* 2014;14(10):1809-1811
- 4 陈娟, 吕红彬. 抗VEGF药物在糖尿病性视网膜病变治疗中的应用. *眼科新进展* 2014;34(4):397-400
- 5 Nagaoka T, Kitaya N, Sugawara R, et al. Alteration of choroidal circulation in the foveal region in patients with type 2 diabetes. *Br J Ophthalmol* 2004;88(8):1060-1063
- 6 华山, 王继亚. 不同程度糖尿病性视网膜病变患者中央角膜厚度的分析. *国际眼科杂志* 2014;14(6):1061-1063
- 7 Kang HM, Kwon HJ, Yi JH, et al. Subfoveal choroidal thickness as a potential predictor of visual outcome and treatment response after intravitreal ranibizumab injections for typical exudative age-related macular degeneration. *Am J Ophthalmol* 2014;157(5):1013-1021
- 8 陈颖, 钟沐睿. 伴有黄斑水肿的糖尿病视网膜病变患者脉络膜的光学相干断层扫描观察. *激光杂志* 2014;35(2):74-75
- 9 李雨, 柯根杰, 顾永昊. 糖尿病脉络膜病变研究的相关进展. *实用防盲技术* 2013;8(1):43-45
- 10 Kim JT, Lee DH, Joe SG, et al. Changes in choroidal thickness in relation to the severity of retinopathy and macular edema in type 2 diabetic patients. *Invest Ophthalmol Vis Sci* 2013;54(5):3378-3384
- 11 Sonoda S, Sakamoto T, Yamashita T, et al. Effect of intravitreal triamcinolone acetonide or bevacizumab on choroidal thickness in eyes with diabetic macular edema. *Invest Ophthalmol Vis Sci* 2014;55(6):3979-3985