

# RVO 黄斑水肿患者雷珠单抗治疗后脉络膜厚度的变化

张 祺,冯 劫,李培凤,金 翼,陈思敏

作者单位:(430033)中国湖北省武汉市第一医院眼科  
作者简介:张祺,男,毕业于华中科技大学同济医学院,硕士,主治医师,研究方向:眼底病。  
通讯作者:张祺. sax93@163.com  
收稿日期:2015-01-19 修回日期:2015-03-25

## Changes in subfoveal choroidal thickness after intravitreal injections of ranibizumab for macular edema secondary to retinal vein occlusion

Qi Zhang, Jie Feng, Pei - Feng Li, Yi Jin, Si - Min Chen

Department of Ophthalmology, the First Hospital of Wuhan, Wuhan 430033, Hubei Province, China

Correspondence to: Qi Zhang. Department of Ophthalmology, the First Hospital of Wuhan, Wuhan 430033, Hubei Province, China. sax93@163.com

Received:2015-01-19 Accepted:2015-03-25

### Abstract

• AIM: To observe the changes in subfoveal choroidal thickness ( SFCT ) after intravitreal injections of ranibizumab ( IVR ) for macular edema secondary to retinal vein occlusion ( RVO ).

• METHODS: Thirty-six eyes of 36 patients with macular edema secondary to RVO ) were treated with 0.5mg IVR monthly for 3mo and received additional IVR as needed over the following 1a period. SFCT of the all eyes ( the affected eyes with RVO and unaffected fellow eyes ) was measured by enhanced depth imaging optical coherence tomography images before and after the IVR.

• RESULTS: The mean SFCT of the affected eyes with RVO decreased from  $246.7 \pm 115.0 \mu\text{m}$  at baseline to  $220.5 \pm 102.0 \mu\text{m}$  at 1mo (  $P < 0.05$  ),  $198.3 \pm 114.0 \mu\text{m}$  at 6mo (  $P < 0.01$  ),  $212.6 \pm 96.0 \mu\text{m}$  at 12mo (  $P < 0.01$  ). Whereas the fellow eyes changed from  $229.4 \pm 108.0 \mu\text{m}$  at baseline to  $226.3 \pm 107.0 \mu\text{m}$  at 1mo (  $P > 0.05$  ),  $228.6 \pm 127.0 \mu\text{m}$  at 6mo (  $P > 0.05$  ),  $223.6 \pm 101.0 \mu\text{m}$  at 12mo (  $P > 0.05$  ). There were statistically significant difference between affected eyes with RVO and unaffected fellow eyes.

• CONCLUSION: The SFCT is decreased after IVR for macular edema secondary to RVO. IVR seems to affect the hemorheology of the choroid.

• KEYWORDS: retinal vein occlusion; ranibizumab; macular edema; subfoveal choroidal thickness

Citation: Zhang Q, Feng J, Li PF, et al. Changes in subfoveal choroidal thickness after intravitreal injections of ranibizumab for macular edema secondary to retinal vein occlusion. *Guoji Yanke Zazhi (Int Eye Sci)* 2015;15(4):712-713

### 摘要

目的:观察视网膜静脉阻塞(retinal vein occlusion,RVO)黄斑水肿患者雷珠单抗治疗后脉络膜厚度的变化。

方法:RVO黄斑水肿患者36例36眼行雷珠单抗3+prn次玻璃体腔注射治疗。随访1a,观察患眼及对侧眼治疗前和治疗后中心凹下脉络膜厚度的变化。

结果:治疗前、治疗后1,6,12mo时患眼平均中心凹下脉络膜厚度(Subfoveal choroidal thickness,SFCT)分别为 $246.7 \pm 115.0$ 、 $220.5 \pm 102.0$ 、 $198.3 \pm 114.0$ 、 $212.6 \pm 96.0 \mu\text{m}$ ,差异有统计学意义( $P < 0.05$ )。对侧眼平均SFCT分别为 $229.4 \pm 108.0$ 、 $226.3 \pm 107.0$ 、 $228.6 \pm 127.0$ 、 $223.6 \pm 101.0 \mu\text{m}$ ,对侧眼治疗前后中心凹下脉络膜厚度的变化无差异。

结论:RVO黄斑水肿患者雷珠单抗治疗后中心凹下脉络膜厚度明显降低。雷珠单抗玻璃体腔注射治疗可能影响脉络膜血流状态。

关键词:视网膜静脉阻塞;雷珠单抗;黄斑水肿;脉络膜厚度

DOI:10.3980/j.issn.1672-5123.2015.4.42

引用:张祺,冯劫,李培凤,等. RVO黄斑水肿患者雷珠单抗治疗后脉络膜厚度的变化. 国际眼科杂志 2015;15(4):712-713

### 0 引言

视网膜静脉阻塞(retinal vein occlusion,RVO)是引起老年人视力障碍的常见疾病,黄斑水肿是导致其视力下降的主要原因,当黄斑水肿发生时,黄斑中央视网膜厚度明显增厚。雷珠单抗玻璃体腔注射(intravitreal injections of ranibizumab,IVR)已被证实能减轻视网膜血管通透性,有效降低黄斑中央视网膜厚度,近年来,广泛应用于RVO黄斑水肿的治疗,但其对于黄斑下脉络膜的影响,我们知之甚少。我们通过对比RVO黄斑水肿患者雷珠单抗治疗前后患眼脉络膜厚度的变化,以及与自身健眼的对照研究,观察IVR对RVO黄斑水肿患者脉络膜的影响,现将研究结果报告如下。

### 1 对象和方法

1.1 对象 收集2012-11/2013-10在我院确诊的RVO黄斑水肿患者36例36眼,其中视网膜中央静脉阻塞13例,视网膜分支静脉阻塞23例,临床检查包括最佳矫正视力检查、裂隙灯下眼底检查、眼底照相、眼底荧光血管造影(fundus fluorescein angiography,FFA)和频域相干光学断层扫描(spectral-domain optical coherence tomography,SD-OCT,德国海德堡)。SD-OCT测量黄斑中心厚度大于 $300 \mu\text{m}$ ,无虹膜新生血管、无黄斑缺血,屈光度大于6.00D的排除在外。年龄47~71(平均63.5)岁。

### 1.2 方法

1.2.1 手术方式 患者采用爱尔卡因表面麻醉,于颞上距角巩膜缘3.5mm玻璃体腔注射雷珠单抗0.5mg/0.05mL,注射后指测眼压偏高者前房穿刺降低眼压,每月1次,连续3mo,3mo后按患者不同情况按需注射。

**1.2.2 检查方法** 中心凹下脉络膜厚度采用 SD-OCT 的 EDI 模式(依照 Spaide 等<sup>[1]</sup>提出的标准,从对应 RPE 层的高反射带外缘到巩膜内表面的距离),所有患者每次检查均由同一名技术人员完成。测量 IVR 前、IVR 后 1,6,12mo 黄斑中心凹下脉络膜厚度。

统计学分析:本研究统计学处理使用 SPSS 10.0 软件包。两均数之间的比较采用 *t* 检验,计数资料的比较采用  $\chi^2$  检验。以  $P < 0.05$  为差异有统计学意义。

## 2 结果

**2.1 中心凹下脉络膜厚度** 治疗前、治疗后 1,6,12mo 时患眼平均中心凹下脉络膜厚度(Subfoveal choroidal thickness, SFCT)分别为  $246.7 \pm 115.0$ ,  $220.5 \pm 102.0$ ,  $198.3 \pm 114.0$ ,  $212.6 \pm 96.0 \mu\text{m}$ , 治疗后 1,6,12mo 时患眼平均 SFCT 与治疗前对比, $P$  值分别为 0.016,0.007,0.009,差异有统计学意义( $P < 0.05$ )。对侧眼平均 SFCT 分别为  $229.4 \pm 108.0$ ,  $226.3 \pm 107.0$ ,  $228.6 \pm 127.0$ ,  $223.6 \pm 101.0 \mu\text{m}$ 。治疗后 1,6,12mo 时患眼平均 SFCT 与治疗前对比, $P$  值分别为 0.46,0.72,0.53,对侧眼治疗前后中心凹下脉络膜厚度的变化无差异,见图 1。

**2.2 不良反应** B 组治疗过程中未发生与玻璃体腔内注药相关的并发症,术后 2 例发生一过性眼压升高,经局部使用降眼压眼药水治疗后缓解,眼压控制后停用,未见复发。随访 12mo 未发生眼内炎、白内障等并发症。

## 3 讨论

脉络膜是位于视网膜和巩膜之间富含血管的组织,具有为光感受器提供营养、通过 RPE 细胞交换代谢产物、调节视网膜温度、位置、分泌生长因子等功能。而黄斑中心凹区无视网膜血管供养,因而此区的脉络膜血供尤为重要。脉络膜可以通过吲哚青绿造影、多普勒超声等检查其血管形态和血流的异常改变,OCT 作为一种非侵入性检查方式,可以显示视网膜脉络膜组织的解剖学形态。从而使我们更多的了解脉络膜的生理病理情况。自从 Spaide 等<sup>[1]</sup>使用 OCT 测量活体脉络膜厚度以来,许多研究报道了各种疾病的中心凹下脉络膜厚度的改变。例如中心性浆液性视网膜病变、糖尿病视网膜病变、老年黄斑变性等。我们首次观察 RVO 黄斑水肿患者雷珠单抗治疗后脉络膜厚度的变化,和抗 VEGF 药物治疗 AMD、PCV 等疾病后的研究结果相似<sup>[2,3]</sup>:IVR 注射 1mo 后 CT 明显下降,6mo 后 CT 达到下降峰值,12mo 保持稳定。而患者自身对照眼 CT 在治疗前后均无变化。影响脉络膜厚度的因素有:年龄、性别、眼轴、前房深度、晶状体厚度等<sup>[4]</sup>。根据 Spaide 等的研究<sup>[5]</sup>,正常眼每年下降  $1.56 \mu\text{m}$ 。我们选择患者患眼治疗前后数据对比以及自身对侧眼作为对照组,从而消除年龄性别、眼轴、前房深度、晶状体厚度等影响因素的干扰,在我们的结果中,12mo 后平均下降  $34.1 \mu\text{m}$ ,明显高于正常眼随年龄变化的影响值。证明 IVR 确实改变了脉络膜厚度。在此前的动物试验中,已经证实雷珠单抗玻璃体腔注射后能迅速通过视网膜全层达到脉络膜<sup>[6]</sup>。我们推测:在 RVO 黄斑水肿的患者中,组织缺氧导致 RPE 细胞、微血管内皮细胞中 VEGF 表达增加,VEGF 通过增加一氧化氮产物引起血管扩张增加眼血流量,同时增加血管通透性,从而引起视网膜血管渗漏,引起黄斑水肿,在 IVR 后 VEGF 明显下降,雷珠单抗通过抗 VEGF 作用减轻脉络膜血管的扩张,降低血管通透性,从而降低中心凹下脉络膜厚度。尽管如此,但是到目前为止,还不清楚 IVR 是否有

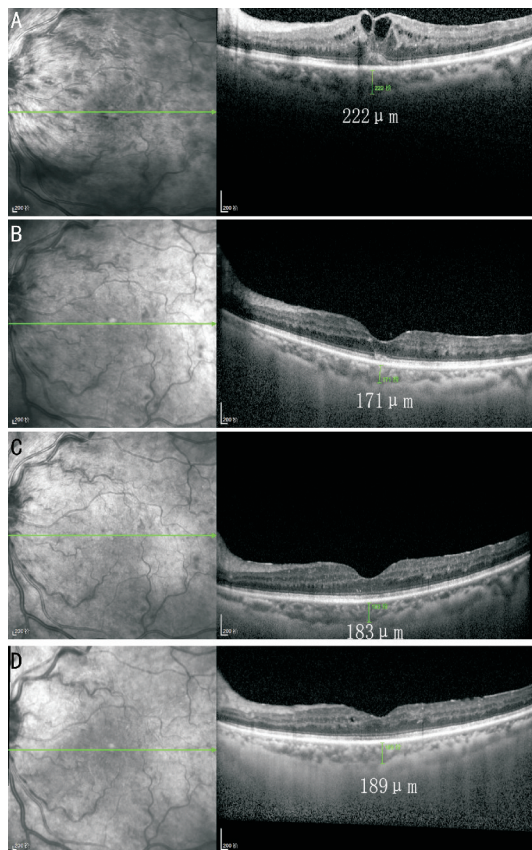


图 1 患者治疗前、治疗后 1,6,12mo 时患眼 SFCT 比较 A: 治疗前;B: 治疗后 1mo;C: 治疗后 6mo;D: 治疗后 12mo。

收缩脉络膜血管的作用,如同先前的报道对视网膜血管的收缩作用一样<sup>[7,8]</sup>。随着更好的设备和检查方法的出现,我们将进一步探索 IVR 后引起脉络膜病理性的变化。

## 参考文献

- Spaide RF, Koizumi H, Pozzoni MC. Enhanced depth imaging spectral-domain optical coherence tomography. *Am J Ophthalmol* 2008;146(4):496-500
- Branchini L, Regatieri C, Adhi M, et al. Effect of intravitreal anti-vascular endothelial growth factor therapy on choroidal thickness in neovascular age-related macular degeneration Using Spectral-Domain optical coherence tomography. *JAMA Ophthalmol* 2013;131(5):693-694
- Ichiro M, Tomohiro I, Hiroshi O, et al. Choroidal thickness changes after intravitreal ranibizumab and photodynamic therapy in recurrent polypoidal choroidal vasculopathy. *Am J Ophthalmol* 2013;156(3):548-556
- Wei WB. Subfoveal choroid thickness: The Beijing eye study. *Ophthalmology* 2013;120(1):175-180
- Margolis R, Spaide RF. A pilot study of enhanced depth imaging optical coherence tomography of the choroid in normal eyes. *Am J Ophthalmol* 2009;147(5):811-815
- Gaudreault J, Fei D, Beyer JC, et al. Pharmacokinetics and retinal distribution of ranibizumab, a humanized antibody fragment directed against VEGF-A, following intravitreal administration in rabbits. *Retina* 2007;27(9):1260-1266
- Papadopoulou DN, Mendrinou E, Mangioris G, et al. Intravitreal ranibizumab may induce retinal arteriolar vasoconstriction in patients with neovascular age-related macular degeneration. *Ophthalmology* 2009;116(9):1755-1761
- Sacu S, Pemp B, Weigert G, et al. Response of retinal vessels and retrobulbar hemodynamics to intravitreal anti-VEGF treatment in eyes with branch retinal vein occlusion. *Invest Ophthalmol Vis Sci* 2011;52(6):3046-3050