

# 特发性黄斑裂孔 OCT 形态特点对视力预后的影响

高建萍<sup>1</sup>, 郭小健<sup>2</sup>

作者单位:<sup>1</sup>(410000)中国湖南省常德市第一人民医院眼科;

<sup>2</sup>(415000)中国湖南省长沙市,湘雅二医院眼科

作者简介:高建萍,毕业于湘雅二医院,硕士,主治医师,研究方向:眼底病。

通讯作者:高建萍. celiagao2004@126.com

收稿日期:2013-06-21 修回日期:2013-09-30

## Influences of OCT image on the prognosis of visual outcomes among patients with idiopathic macular holes

Jian-Ping Gao<sup>1</sup>, Xiao-Jian Guo<sup>2</sup>

<sup>1</sup>Department of Ophthalmology, the First People's Hospital of Changde, Changde 410000, Hunan Province, China; <sup>2</sup>Department of Ophthalmology, the Second Xiangya Hospital, Changsha 415000, Hunan Province, China

**Correspondence to:** Jian-Ping Gao. Department of Ophthalmology, the First People's Hospital of Changde, Changde 410000, Hunan Province, China. celiagao2004@126.com

Received:2013-06-21 Accepted:2013-09-30

### Abstract

• **AIM:** To observe the optical coherence tomography (OCT) images of idiopathic macular hole (IMH) on patients before and after vitrectomy and internal limiting membrane peeling (ILMP) surgery, and to analyze the relationship between the macular hole configuration and the postoperative best corrected visual acuity so as to offer a potential index to effectively predict visual outcome in eyes with idiopathic macular holes.

• **METHODS:** A total of 32 consecutive patients of IMH (7 males, 25 females) receiving the operation of PPV and ILMP were performed with routine ophthalmologic and OCT examination before and after the operation. The best-corrected visual acuity (BCVA) in the follow-up period was recorded. The minimum diameter, the base diameter, the hole height before the operation, and the macular retinal thickness before and after the operation were measured respectively by the analytical model of OCT. The correlation between macular hole index (MHI) and BCVA post operation was analyzed using SPSS 13.0.

• **RESULTS:** The negative correlation was observed between the post operative BCVA and the minimum diameter and the base diameter before the operation ( $r = -0.524, -0.610, P < 0.01$ ); There were no significant correlation between the post operative BCVA and the hole height and the macular retinal thickness ( $r = -0.064, 0.003, P > 0.05$ ). The positive correlation was observed

between the postoperative BCVA and the MHI before operation ( $r = 0.457, P < 0.01$ ); The cut-off value of MHI was defined as 0.5 by clinical observation. Postoperative BCVA in the MHI  $\geq 0.5$  group was much better than that in the MHI  $< 0.5$  group (Mann-Whitney Test,  $U = 30.0, W = 135, P < 0.01$ ). The postoperative BCVA of patients with IMH was much better than that before the operation.

• **CONCLUSION:** The smaller the minimum diameter and the base diameter is, the better the post operative BCVA. The MHI is easy to calculate, and patients of MHI  $\geq 0.5$  have a better postoperative BCVA, MHI can be used as clinical evaluation - index for operation selection. The PPV combined with IMLP can effectively treat the IMH based on the OCT result.

• **KEYWORDS:** idiopathic macular hole; vitrectomy; internal limiting membrane peeling; OCT; macular hole index; postoperative best corrected visual acuity

**Citation:** Gao JP, Guo XJ. Influences of OCT image on the prognosis of visual outcomes among patients with idiopathic macular holes. *Guoji Yanke Zazhi (Int Eye Sci)* 2013;13(11):2293-2295

### 摘要

**目的:**应用光学相干断层扫描(OCT)进行对玻璃体切割联合内界膜剥除术治疗的特发性黄斑裂孔(IMH)患者术前术后的裂孔形态观察,分析影响视力预后的因素,为有效预测术后视力提供潜在指标。

**方法:**选取患者32例(男7例,女25例)行玻璃体切割联合内界膜剥除,膨胀气体充填手术的IMH患者,对其均进行术前术后的OCT检查和眼科常规检查。取随访期间最佳矫正视力(BCVA),利用OCT的分析模式,分别测量术前黄斑裂孔的最小直径、基底直径、裂孔高度、黄斑区视网膜厚度。用SPSS13.0软件包,比较术前黄斑裂孔自身形态测量值与术后BCVA的相关性。

**结果:**术后BCVA与术前黄斑裂孔的最小直径和基底直径( $r = -0.524, -0.610, P < 0.01$ )呈负相关;与裂孔高度,黄斑区视网膜厚度( $r = -0.064, 0.003, P > 0.05$ )无明显相关性;与术前黄斑裂孔(macular hole index, MHI),临床观察,取MHI=0.5为分界值,MHI $\geq 0.5$ 组的患者术后视力明显优于MHI $< 0.5$ 组(Mann-Whitney Test,  $P < 0.01$ );手术治疗后的IMH患者BCVA较术前明显提高。

**结论:**黄斑裂孔的最小直径,基底直径越小,术后视力恢复越好。MHI计算简便,MHI $\geq 0.5$ 的患者手术后视力恢复较好,可作为手术选择的指标。玻璃体切割联合内界膜剥除术治疗特发性黄斑裂孔有良好效果。

**关键词:**特发性黄斑裂孔;玻璃体切割术;内界膜剥除术;OCT;黄斑裂孔指数;术后最佳矫正视力

DOI:10.3980/j.issn.1672-5123.2013.11.38

引用:高建萍,郭小健.特发性黄斑裂孔 OCT 形态特点对视力预后的影响.国际眼科杂志 2013;13(11):2293-2295

## 0 引言

特发性黄斑裂孔(IMH)是无明显外伤、屈光不正等因素影响而自发出现的黄斑区视网膜全层缺损。直到1991年 Kelly 等<sup>[1]</sup>将玻璃体切割联合内界膜剥除手术应用于治疗黄斑裂孔,才有效的增加了黄斑裂孔的解剖愈合率,成功率达到86%~95%,近年来随着手术水平的提高,还有提高的趋势,而且大部分患者获得了视力的部分或全部的恢复。但玻璃体切割手术是眼科比较复杂的手术,术后并发症较多,本研究利用 OCT 对黄斑裂孔细微结构的变化进行定性定量的检查,分析黄斑裂孔的结构对治疗预后的影响,试图找到一个简单的,适用的指标,指导手术的选择。

## 1 对象和方法

**1.1 对象** 2005-06/2007-03 间行经平坦部玻璃体切割术+内界膜剥除术的特发性黄斑裂孔患者 32 例 32 眼,其中左眼 20 例,右眼 12 例;女 25 例,男 7 例;女:男约为 4:1;年龄 53~76(平均 61)岁,病程 3d~3a,平均 6mo。1 例在术中给予曲安奈德染色后行内界膜剥除手术,2 例因黄斑裂孔愈合不佳,行第二次玻璃体切割术+内界膜剥除术治疗。随访时间 2~18mo,随访期间未发现再次形成黄斑裂孔。主要仪器设备:StratusOCT3000 型,Zeiss。

## 1.2 方法

**1.2.1 排除标准** (1)伴糖尿病视网膜病变,视网膜静脉阻塞等导致的黄斑水肿;老年黄斑退行性变,病理性近视等导致脉络膜新生血管,脉络膜萎缩等严重影响视力的黄斑病变。(2)可能同时伴有脉络膜破裂的外伤性黄斑裂孔。(3)术前有成熟白内障、角膜疾病、玻璃体积血等影响屈光间质透明的因素。(4)板层裂孔和假性裂孔。(5)术前伴黄斑部视网膜脱离。(6)术后继发视网膜脱离的患者。(7)合并青光眼或有家族史患者。(8)曾行内眼手术眼。

**1.2.2 OCT 检查** 所有入选患者均进行常规眼部检查,在检查前被检者需验光以获取其屈光度数,为了获得高质量的 OCT 图像,在检查前需 5g/L 托吡卡胺扩瞳。选择所检查的程序(快速扫描和线性扫描)后即可开始获取图像。所有患者复查均采用重复扫描模式,增加对病患同一部位测量时间上和空间上的可重复性,减少主观影响因素。选择视网膜厚度(单眼),测量裂孔边缘的视网膜厚度,即裂孔高度。本研究用手动测量工具取 0°线性扫描的裂孔边缘的网膜最厚处为裂孔高度 b(图 1)。黄斑裂孔的最小直径 c 定义为在平行于视网膜水平的裂孔最小时的直径,黄斑裂孔的基底直径 a 定义为在色素上皮层水平裂孔的直径。黄斑裂孔指数<sup>[6]</sup>被定义为裂孔高度与基底直径的比值(MHI=b/a)。

**1.2.3 手术方法** 手术采用扁平部三切口后段玻璃体切割,联合内界膜剥离,气-液交换,膨胀气体(C<sub>3</sub>F<sub>8</sub>或 S<sub>2</sub>F<sub>6</sub>)充填。具体方法如下:玻璃体切除与玻璃体后脱离,在颞侧视网膜血管弓内,远离黄斑中心凹至少 1.5mm 选择一开始点,以黄斑裂孔为中心,缓慢的环绕孔周连续撕开。大部分病例未行曲安奈德或吲哚青绿的内界膜染色。手术后,以妥布霉素地塞米松眼膏结膜囊内给药,包扎术眼。术后面向下体位 2wk 以上,每天 8h 以上。

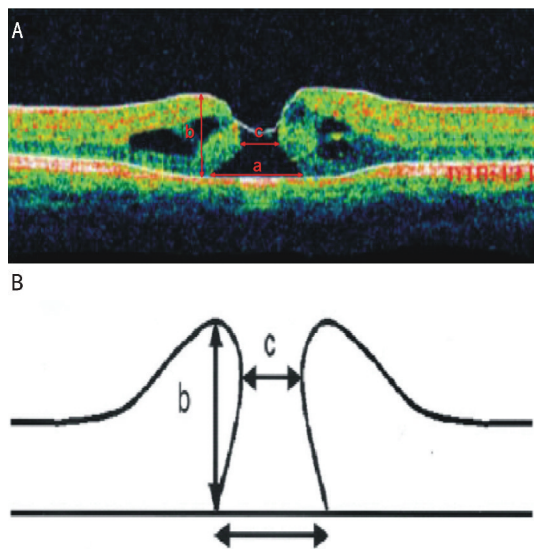


图 1 A,B:黄斑裂孔参数测量示意图。

表 1 特发性黄斑裂孔 OCT 测量参数值

参数	例数	Mean±SD	范围
最小直径 c	32	454.28±235.38μm	10~935μm
基底直径 b	32	891.75±342.73μm	212~1673μm
裂孔高度 a	32	444.47±79.50μm	287~652μm
黄斑部视网膜厚度	32	387.09±73.57μm	191~535μm
MHI=b/a	32	0.61±0.36	0.26~2.06

表 2 特发性黄斑裂孔治疗前后的 BCVA

时间	例数	Mean±SD	范围
术前	32	0.14±0.15	0.02~0.5
术后	32	0.32±0.25	0.05~1.2

统计学分析:所有数据均采用 SPSS 13.0 统计软件包处理。研究对象一般资料均采用均数±标准差表示。相关性分析采用 Spearman 双侧检验。采用 Mann-Whitney U 检验比较 14 例 MHI<0.5 的患眼和 18 例 MHI≥0.5 的患眼治疗后的 BCVA 的关系。P<0.05 为差异有统计学意义。

## 2 结果

**2.1 黄斑裂孔的形态特征** 特发性黄斑裂孔的患者 32 例,在行玻璃体切割联合内界膜剥除手术治疗前均行 OCT 检查,并计算 MHI,其平均值±标准差见表 1。随访 2~18mo,取术后随访的最佳视力记录,术前术后对患眼视力验光,矫正视力平均值±标准差见表 2。

## 2.2 黄斑裂孔参数及 MHI 与术后最佳矫正视力的相关性

采用双变量回归和相关性分析,分别比较黄斑裂孔最小直径,基底直径,黄斑裂孔高度,黄斑部视网膜厚度与术后 BCVA 的关系,比较结果如表 3,最小直径和基底直径越大,术后 BCVA 越差;黄斑裂孔高度与黄斑部视网膜厚度与术后 BCVA 无明显相关性。

**2.3 MHI 取值的显著性** 根据临床经验取 MHI 值为 0.5,采用 Mann-Whitney U 检验比较 14 例 MHI<0.5 的患眼和 18 例 MHI≥0.5 的患眼治疗后的 BCVA 的关系,取双尾确切概率,比较结果见表 4。MHI≥0.5 组的术后 BCVA 明显好于 MHI<0.5 组。

**2.4 手术疗效评价** 患者 32 例均行玻璃体切割联合内

表3 黄斑裂孔自身参数与术后 BCVA 的关系

参数	r	r <sup>2</sup>	F	P	回归方程
术后 BCVA(Y)	-	-	-	-	-
最小直径(X <sub>1</sub> )	-0.524	0.275	11.369	0.002	Y=0.574-0.001X
基底直径(X <sub>2</sub> )	-0.610	0.372	17.737	0.000	Y=0.719-0.000X
裂孔高度(X <sub>3</sub> )	0.064	0.004	0.125	0.726	Y=0.410+0.00X
黄斑部视网膜厚度(X <sub>4</sub> )	0.003	0.000	0.000	0.986	Y=0.315+0.000X
MHI	0.457	0.226	8.750	0.006	Y=0.117+0.334X

表4 MHI≥0.5 组和 MHI<0.5 组术后 BCVA 比较

分组	例数	平均秩	秩和	U	W	P
MHI<0.5	14	9.64	135	30.000	135.000	0.000
MHI≥0.5	18	21.83	393			

界膜剥除手术治疗,视力提高 28 例,视力下降者 4 例,治疗后视力提高率为 88% (28/32)。术后 BCVA 明显好于术前。临床上解剖愈合分类有多种,Kang 等<sup>[2]</sup>将裂孔愈合定义为黄斑部裂孔边缘消失(一类愈合)或平贴于色素上皮层,不伴孔周神经上皮水肿(二类愈合)。未闭指裂孔大小无明显变化甚至比治疗前略变大,孔周的神经上皮水肿仍然存在。本院的 32 例患眼,一类愈合 23 例,二类愈合 4 例,未愈者 5 例,解剖愈合率为 84% (27/32)。

### 3 讨论

OCT 作为一种非损伤性、非接触性的新的影像学检查,可以对角膜、虹膜、晶状体、视网膜、视神经乳头进行横断面断层摄像,能客观、定量的进行视网膜特别是黄斑部细微结构的测量和分析,可起到类似于组织病理学观察的作用,因此,有较好的临床应用价值。OCT 的高分辨率能极敏感的观察黄斑裂孔视网膜神经上皮层和玻璃体界面的变化。这是 OCT 与以往检查手段相比,更为优越的一点。

裂孔的最小直径和基底直径越大,视力预后越差。Michael 等<sup>[3]</sup>报告术前 OCT 检查孔径 < 400μm 的黄斑裂孔有较高的手术成功率,术后视力亦佳,术后黄斑裂孔再裂开者均为孔径 > 400μm 者。Ullrich 等<sup>[4]</sup>认为术前用 OCT 检测黄斑裂孔大小,可以判断术后视力与解剖学成功率,特别是黄斑裂孔最小直径与基底孔径,具有判断预后的价值,黄斑裂孔直径小者,视力预后亦佳,此由于小的孔径提示有较好的保留黄斑组织。黄斑裂孔术前视力都很低下<sup>[5]</sup>,由于裂孔是发生于中心凹的局限性视网膜神经上皮全层缺损,在视力最敏感的中心凹部位视锥细胞丧失,故其残留视力决非为中心凹固视的中心视力,肯定是中心外固视的中心外视力。黄斑裂孔术后视力的恢复,或极少数黄斑裂孔自行愈合后的视力,变异很大。一般都较术前视力有进步,有的视力增进明显,甚至少数可达 1.0 者,因此有可能此时黄斑中心凹部位已有了完整的神经要素及其连接结构,促进了视功能的恢复,以研究观察来看,这种恢复的能力还是要依赖黄斑部缺失视网膜的多少。Smiddy 等<sup>[6]</sup>认为玻璃体皮质对黄斑中心凹旁的切线牵拉,证实了视网膜前表面切线牵引力才是引起黄斑裂孔的真正原因,在 IMH 的发展过程中,裂孔渐进性增大,与内界膜自身的内在张力有关。牵引力引起的黄斑水肿不同于视网膜内外屏障破坏引起的黄斑水肿,黄斑裂孔的孔

周视网膜水肿在牵引解除后,绝大部分视网膜都能回复到正常的厚度。比较高的裂孔,黄斑部视网膜受到的牵引力较强,解除内界膜牵引的张力后,自然回复的趋势较强;比较扁平的裂孔,可能由于裂孔形成时黄斑部神经上皮层缺失降低了内界膜对视网膜的张力,手术后自然回复的趋势较差,这样,裂孔较高的 IMH 黄斑中心凹的修复可能性比扁平的 IMH 要大一些。

MHI 被定义为裂孔高度与基底直径的比值<sup>[7]</sup>,Kusuhara 等<sup>[8]</sup>研究发现 MHI ≥ 0.5 组的患者术后视力明显优于 MHI < 0.5 组,与本研究中的结果相同,MHI = 0.5 的取值具有显著性,可将该取值作为手术后视力预测的初步指标,MHI 值越大就表示黄斑裂孔变形小,手术解除黄斑裂孔周边的切线牵引后,裂孔水平方向的自然恢复趋势就越大,应用 OCT 对患者病损的同一部位,同一轴向于术前术后进行重复定量的随诊可以发现,MHI 对预测术后 BCVA 来说是一个简单易测的指标,可以有效评估术后的视力恢复情况。玻璃体切割联合内界膜剥除加玻璃体腔注气治疗黄斑裂孔仍然是目前经典有效的手术方式。

### 参考文献

- Kelly NE, Wendel RT. Vitreous surgery for idiopathic macular holes: results of a pilot study. *Arch Ophthalmol* 1991;109(5):654-659
- Kang SW, Ahn K, Ham DI. Types of macular hole closure and their clinical implications. *Br J Ophthalmol* 2003;87(8):1015-1019
- Michael S, Baker BJ, Duker JS, et al. Anatomical outcomes of surgery for idiopathic macular hole as determined by optical coherence tomography. *Arch Ophthalmol* 2002; 120(1):29-35
- Ullrich S, Haritoglou C, Gass C, et al. Macular hole size as a prognostic factor in macular hole surgery. *Br J Ophthalmol* 2002;86: 390-393
- 夏德昭. 再论治疗黄斑裂孔的要点. *中国实用眼科杂志* 2004;22(11): 845-847
- Smiddy WE, Michels RG, de Bustros S, et al. Histopathology of tissue removed during vitrectomy for impending idiopathic macular holes. *Am J Ophthalmol* 1989;108(4):360-364
- Messmer EM, Heidenkummer HP, Kampik A. Ultrastructure of epiretinal membranes associated with macular holes. *Graefes Arch Clin Exp Ophthalmol* 1998;236(4):248-254
- Kusuhara S, Teraoka Escano MF, Fujii S, et al. Prediction of postoperative visual outcome based on hole configuration by optical coherence tomography in eyes with idiopathic macular holes. *Am J Ophthalmol* 2004;138(5):709-716