

晶状体在玻璃体切割术中对角膜内皮细胞保护作用的短期观察

杨雪莉^{1,2}, 周善璧¹, 张学东¹

作者单位:¹(400016)中国重庆市,重庆医科大学附属第一医院眼科;²(671000)中国云南省大理市,大理学院附属医院眼科
作者简介:杨雪莉,女,毕业于重庆医科大学,硕士,主治医师,研究方向:角膜病、白内障。

通讯作者:周善璧,男,教授,硕士研究生导师,重庆医科大学附属大学城医院常务副院长,研究方向:角膜病、眼表疾病,重点从事角膜移植术后排斥反应发生机制及治疗、感染性眼表面疾病的临床研究. zhoushanbi@yahoo. com. cn

收稿日期:2011-07-19 修回日期:2011-10-12

Short-term observation of protective effect of lens on corneal endothelium in vitrectomy

Xue-Li Yang^{1,2}, Shan-Bi Zhou¹, Xue-Dong Zhang¹

¹Department of Ophthalmology, the First Affiliated Hospital of Chongqing Medical University, Chongqing 400016, China;

²Department of Ophthalmology, Affiliated Hospital of Dali University, Dali 671000, Yunnan Province, China

Correspondence to: Shan-Bi Zhou. Department of Ophthalmology, the First Affiliated Hospital of Chongqing Medical University, Chongqing 400016, China. zhoushanbi@yahoo. com. cn

Received: 2011-07-19 Accepted: 2011-10-12

Abstract

• AIM: To observe the preventive effect of lens on corneal endothelium during vitreoretinal surgeries.

• METHODS: Totally 32 patients (32 eyes) underwent vitrectomy, part of the lens (18 cases) were retained, part of the lens were not retained (14 cases). Pictures of corneal endothelium were taken with specular microscopy before operation and within two weeks after operation. Morphological changes of the cells were observed directly, and the cells' four parameters were analyzed by statistics.

• RESULTS: The changes of abnormal morphology of cells were more obvious in the postoperative aphakia. Comparing the cells' four parameters with preoperation, there were no statistically significant differences in the postoperative phakia ($P > 0.05$). There were statistically significant differences in the postoperative aphakia ($P < 0.05$).

• CONCLUSION: In vitrectomy, the barrier function of lens can reduce the damage of various factors on corneal endothelial cells, retained lens play a protective effect on the corneal endothelial cells.

• KEYWORDS: lens; corneal endothelium; vitrectomy; short-term

Yang XL, Zhou SB, Zhang XD. Short-term observation of protective effect of lens on corneal endothelium in vitrectomy. *Gugji Yanke Zazhi* (Int J Ophthalmol) 2011; 11(11):1907-1910

摘要

目的:观察玻璃体切割术中保留晶状体对角膜内皮细胞的保护作用。

方法:选择视网膜脱离合并增生性玻璃体视网膜病变接受了玻璃体切割术的32例32眼患者,其中14例因合并白内障或前段增生性玻璃体视网膜病变术中切割了晶状体,另外18例保留了晶状体。用角膜内皮显微镜测定术前和术后2wk内角膜内皮细胞,观察细胞的形态变化,并对细胞的4项定量指标进行统计学分析。

结果:细胞形态学改变以术后无晶状体眼更明显。从细胞参数改变上看,术后4项定量指标有改变,与术前相比,有晶状体眼组差异无显著性($P > 0.05$);无晶状体眼组差异有显著性($P < 0.05$)。

结论:玻璃体切割术时,晶状体的屏障功能减少了多因素对角膜内皮细胞的损害,保留晶状体可对角膜内皮细胞产生一定的保护作用。

关键词:晶状体;角膜内皮细胞;玻璃体切割;短期

DOI: 10.3969/j.issn.1672-5123.2011.11.011

杨雪莉,周善璧,张学东.晶状体在玻璃体切割术中对角膜内皮细胞保护作用的短期观察.国际眼科杂志2011;11(11):1907-1910

0 引言

白内障、青光眼手术对角膜内皮细胞影响的研究较多,玻璃体切割手术对角膜内皮细胞影响的研究还比较少。随着玻璃体切割手术的广泛开展,有必要对玻璃体切割手术和角膜内皮细胞的关系作更多研究。本研究将满足研究条件的32例32眼视网膜脱离合并增生性玻璃体视网膜病变接受了玻璃体切割手术的患者纳为观察对象,其中14例因合并白内障或前段增生性玻璃体视网膜病变术中切割了晶状体,另外18例保留了晶状体。采用角膜内皮显微镜行术前和术后2wk内角膜内皮细胞检查,观察细胞形态学改变,并对细胞4项指标进行统计学分析。通过本研究初步了解术前及术后短期内角膜内皮细胞的变化,旨在探讨玻璃体切割术中保留晶状体对角膜内皮细胞的保护作用。

1 对象和方法

1.1 对象 将2010-03/11在我院接受了玻璃体切割手术的患者中随机抽取了满足研究条件的32例32眼纳为观察对象,均为视网膜脱离合并增生性玻璃体视网膜病变患者。均为单眼患病,男15例,女17例,右眼13例,左眼19例,年龄28~62(平均38)岁。最佳矫正视力为手动/15cm~

0.5,病程2d~10mo。研究对象纳入标准:(1)行玻璃体切割联合硅油填充术(VRS)与玻璃体切割+晶状体切割联合硅油填充术(LVRS)的患者。(2)术前眼压测量正常,眼前节检查、B超、眼底镜及眼底荧光造影等检查排除眼内其他疾病的患者。(3)手术过程顺利,手术操作时程在2.5~3.0h之间,术中及术后无严重并发症。(4)术后眼压正常或一过性眼压升高经甘露醇降眼压治疗后在3d内眼压均控制在正常范围内者。(5)角膜透明,无角膜疾病史。(6)无葡萄膜炎病史。(7)无青光眼病史。(8)无眼外伤病史。研究对象排除标准:(1)接受玻璃体切割+白内障超声乳化联合硅油填充术的患者。(2)晶状体摘除时保留了晶状体前囊膜或后囊膜的患者。(3)手术操作时程大于3h者。(4)术后持续高眼压超过3d者。(5)术后角膜水肿严重,前房反应重的患者。(6)裂隙灯检查看到硅油或气体进入前房的患者。(7)眼外伤患者。(8)并发葡萄膜炎等其它眼部疾病的患者。(9)糖尿病患者。(10)高血压患者。(11)既往接受过内眼手术的患者。(12)配戴角膜接触镜的患者。

1.2 方法

1.2.1 研究对象分组 将32例32眼按晶状体摘除与否分为两组。玻璃体切割联合硅油填充术(vitreoretinal surgery and silicone tamponade, VRS)后保留晶状体的18眼为一组。玻璃体切割+晶状体切割联合硅油填充术(lenticular vitreoretinal surgery and silicone tamponade, LVRS)后未保留晶状体的14眼为另一组。

1.2.2 角膜内皮显微镜检查 使用Topcon SP-3000型非接触型角膜内皮显微镜,照相范围:(0.25×0.5)mm²,放大倍率:×150,厚度测量:0.01mm精度。结果显示后,直接观察角膜内皮细胞的形态学改变,包括细胞大小、形态、排列、边界是否改变,是否有KP出现及其它异常结构等。并采用与角膜内皮显微镜配套的IMAGEnet系统对图像进行分析,本研究分析参数有角膜内皮细胞密度(the corneal endothelium cell density, CD)、平均细胞面积(average cell area, AVE)、细胞面积变异系数(coefficient of variation of average area, CV)、六角形细胞百分比(ratio of hexagonal cells, RHC)。

1.2.3 手术方法及术后一般情况 经睫状体平坦部行标准三切口闭合式玻璃体切割术,手术步骤包括玻璃体切割、人工玻璃体后脱离、剥膜、松解视网膜固定皱褶、眼内光凝或冷冻处理视网膜裂孔、气液交换、硅油填充等。根据晶状体情况切除或保留晶状体,晶状体切除者行下方6:00处虹膜周切孔。手术由同一熟练术者施行,过程顺利,时间在2.5~3.0h之间,术毕眼压Tn。术中使用以乳酸林格氏液为主的自制灌注液,重水(DK-Line REF VRL100)和硅油(REF VRL600 Oxane 5700)均为美国博士伦公司生产。术后患者视网膜均解剖复位,玻璃体腔硅油在位,裂隙灯检查未看到硅油或气体进入前房,前房反应不重。一过性眼压升高12眼,升高范围在40mmHg以内,及时甘露醇治疗后在3d内眼压均控制在正常范围,严格控制体位至少2wk以上。

统计学分析:对角膜内皮细胞参数采用社会科学统计软件包SPSS 13.0进行处理。各项均数以 $\bar{x} \pm s$ 表示。各组术前与术后角膜内皮细胞参数的比较采用配对样本t检验,以 $P < 0.05$ 作为判断差异显著性的标准。




图1 患眼前角膜内皮细胞图像。




图2 细胞大小一致性改变(玻切+硅油填充术后)。

图3 细胞大小一致性改变(玻切+晶状体切割+硅油填充术后)。

2 结果

2.1 玻璃体切割术前及术后角膜内皮细胞的形态学改变

2.1.1 患者术前角膜内皮细胞图像 患者术前角膜内皮细胞大小相近,排列整齐,边界清晰,大多数细胞呈六角形结构,未见细胞缺失等异常表现(图1)。

2.1.2 患者术后角膜内皮细胞图像 玻璃体切割术后出现一系列角膜内皮细胞形态学改变,总体来看,以无晶状体眼患者表现更为明显(图2~12)。

2.1.2.1 细胞大小一致性改变 术后出现角膜内皮细胞大小不均,细胞面积普遍增大(图2,3)。

2.1.2.2 细胞形态一致性改变 术后出现角膜内皮细胞形态不规则,六角形结构消失,多形性增加(图4,5)。

2.1.2.3 细胞排列紊乱,边界模糊 术后出现细胞排列紊乱,边界模糊,甚至局部融合成片(图6,7)。

2.1.2.4 KP出现 术后在部分患眼中观察到了细胞表面有KP出现(图8,9)。

2.1.2.5 其它异常结构 部分LVRS术后出现角膜内皮面不平整,隆起或凹下(图10,11)。部分LVRS术后患眼角膜内皮面有细胞缺失的表现(图12)。

2.2 玻璃体切割术前及术后角膜内皮细胞的定量分析

2.2.1 手术前后角膜内皮细胞密度及六角形细胞百分比的改变 本组资料显示术后角膜内皮细胞密度及六角形细胞百分比下降,但VRS组与术前相比差异无显著性($P > 0.05$)。LVRS组与术前相比差异有显著性($P < 0.05$,表1)。

2.2.2 手术前后平均细胞面积及细胞面积变异系数的改变 本组资料显示术后平均细胞面积和变异系数增大,但VRS组与术前相比差异无显著性($P > 0.05$)。LVRS组与术前相比差异有显著性($P < 0.05$,表2)。

表 1 术前及术后角膜内皮细胞密度及六角形细胞百分比比较

$\bar{x} \pm s$

时间	玻切 + 硅油填充 (n = 18)		玻切 + 晶状体切割 + 硅油填充 (n = 14)	
	内皮细胞密度 (个/mm ²)	六角形细胞百分比 (%)	内皮细胞密度 (个/mm ²)	六角形细胞百分比 (%)
术前	2674.20 ± 298.72	53.38 ± 9.49	2770.15 ± 324.50	58.92 ± 9.83
术后	2667.65 ± 298.95	52.11 ± 9.13	2231.71 ± 394.58	51.92 ± 10.58
差值	6.54 ± 13.81	1.27 ± 2.58	538.43 ± 221.54	7.00 ± 3.25
P	0.061	0.051	0.000	0.000

表 2 两种手术方式前后平均细胞面积及细胞面积变异系数比较

$\bar{x} \pm s$

时间	玻切 + 硅油填充 (n = 18)		玻切 + 晶状体切割 + 硅油填充 (n = 14)	
	平均细胞面积 (μm ²)	细胞面积变异系数 (%)	平均细胞面积 (μm ²)	细胞面积变异系数 (%)
术前	389.40 ± 73.95	36.16 ± 5.23	399.82 ± 48.89	34.77 ± 4.48
术后	398.68 ± 74.50	37.43 ± 6.63	469.78 ± 71.05	41.05 ± 5.64
差值	9.28 ± 18.81	1.27 ± 2.79	69.95 ± 28.65	6.27 ± 4.04
P	0.052	0.07	0.000	0.000




图 4 细胞形态一致性改变 (玻切 + 硅油填充术后)。

图 5 细胞形态一致性改变 (玻切 + 晶状体切割 + 硅油填充术后)。

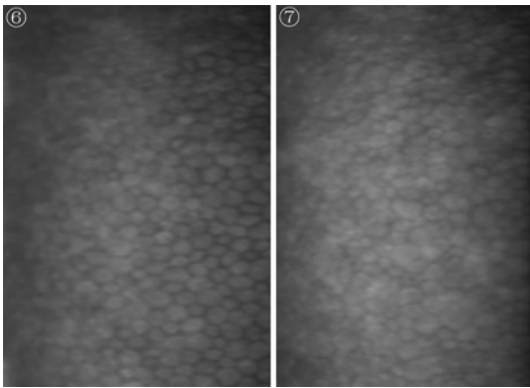


图 6 细胞排列紊乱, 边界模糊 (玻切 + 硅油填充术后)。

图 7 细胞排列紊乱, 边界模糊 (玻切 + 晶状体切割 + 硅油填充术后)。

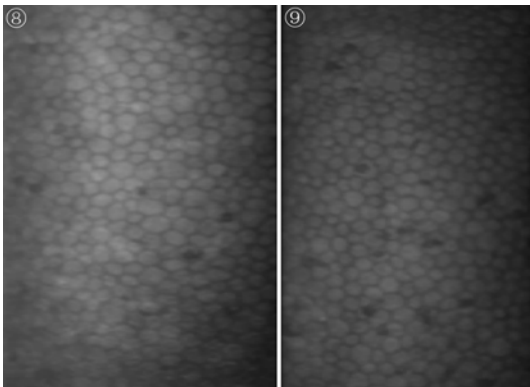


图 8 细胞表面 KP (玻切 + 硅油填充术后)。

图 9 细胞表面 KP (玻切 + 晶状体切割 + 硅油填充术后)。




图 10 角膜内皮面不平整 (玻切 + 硅油填充术后)。

图 11 角膜内皮面不平整 (玻切 + 晶状体切割 + 硅油填充术后)。

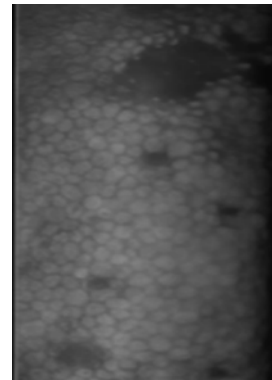


图 12 角膜内皮面有细胞缺失 (玻切 + 晶状体切割 + 硅油填充术后)。

3 讨论

随着眼科显微技术的发展及玻璃体切割机的出现, 很多玻璃体视网膜疾病得到了有效治疗。玻璃体切割是治疗视网膜脱离合并增生性玻璃体视网膜病变的主要方法, 由于部分患者合并晶状体混浊影响眼底观察, 或合并前段增生性玻璃体视网膜病变, 行玻璃体切割时为将基底部玻璃体切割干净同时切割了晶状体。但保留晶状体有着重要意义, 除了对调节功能有利、阻挡新生血管生长因子进入前房, 还对角膜内皮细胞起保护作用。

由于玻璃体切割术中其它因素也会角膜内皮细胞产生影响, 首先对这些因素进行讨论, 将其控制在最低水平或某恒定范围, 以便准确地评价晶状体对角膜内皮细胞所起的保护作用。(1) 炎症的影响: 玻璃体切割术后会出

现 KP 及房水混浊等炎症反应并对角膜内皮细胞产生影响。研究发现,角膜后 KP 数量及房水混浊程度越高,角膜内皮细胞形态变化越显著^[1]。我们术后通过裂隙灯观察 KP 和房水混浊程度初步判断炎症反应,对反应重者予排除,尽量把炎症反应引起的角膜内皮损伤控制在较轻程度。(2)高眼压的影响:梁都娅等^[2]认为高眼压对于内皮细胞可能是一个机械性刺激,可破坏细胞膜,对细胞造成损害。由于角膜内皮细胞对高眼压有一定的耐受性,赵林等^[3]报道如果眼压下降后,内皮细胞的功能还能代偿,角膜可以恢复到原来的透明状态。Karel 等^[4]的研究表明,术后眼压短期(3~5d)升高 3.87~4.67kPa,对角膜内皮无影响。我们所选患者手术操作顺利,术中硅油注入适量,术后一过性眼压升高 12 眼,升高范围在 40mmHg 以内,及时予甘露醇治疗后在 3d 内眼压均控制在正常范围。把高眼压对角膜内皮细胞的损害控制在较低水平。(3)重水的影响:重水无毒,生化性质不活泼,比重大于水。广泛应用在玻璃体切割手术中当暂时性“液态操作”工具压平视网膜。已有资料证实,重水的一过性使用对角膜内皮影响不大^[5]。(4)手术时间的影响:手术时间是反映手术难度及手术技巧的综合因素,手术时间越长,角膜内皮损伤越重。我们选择由同一熟练医师完成的,手术时间在 2.5~3.0h 之间,手术过程顺利的病例,把手术时间等因素控制在相对恒定的水平。(5)激素的影响:激素有减轻角膜水肿的作用,但同时也对角膜内皮细胞造成损伤,使内皮细胞变异系数变大,六角形细胞比例变小^[6]。术后所有患者常规激素点眼治疗,剂量及用法相同,该因素对患者角膜内皮的影响为恒定水平。

分析玻璃体切割术后角膜内皮细胞的形态变化及参数变化的原因,我们认为由于成人的角膜内皮细胞不能再生,细胞受损后,邻近细胞伸展、扩大、滑行来填补、覆盖细胞缺失区,并对其他细胞造成挤压,导致大部分细胞面积增大,少部分细胞面积减小,细胞大小不均,平均细胞面积增加。细胞形状改变,原有六角形结构破坏,多形性增加。原有规则的排列秩序被破坏,排列紊乱,细胞边界模糊。从参数上来看,内皮细胞密度代表内皮细胞丢失的情况。六角形细胞百分比已被公认为衡量内皮损害的灵敏指标^[7]。平均细胞面积是检测内皮细胞功能状态及角膜功能储备量的重要指标。变异系数是内皮变形性指标,数值大意味着细胞面积大小不一,差异性大^[8]。故角膜内皮细胞受损后在参数上表现为细胞密度和六角形细胞百分比减少、变异系数和平均细胞面积增大。部分 LVRS 术后出现角膜内皮面不平整,隆起或凹下,考虑是由于手术过程中牵拉角膜、角膜后弹力层皱褶所致。细胞缺失的表现则由于角膜内皮细胞受损脱落引起。细胞形态改变的程度随受损程度而加重,总体来看,本组资料以 LVRS 术后无晶状体眼的角膜内皮改变更显著。从角膜内皮细胞形态学上来看,晶状体在玻璃体切割手术中对角膜内皮细胞可起到一定的保护作用。从角膜内皮细胞参数上来看,VRS 术的指标差异无统计学意义,LVRS 术的指标差异有统计学意义,进一步说明晶状体在玻璃体切割手术中对角膜内皮细胞可起到一定的保护作用。

玻璃体切割术中保留晶状体对角膜内皮细胞产生保护作用,主要由于晶状体有重要的屏障作用。对于玻璃体切割手术而言,晶状体是前房和玻璃体腔间的机械屏障,该屏障作用使得以下因素对角膜内皮细胞的影响较小:(1)器械及手术操作的影响:在晶状体存在的情况下,器械的进出及手术操作局限于玻璃体腔,前房无手术操作,角膜

内皮细胞受到影响较小。(2)眼内灌注液对角膜内皮的影响:术中术眼离开了自身的营养环境而浸泡在灌注液中,角膜内皮细胞的结构和功能不可避免地受到眼内灌注液的影响。曲虹等^[8]认为灌注液对角膜的损伤是一种化学性损伤。晶状体存在时,前房生理状态及房水成分变化不大,灌注液对角膜内皮细胞的影响较小。晶状体的屏障作用消失后,灌注液直接接触角膜内皮细胞,细胞营养环境遭到破坏而受损。此外,由于晶状体的屏障作用,避免了术中灌注液对角膜内皮细胞的冲击作用,增加了角膜内皮的安全性。(3)硅油对角膜内皮的影响:研究证实,硅油通过物理屏障作用干扰角膜的生理功能,如果不进入前房,对角膜内皮无明显影响^[9],当硅油进入前房接触角膜内皮时会对角膜内皮细胞产生严重的不可逆的损伤^[10]。VRS 术保留了晶状体,硅油与角膜内皮细胞无直接接触,且化学性质稳定,对角膜内皮细胞较安全。晶状体摘除后,晶状体的屏障作用消失,硅油有可能进入前房接触角膜内皮,阻碍房水对角膜的营养作用而损伤内皮^[11]。(4)气体对角膜内皮的影响:气液交换或油气交换时无晶状体眼可能发生气泡与角膜内皮紧密接触,造成细胞损害。晶状体存在时,阻碍气体进入前房,避免角膜内皮细胞因此受到损害。(5)晶状体碎片对角膜内皮的影响:在晶状体切除过程中,晶状体碎片对角膜内皮有冲击作用,会对细胞造成损害。可以看出,玻璃体切割手术中,角膜内皮细胞受损伤的关键是晶状体摘除后前房和玻璃体腔间屏障消失,两者沟通,角膜内皮细胞直接暴露于多种损伤因素中。晶状体在玻璃体切割术中通过对多种损伤因素的屏障作用而对角膜内皮细胞起到重要的保护作用,保留晶状体可很大程度减少多因素对角膜内皮细胞的损害。

此外,有研究表明,经睫状体平坦部晶状体切割手术操作本身可使角膜内皮细胞密度下降 $8\% \pm 0.76\%$ ^[11]。VRS 术未涉及包括晶状体在内的眼前节处理,故对角膜内皮的影响较 LVRS 小。

从本组资料来看,我们认为玻璃体切割术中保留晶状体,对保护角膜内皮细胞、维持角膜透明性,对视功能恢复有重要意义。在临床上实施玻璃体切割手术时,应尽可能保留晶状体,并且有必要进一步探索保留晶状体的手术技巧。

参考文献

- 覃冬菊,唐罗生,朱晓华,等.玻璃体视网膜手术后角膜内皮细胞的形态学改变.眼科新进展 2003;23(2):114-116
- 梁都娅,苏小波.急性闭角青光眼角膜内皮细胞的变化.广东医学 1994;15(1):4-5
- 赵林,孙洪臣.各种因素对角膜内皮细胞形态的影响.国际眼科杂志 2008;8(7):1432-1433
- Karel I, Filipec M, Obenberger J. Specular microscopy of the corneal endothelium after liquid silicone injection into the vitreous in complicated retinal detachment. *Graefes Arch Clin Exp Ophthalmol* 1986;24(2):195-200
- Han DP, Nanda SK, Obrien WJ, et al. Evaluation of anterior segment to lence to short term intravitreal perfluoron. *Retina* 1994;14(3):219-224
- Atilla H, Tekeli O, Can B, et al. Effects of intracameral lidocaine on ocular tissues. *Clin Exp Ophthalmol* 2003;31(1):73-77
- 谷雄霖.角膜病临床诊治精要.上海:上海科学技术出版社 2003:70-71
- 曲虹,牛膺筠,赵颖.灌注液对糖尿病玻璃体切割手术中角膜内皮的影响.临床眼科杂志 2003;11(5):401-403
- Green K, Cheeks L, Stewart DA, et al. Intraocular gas effects on corneal endothelial permeability. *Lens Eye Toxic Res* 1992;9(2):85-91
- 黎晓新,李立新,王海燕.硅油对角膜内皮的影响.眼科研究 1999;8(1):25-28
- Goyal JI, Panda A, Angra SK. Corneal endothelial changes following pars plana lensectomy. *Indian J Ophthalmol* 1991;39(1):25-27