

# 视网膜海绵状血管瘤 1 例

王小芳<sup>1</sup>, 张林<sup>2</sup>

作者单位:<sup>1</sup>(723000)中国陕西省汉中市,西安交通大学附属汉中3201医院眼科;<sup>2</sup>(710061)中国陕西省西安市,西安交通大学医学院第一附属医院眼科

作者简介:王小芳,女,硕士,住院医师,研究方向:角膜病。

通讯作者:张林,副主任医师,副教授,副主任,硕士研究生导师,研究方向:角膜病. Linzhanga@hotmail. com

收稿日期:2011-02-22 修回日期:2011-03-29

王小芳,张林. 视网膜海绵状血管瘤 1 例. 国际眼科杂志 2011;11(5):936-937

## 0 引言

视网膜海绵状血管瘤是一种罕见的常染色体显性遗传性先天性血管畸形。我院于2009年诊治1例,现结合文献复习,对本病的发病机制、临床特征及诊疗要点报告如下。

## 1 病例报告

患者,男,22岁,学生。以“反复性视力下降2a”于2009-05来我院门诊就诊。患者2a来反复出现玻璃体出血,均经保守治疗而获得了视力的提高,本次再因视力下降而就诊。全身检查没有发现异常。无家族遗传病史,亦无有毒有害物质接触病史。眼科检查:视力右眼0.6,左眼1.2。双眼前节检查未见异常。左眼眼底未见异常。右眼散瞳后查眼底:视盘区表面隆起肿物,紫红色,形状似葡萄,直径8PD,隆起6PD,部分肿物表面有白色的胶质纤维覆盖。视盘被完全遮盖,黄斑区未侵及。视网膜鼻上方近瘤体处有色素沉着(图1)。玻璃体部分后脱离,周边部有陈旧性积血,以下方为主。荧光素眼底血管造影(FFA)显示:瘤体充盈缓慢,早期呈弱荧光,中期部分病灶见雪片样高荧光,晚期部分病灶上半部强荧光,下半部遮蔽荧光,典型特征性“帽状荧光”,未见渗漏(图2,3)。CT平扫示:右眼球后壁视神经平面可见一斑片状稍高密度影,轮廓欠清,密度欠均匀。静脉注射增强剂后,于动脉期病变未见强化,随时间延长病变逐渐强化,延迟期呈边界清晰的高密度影(图4)。诊断:右眼视网膜海绵状血管瘤。该患者没有进行手术治疗,经药物保守治疗后视力逐渐提高至1.0。

## 2 讨论

海绵状血管瘤多发生在血管丰富的组织器官中,临床上大脑、基底节、脊髓等部位多见,少部分发生于皮肤和视网膜。视网膜海绵状血管瘤是一种罕见的常染色体显性遗传性先天性血管畸形,多为单眼发病,好发于年轻人,典型的呈葡萄状外观。有患者合并玻璃体积血<sup>[1]</sup>。有学者认为玻璃体积血是由于瘤体长期存在,继发胶原纤维增生,导致牵引血管扭曲,发生破裂出血。但出血量不多、较局限,且可自行吸收<sup>[2]</sup>。大部分病变位于后极部,完全覆盖视盘的比较少。FFA表现为瘤体充盈时间延长,早期瘤体呈弱荧光,而晚期由于荧光素的积存而表现为高荧光,

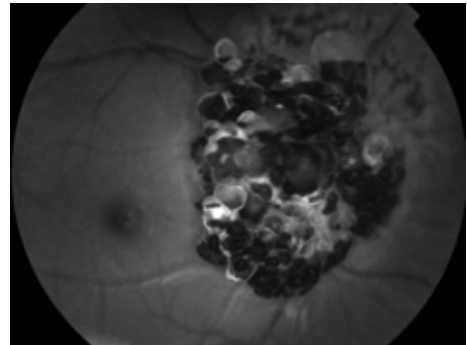


图1 右眼视盘区表面隆起肿物,紫红色,形状似葡萄,直径8PD,隆起6PD,部分肿物表面有白色的胶质纤维覆盖。视盘被完全遮盖,黄斑区未侵及。视网膜鼻上方近瘤体处有色素沉着。

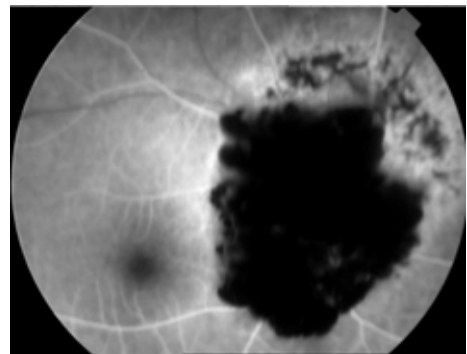


图2 右眼 FFA:早期瘤体充盈延迟。

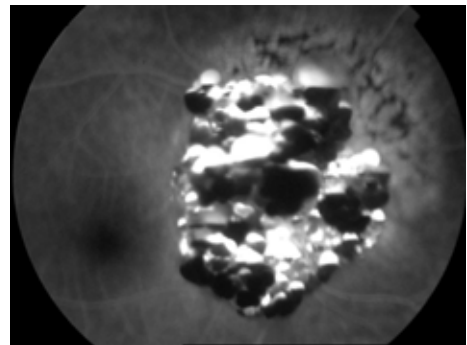


图3 右眼 FFA:晚期瘤体荧光积存,无渗漏。部分病灶上半部强荧光,下半部遮蔽荧光,典型特征性“帽状荧光”。

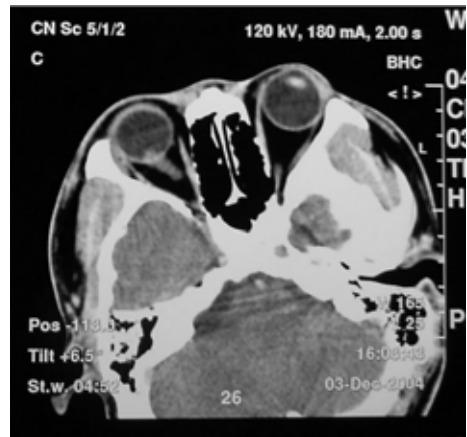


图4 CT平扫:球后壁视神经平面可见一斑片状稍高密度影,轮廓欠清,密度欠均匀。

但整个造影过程没有荧光渗漏。一些血管瘤在造影的中晚期可以看到典型的“帽状荧光”。

视网膜海绵状血管瘤是一种静脉畸形,一般认为它不会像肿瘤一样过度生长,因而不需要特别的治疗。有报道用玻璃体切割的办法治疗视网膜海绵状血管瘤合并玻璃体出血,并手术中光凝治疗,认为效果良好<sup>[3]</sup>。但其手术中并没有切除血管瘤,而是切除了混浊的玻璃体,并在瘤体周围的视网膜表面行激光治疗。由于这种血管瘤是静脉血管畸形造成的,手术切除瘤体会造成大量的出血,所以目前认为保守治疗更切合实际。在海绵状血管瘤的好发部位中枢神经系统(如脑干、基底节、脊髓等),如果手术治疗有很大的危险,国外有的学者采用立体定向放射治疗技术,取得了良好的结果<sup>[4]</sup>。但这项技术对眼底的损害情况还没有动物试验的结果,故没有应用于眼科临床。目前有学者将经瞳孔温热疗法(TTT)应用于眼底良性肿瘤

的治疗,可使瘤体部分缩小或完全消失<sup>[5]</sup>。TTT所用810激光使肿瘤血管内皮受损栓塞,促使其细胞凋亡,可减少对视神经的损害,治疗后获得较好效果,为视网膜血管瘤的治疗提供新思路。

#### 参考文献

- 1 陈伟,黄剑虹. 视网膜海绵状血管瘤二例. 中华眼底病杂志 2006;22(2):142
- 2 周平. 视网膜海绵状血管瘤合并玻璃体积血. 医学理论与实践 2003;16(4):427
- 3 李苏雁,陈钦元,姜节凯. 视网膜海绵状血管瘤一例. 中华眼底病杂志 2002;18(2):166
- 4 Tsien C, Souhami L, Sadikot A, *et al.* Stereotactic radiosurgery in the management of angiographically occult vascular malformations. *Int J Radiat Oncol Biol Phys* 2001;50(1):133-138
- 5 张承芬,董方田,陈有信,等. 经瞳孔温热疗法治疗三种眼底良性肿瘤. 中华眼底病杂志 2006;22(3):181-184