

# 兔眼小梁切除术中巩膜瓣下植入陈旧生物羊膜的病理变化

杨伟<sup>1</sup>, 王少林<sup>2</sup>, 哈少平<sup>2</sup>, 景金霞<sup>1</sup>

**基金项目:**中国宁夏回族自治区自然科学基金(No. NZ09154)  
**作者单位:**<sup>1</sup>(750004)中国宁夏回族自治区银川市,宁夏医科大学临床学院;<sup>2</sup>(750021)中国宁夏回族自治区银川市,宁夏人民医院眼科  
**作者简介:**杨伟,在读硕士研究生,研究方向:青光眼。  
**通讯作者:**哈少平,硕士,副教授,主任医师,研究方向:青光眼。  
hashaoping@163. com  
**收稿日期:**2010-12-31 **修回日期:**2011-03-24

## Pathological results of obsolete amniotic membrane for glaucoma filtering operation in rabbits

Wei Yang<sup>1</sup>, Shao-Lin Wang<sup>2</sup>, Shao-Ping Ha<sup>2</sup>, Jin-Xia Jing<sup>1</sup>

**Foundation item:** Natural Science Foundation of Ningxia Hui Autonomous Region, China(No. NZ09154)  
<sup>1</sup>School of Clinical Medicine, Ningxia Medical University, Yinchuan 750004, Ningxia Hui Autonomous Region, China;<sup>2</sup>Department of Ophthalmology, Ningxia People's Hospital, Yinchuan 750021, Ningxia Hui Autonomous Region, China  
**Correspondence to:** Shao-Ping Ha. Department of Ophthalmology, Ningxia People's Hospital, Yinchuan 750021, Ningxia Hui Autonomous Region, China. hashaoping@163. com  
Received:2010-12-31 Accepted:2011-03-24

## Abstract

• **AIM:** To investigate the anti-fibrosis effect of obsolete amniotic membrane for glaucoma filtering operation in rabbits.  
• **METHODS:** Trabeculectomy was performed in 60 eyes of 30 rabbits which were divided into 2 groups. In two groups, right eyes were treated with the obsolete amniotic transplantation under sclerotic flap. In group A, the left eyes were performed trabeculectomy using interferon  $\alpha$ -2b. In group B the left eyes played the role of control which had surgery only. 3 rabbits which were selected randomly in the two groups were killed 3, 7, 14, 30, 60 days after operation and eyeballs were enucleated to observe the time of decomposition of the amniotic membrane in pathologic tissue slice, the number of fibroblast and inflammatory cells were counted with computer and their difference was compared.  
• **RESULTS:** The number of inflammatory and fibroblast cells was higher than the other groups in the amniotic membrane transplantation group 3, 7, 14 days after

operation, which showed significant difference. The decomposed time of the amniotic membrane was about 14-21 days.

• **CONCLUSION:** Amniotic membrane immunologic rejection reaction was induced through obsolete amniotic membrane transplantation for glaucoma filtering operation in rabbits.

• **KEYWORDS:** glaucoma; filtering surgery; biological amniotic membrane

Yang W, Wang SL, Ha SP, et al. Pathological results of obsolete amniotic membrane for glaucoma filtering operation in rabbits. *Guji Yanke Zazhi (Int J Ophthalmol)* 2011;11(5):782-784

## 摘要

**目的:**评价青光眼滤过手术中应用陈旧生物羊膜抗纤维增殖作用。

**方法:**采取随机对照动物实验研究方法,选日本大耳兔30只,共60眼,采用随机数字表法将其分为两组。两组中右眼(30眼)均行小梁切除术,术中巩膜瓣层间植入陈旧生物羊膜,组A左眼(15眼)行小梁切除术联合应用干扰素 $\alpha$ -2b,组B左眼(15眼)仅行单纯小梁切除术。并于术后3,7,14,30,60d分别处死两组中各3只动物,摘除眼球作病理切片,观察羊膜降解时间,成纤维细胞和炎症细胞计数。

**结果:**羊膜组早期即可见大量成纤维细胞增殖,成纤维细胞处于功能活跃状态。羊膜组炎性细胞数目、成纤维细胞数目,术后3,7,14d均高于其它两组。羊膜大致在14~21d内降解。

**结论:**兔眼小梁切除术中应用陈旧的生物羊膜诱发了兔眼的免疫排斥反应。

**关键词:**青光眼;滤过术;生物羊膜

DOI:10.3969/j.issn.1672-5123.2011.05.010

杨伟,王少林,哈少平,等.兔眼小梁切除术中巩膜瓣下植入陈旧生物羊膜的病理变化.国际眼科杂志2011;11(5):782-784

## 0 引言

青光眼术后滤过道瘢痕是一个一直困扰眼科医生的难题,如何有效的防止术后滤过道纤维增殖是人们一直以来研究的热点。近年来将羊膜作为一种生物材料植入小梁切除术中,大为提高了手术成功率<sup>[1,2]</sup>,展现了其良好的应用前景。但由于新鲜羊膜的获得途径及应用于人体所存在的法律和伦理问题,人们逐渐开始采用商品化的生物羊膜作为植入材料,而冻干生物羊膜是否具有新鲜羊膜同等的功能,羊膜所含活性物质是否会随羊膜的保持而逐渐丧失<sup>[3,4]</sup>,长期保存的生物羊膜所含活性物质是否仍有抗炎、抗纤维增殖的功能?因此我们将保存长达20mo的

生物羊膜(其保质期 2a)植入兔眼小梁切除术中巩膜瓣下进行病理观察。

## 1 材料和方法

**1.1 材料** 健康日本大耳兔 30 只(由宁夏医科大学动物实验中心提供),雌雄不限,4~5 月龄,体质量 2.5~3kg,排除眼部疾患。实验动物采用随机数字表法分成 A, B 两组,两组中右眼(30 眼)均行小梁切除术,术中巩膜瓣间植入生物羊膜,并分别于术后即刻,3,5,7,14d 滤过泡旁结膜下注射生理盐水 0.1mL。组 A 左眼(15 眼)行小梁切除术,分别于术后即刻,3,5,7,14d 滤过泡旁结膜下注射干扰素(IFN) $\alpha$ -2b 500kU(0.1mL)<sup>[5]</sup>。组 B 左眼(15 眼)仅行单纯小梁切除术,术后处理同右眼。生物羊膜(江西省瑞济生物公司提供)规格 10mm $\times$ 15mm,保质期 2a;重组人干扰素(rhIFN) $\alpha$ -2b(哈药集团生物工程有限公司生产),保质期 30mo。

**1.2 方法** 采用耳缘静脉麻醉,200g/L 氨基甲酸乙酯,5mL/kg,推注时间 3~5min,待实验动物肌张力消失后,眼部铺消毒洞巾,生理盐水洗眼,于鼻上象限做以角巩膜缘为基底的结膜瓣,高度 6~7mm,做以角巩膜缘为基底的 3mm $\times$ 3mm 矩形巩膜瓣,深入角膜内 1mm,切除小梁组织 1mm $\times$ 2mm 大小,行虹膜周切,虹膜周切范围大于小梁切除范围,将 5mm $\times$ 8mm 生物羊膜上皮面朝上平铺于巩膜瓣间,10-0 线缝合 4 针固定羊膜,巩膜瓣 10-0 线两角固定缝合,筋膜 10-0 线连续缝合,结膜切口 8-0 线连续缝合,滤过泡旁 0.1mL 生理盐水注射。术毕涂泰利必妥眼膏,术后妥布霉素地塞米松滴眼液 1 次/d 点眼,术后 3,5,7,14d 生理盐水滤过泡旁 0.1mL 注射。对照组仅行小梁切除术,术后处理同羊膜组。IFN 组术中行小梁切除术,术后即刻,3,5,7,14d 滤过泡旁结膜下注射 IFN $\alpha$ -2b 500kU<sup>[3]</sup>。手术均由第一作者及同一助手共同完成,每日造模动物 6 只(12 眼),连续 5d。术后 3,7,14,30,60d 分别处死各组中各 3 只动物,取手术区组织行光镜检查;术后 7,14,30d 各组处死 3 只动物,进行电镜检查。光镜下组织切片行 HE 染色,每张切片在高倍视野( $\times$ 400)下选取成纤维细胞和炎症细胞最多的 3 个视野细胞计数并取平均值。

统计学分析:运用 SPSS 13.0 软件进行统计学处理,对满足参数统计条件的计量资料,结果以均数 $\pm$ 标准差( $\bar{x}\pm s$ )表示,两组以上比较采用 one-way-ANOVA 方差分析,组间比较采用 SNK-*q* 检验。 $P<0.05$  有统计学意义。

## 2 结果

**2.1 炎症反应** 羊膜组术后 3d,光镜下可见大量炎性细胞浸润,炎性细胞聚集成团簇状,其间夹杂成纤维细胞,成纤维细胞大小形态不规则,胶原结构紊乱、不清晰。IFN 组术后 3d,仅见少量炎性细胞浸润,成纤维细胞数量少,胶原疏松结构欠规整。对照组术后 3d,炎性细胞不明显,可见成纤维细胞,偶见成团分布,胶原纤维结构紊乱相互缠绕。羊膜组术后 7d,炎性细胞明显减少,大量成纤维细胞增殖,排列密集,胶原纤维排列密集拥挤。IFN 组术后 7d,成纤维细胞增生不明显,炎性细胞罕见,胶原纤维排列疏松。对照组术后 7d,成纤维细胞增生活跃,成纤维细胞排列紧密成团,中央成纤维细胞密集区胶原纤维密集无空隙。羊膜组术后 14d,仍可见较多炎性细胞,成纤维细胞

表 1 术后兔眼炎症细胞和成纤维细胞数  $\bar{x}\pm s$

术后	分组	炎症细胞(个)	成纤维细胞(个)
3d	对照组	27.0 $\pm$ 2.6	17.0 $\pm$ 3.0
	羊膜组	93.7 $\pm$ 10.4 <sup>b,d</sup>	14.3 $\pm$ 2.5
	IFN 组	28.3 $\pm$ 3.2	12.0 $\pm$ 2.0
7d	对照组	19.3 $\pm$ 1.5	35.3 $\pm$ 7.0
	羊膜组	55.7 $\pm$ 8.7 <sup>b,d</sup>	48.7 $\pm$ 3.5 <sup>a,d</sup>
	IFN 组	18.7 $\pm$ 3.8	21.0 $\pm$ 2.6 <sup>a</sup>
14d	对照组	14.7 $\pm$ 2.1	19.3 $\pm$ 2.5
	羊膜组	22.7 $\pm$ 2.5 <sup>a,c</sup>	28.0 $\pm$ 2.0 <sup>a,c</sup>
	IFN 组	15.0 $\pm$ 3.6	17.0 $\pm$ 2.6
30d	对照组	11.0 $\pm$ 2.0	18.0 $\pm$ 2.6
	羊膜组	16.0 $\pm$ 3.6	19.3 $\pm$ 3.2
	IFN 组	10.7 $\pm$ 2.1	19.0 $\pm$ 2.6
60d	对照组	12.0 $\pm$ 4.6	13.7 $\pm$ 1.5
	羊膜组	12.7 $\pm$ 3.1	18.0 $\pm$ 2.0
	IFN 组	10.7 $\pm$ 1.5	14.7 $\pm$ 3.1

<sup>a</sup> $P<0.05$ ,<sup>b</sup> $P<0.01$  vs 对照组;<sup>c</sup> $P<0.05$ ,<sup>d</sup> $P<0.01$  vs IFN 组。

数量较术后 7d 减少,胶原排列疏松。IFN 组术后 14d,成纤维细胞零星散在分布,胶原纤维排列疏松可见不规则空隙。对照组术后 14d,成纤维细胞较前明显减少,胶原排列致密无空隙。各组术后 30d 成纤维细胞数目较均匀一致,胶原排列致密空隙少见,各组间无明显差别。各组术后 60d,较术后 30d 成纤维细胞数目略减少、胶原排列较前疏松(表 1)。

**2.2 超微结构变化** 透射电镜下,羊膜组术后 7d 可见大量成纤维细胞排列密集,其胞体肥大,胞质丰富,胞质内粗面内质网清晰可见,内质网池中含有细颗粒和丝状物。细胞核呈椭圆形,核膜略凹凸不平,核仁清晰可见。IFN 组术后 7d,成纤维细胞数量少,胞体细长,胞质和细胞器的量明显减少。但仍可见粗面内质网。核长呈梭形,形态较小。对照组术后 7d,成纤维细胞数量较密集,胞质内粗面内质网丰富。成纤维细胞旁可见新生血管,其内皮细胞清晰可见,血管中残留红细胞。羊膜组术后 14d,胶原纤维明暗条带清晰可见,成纤维细胞胞质丰富,形态正常,可见新生血管。IFN 组术后 14d,成纤维细胞形态小,线粒体消失,结构不清,粗面内质网数量减少,核仁固缩不清晰。对照组术后 14d,胶原排列紧密,相互缠绕纠结,其间可见成纤维细胞,胞体细长,粗面内质网不清。羊膜组术后 30d,胶原纤维排列紧密,其间可见数个成纤维细胞,胞体小,形态不规则。IFN 组术后 30d,胶原排列紧密,其间新生血管增生活跃。对照组术后 30d,胶原排列紧密,可见大量新生血管,成纤维细胞胞质丰富,粗面内质网可见,核膜完整清晰(图 1)。

## 3 讨论

陈旧的生物羊膜植入兔眼后早期光镜下可见大量炎性细胞浸润,电镜下羊膜组早期即可见大量成纤维细胞增殖,其排列密集,胞体肥大,胞质丰富,胞质内清晰可见大量粗面内质网,成纤维细胞处于功能活跃状态,其有旺盛的分泌功能。羊膜组炎性细胞数目、成纤维细胞数目,术后 3,7,14d 均高于其它两组,经统计学分析差别有显著意义。IFN 组早期光镜下炎性细胞数目少,成纤维细胞稀疏。术后 7d 成纤维细胞数目与对照组、羊膜组经统计学

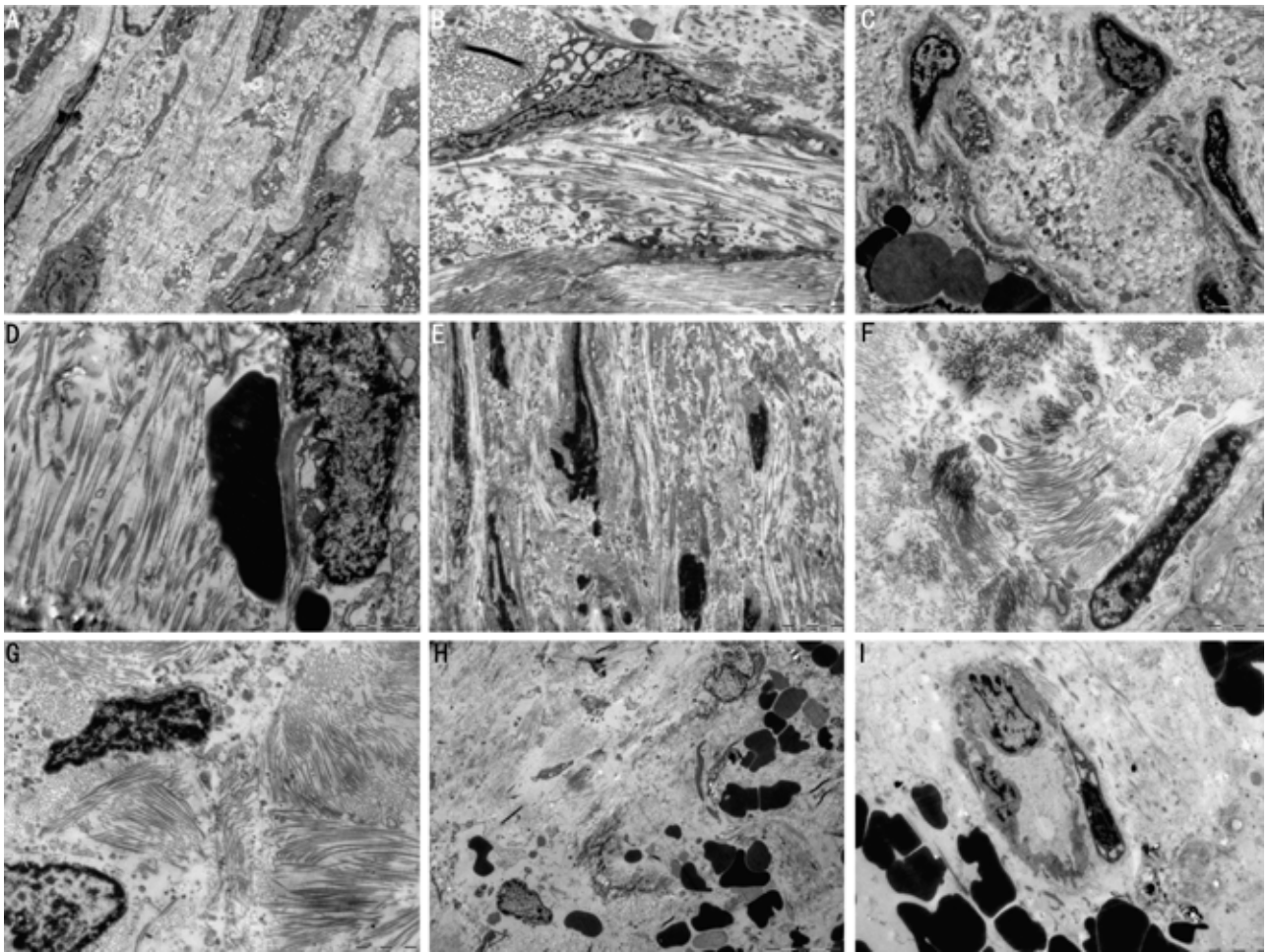


图1 兔眼小梁切除术中陈旧羊膜植入的超微结构变化(TEM) A:羊膜组术后7d( $\times 10000$ );B:IFN组术后7d( $\times 10000$ );C:对照组术后7d( $\times 10000$ );D:羊膜组术后14d( $\times 20000$ );E:IFN组术后14d( $\times 10000$ );F:对照组术后14d( $\times 20000$ );G:羊膜组术后30d( $\times 20000$ );H:IFN组术后30d( $\times 10000$ );I:对照组术后30d( $\times 10000$ )。

分析差别有显著性。电镜下早期成纤维细胞其胞体明显缩小,胞质极少,胞质和核皆浓染,胞质内粗面内质网数目稀少且形态不规则,提示其无明显的分泌功能。各组中早期炎性细胞增生明显,随时间推移炎性细胞数目减少。成纤维细胞术后3d即可见增殖,术后7d各组均达增殖高峰,术后14d成纤维细胞逐渐减少。术后30,60d各组成纤维细胞、炎性细胞数目经统计学分析差异无显著性,电镜下成纤维细胞形态也无明显差别。实验结果表明,陈旧的生物羊膜植入兔眼后其并未发挥明显的抗炎抗增殖作用,并未使炎性细胞和成纤维细胞数目明显减少,反而羊膜组炎性细胞、成纤维细胞增生活跃。这一点提示我们,随着羊膜保存时间的延长,其所含的抗炎抗增殖活性物质逐步降解灭活,长时间保存的羊膜已无明显抗炎抗纤维增殖作用。而其作为一种异种、异体的外源性生物物质,诱发了兔眼的免疫排斥反应,致使大量的炎性细胞浸润<sup>[6]</sup>。随着炎性细胞的浸润,继而大量的成纤维细胞增殖,由此考虑陈旧的生物羊膜提高小梁切除术成功的机制是,其作为一种生物膜隔绝了巩膜层间的粘连,从而保护了滤过通道的通畅,是一种单纯的机械屏障作用<sup>[7]</sup>。而随着羊膜的降解其机械屏障作用的消失,术后30,60d各组间光镜电镜结果,经统计学分析无明显差异。目前临床工作中由于

伦理和法律的限制,新鲜羊膜的使用越来越受到限制,而生物羊膜虽有现成的产品可供使用,但随其保存时间的延长,其品质难免受到影响。这就提示我们因进一步加强对羊膜所含生物活性物质的研究,以期找到一种有良好的抗炎抗增殖活性、并能长时间保存的生物物质。

#### 参考文献

- 1 Dua HS, Gomes JA, King AJ, *et al.* The amniotic membrane in ophthalmology. *Surv Ophthalmol* 2004;49(1): 51-77
- 2 Sippel KC, Ma JJ, Foster CS. Amniotic membrane surgery. *Curr Opin Ophthalmol* 2001;12(4):269-281
- 3 陈家祺,周世有,黄挺,等.新鲜羊膜移植治疗严重的急性炎症期及瘢痕期眼表疾病的临床研究. *中华眼科杂志* 2000;36(1):13-17
- 4 Kubo M, Sonoda Y, Muramatsu R, *et al.* Immunogenicity of human amniotic membrane in experimental xenotransplantation. *Invest Ophthalmol Vis Sci* 2001;42(7):1539-1546
- 5 张秀兰,彭大伟,曾淑君,等.干扰素 $\alpha$ -2b与实验性滤过性手术. *中国实用眼科杂志* 2000;18(1):26-28
- 6 王建荣,郭百灵,张晨明,等.生物羊膜在高眼压动物模型小梁切除术中的应用. *眼科新进展* 2010;30(2):121-123
- 7 宋彦华,刘哲雨,盛晓捷.生物羊膜在青光眼小梁切除术中应用的临床观察. *国际眼科杂志* 2008;8(5):1023-1024