

中心性浆液性脉络膜视网膜病变眼底红外线和自发荧光的影像特征

章淑华

作者单位:(210029)中国江苏省南京市,江苏省中医院眼科
作者简介:章淑华,主任医师,研究方向:眼底病。
通讯作者:章淑华. zhangshuhua507@sina.com
收稿日期:2011-01-12 修回日期:2011-01-25

Image characteristics of infrared ray and autofluorescence in central serous chorioretinopathy

Shu-Hua Zhang

Department of Ophthalmology, Jiangsu Provincial Hospital of Traditional Chinese Medicine, Nanjing 210029, Jiangsu Province, China
Correspondence to: Shu-Hua Zhang, Department of Ophthalmology, Jiangsu Provincial Hospital of Traditional Chinese Medicine, Nanjing 210029, Jiangsu Province, China. zhangshuhua507@sina.com
Received: 2011-01-12 Accepted: 2011-01-25

Abstract

• **AIM:** To observe the image characteristics of infrared ray (IR) and autofluorescence (AF) in central serous chorioretinopathy (CSC).
• **METHODS:** Totally 80 eyes of 76 CSC patients were examined the infrared photography of ocular fundus, autofluorescence photography of ocular fundus, fundus fluorescein angiography (FFA) using IR imaging mode and FA imaging mode of Heidelberg Spectralis HRA.
• **RESULTS:** In 80 eyes, the IR image of CSC focus contained dark macular edema area, clear periphery in the macula layer detachment area, white spot-like focus existed specifically in the leaking area. The AF image of CSC focus showed patterns characterized as weak plate-like AF in the macular edema area (18 eyes of 18 patients, 22.50%), weak AF with strong spot-like AF in the macular edema area (13 eyes of 13 patients, 16.25%), weak AF with strong lamellar AF in the macular edema area (11 eyes of 11 patients, 13.75%), strong AF circle in the periphery of macula layer detachment area (3 eyes of 3 patients, 3.75%), weak AF combined with strong spot-like AF (21 eyes of 19 patients, 26.25%), local densed strong AF and weak AF at the posterior pole (3 eyes of 3 patients, 3.75%), weak AF in the macular edema area with weak or strong spot-like or plate-like AF scattered (11 eyes, 13.75%). FFA fluorescein leaking point or abnormal fluorescence were in accordance with abnormal AF in 47 eyes of 45 patients (58.75%), not in accordance in 33 eyes of 31 patients (41.25%). The IR image of ocular fundus was in accordance with FFA fluorescein leaking point in 68 eyes of 65 patients (85.00%), not in

accordance in 12 eyes of 11 patients (15.00%).

• **CONCLUSION:** IR and AF provide a novel, fast and non-surgical method for the diagnosis of CSC. IR and AF as complement are combined with FFA for the diagnosis of CSC.

• **KEYWORDS:** infrared ray; autofluorescence; fundus fluorescein angiography; central serous chorioretinopathy

Zhang SH. Image characteristics of infrared ray and autofluorescence in central serous chorioretinopathy. *Gujing Yanke Zazhi (Int J Ophthalmol)* 2011;11(3):488-491

摘要

目的:观察中心性浆液性脉络膜视网膜病变(central serous chorioretinopathy, CSC)的眼底红外线(infrared ray, IR)和自发荧光(autofluorescence, AF)的影像特征。

方法:采用Spectralis HRA海德堡共焦激光扫描系统的IR模式和AF模式,对76例80眼CSC患者进行IR眼底照相、AF眼底照相、荧光素眼底血管造影(FFA)检查。

结果:患者80眼中,CSC病灶的IR影像:黄斑水肿区色暗,浆液性感光视网膜脱离边界清楚,可见白色斑点状病灶,尤其是对应于荧光造影时的渗漏部位。CSC病灶AF表现为黄斑区盘状的弱AF者18例18眼,占22.50%;黄斑区弱AF中包含较多点状强AF者13例13眼,占16.25%;黄斑区弱AF中包含弥漫性强AF者11例11眼,占13.75%;黄斑盘状脱离区边缘强AF环者3例3眼,占3.75%;弱AF和斑点状强AF相连的复合病灶者19例21眼,占26.25%;后极部局灶性密集强AF和低AF者3例3眼,占3.75%;黄斑区弱AF中散在点片状低或强AF者9例11眼,占13.75%。FFA荧光素渗漏点或异常荧光与异常AF相对应者45例47眼,占58.75%;不一致者31例33眼,占41.25%。眼底红外像IR与FFA荧光素渗漏点相一致者68例68眼,占85.00%;不一致者11例12眼,占15.00%。
结论:IR, AF检测为CSC的诊断提供了一个新的、快速、非创性检查手段,结合FFA检查,可以对CSC影像观察起到相互补充的作用。

关键词:红外线;自发荧光;荧光素眼底血管造影;中心性浆液性脉络膜视网膜病变

DOI:10.3969/j.issn.1672-5123.2011.03.036

章淑华. 中心性浆液性脉络膜视网膜病变眼底红外线和自发荧光的影像特征. 国际眼科杂志 2011;11(3):488-491

0 引言

中心性浆液性脉络膜视网膜病变(central serous chorioretinopathy, CSC)是一种常见的视网膜病变,可通过直接检眼镜或裂隙灯三面镜观察到黄斑区水肿、渗出,作出初步诊断,通过眼底荧光素血管造影确诊。CSC的眼底

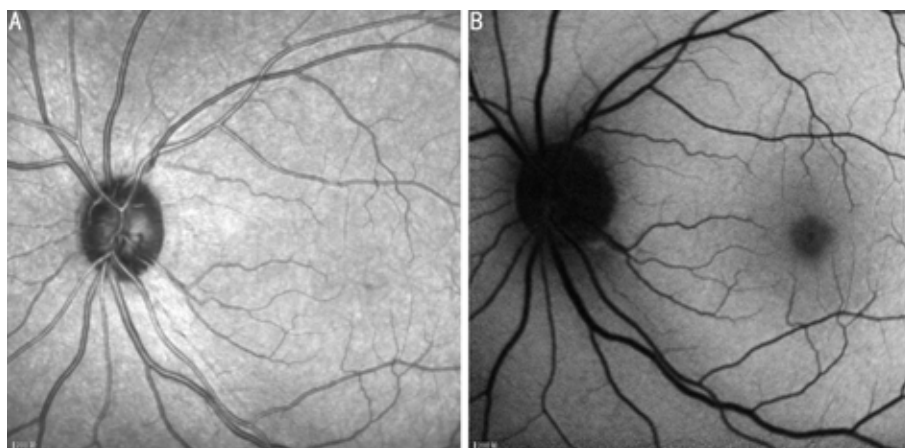


图1 正常眼底 A:IR 影像;B:AF 影像。

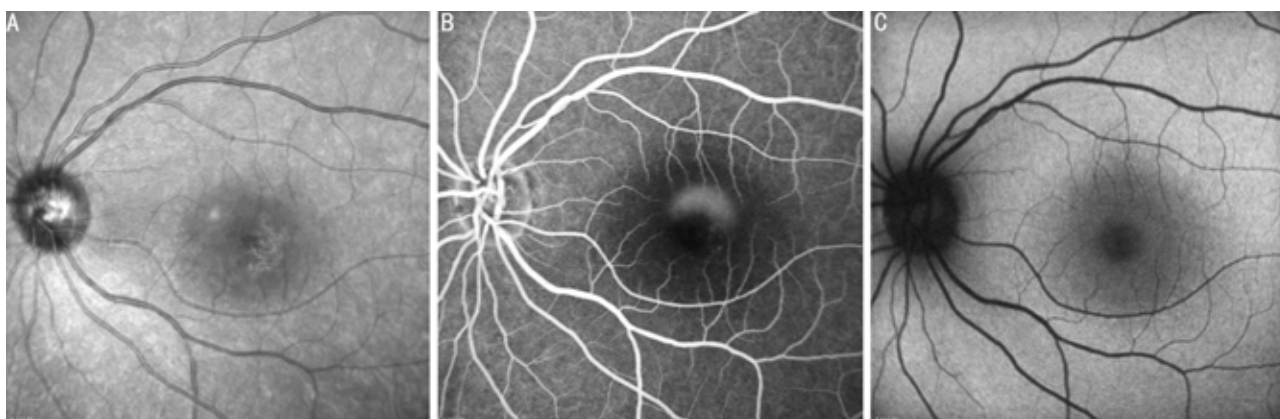


图2 中心性浆液性视网膜病变 A:IR 影像;B:FFA 后期像黄斑部荧光素渗漏、积存;C:AF 像。

荧光素血管造影(FFA)、光学相干断层扫描(OCT)特点国内已有大量的研究和报道。眼底红外线(IR)和眼底自发荧光(AF)是一种新的、非接触性、安全、无创的,对 CSC 发病时视网膜色素上皮的功能状况进行观察的影像检查方法。我们应用新型的海德堡激光扫描眼底造影系统对 76 例 80 眼 CSC 患者进行眼底 IR、AF 检查,并与 FFA 检查结果进行比较,以探讨 CSC 的 IR、AF 图像特征,现报告如下。

1 对象和方法

1.1 对象 我们对 2009-04/2010-03 在我科门诊常规检查诊断为 CSC 患者 76 例 80 眼进行了检查,其中男 57 例 60 眼,女 19 例 20 眼;年龄 30~60(平均 41.6)岁;病程 3d~6mo。所有患者眼前段无充血及炎症改变,眼底黄斑区有不同程度的水肿和/或渗出,中心凹反光消失。FFA 显示有不同程度的视网膜神经上皮脱离和/或色素上皮脱离,荧光素渗漏。主要试剂及仪器:造影剂为 200g/L 荧光素钠注射液(广州白云山明兴制药有限);海德堡激光扫描系统(型号:Spectralis HRA,德国海德堡公司)。

1.2 方法 用复方托品酰胺滴眼液常规散瞳。摄取眼后极部红外像(infrared image, IR)模式,激光波长为 830nm;AF 像的采集:启动 Spectralis HRA,采用 FFA 造影模式,但是不需注射荧光素钠注射液,使用 488nm 波长激光,聚焦于后极部,按下灵敏度旋钮,切换到 ART 平均图像模式(降低噪声)采集图片,得到 AF 像。FFA 检查前先将 1g/L 荧光素钠稀释液 5mL 缓慢静推,如患者无不良反应,启动 Spectralis HRA,,选用 FFA 模式。快速推注 200g/L 荧光素钠 3mL,同时按下计时按钮,于图像监视器上观察荧光造影的过程并将图像储存在硬盘上。然后将 IR 图

像、AF 图像与患者 FFA 进行对比分析。

2 结果

正常眼底 IR 影像:视盘盘沿为暗区,视杯明亮,血管色暗,黄斑区由于色素密集,相对较暗,后极部视网膜呈均匀白色亮点(图 1A)。正常 AF 影像:中心凹周围荧光较弱,视盘和血管为暗区。靠近中心凹的 AF 减弱,血管弓区域亮度增强,向周边逐渐减弱(图 1B)。

CSC 患者 IR 影像:黄斑水肿区色暗,浆液性感光视网膜脱离边界清楚,可见白色斑点状病灶,尤其是对应于荧光造影时的渗漏部位(图 2A,B)。CSC 患者眼底 AF 影像:表现为病变区域异常强的或较弱的 AF,有以下几种形态:(1)黄斑区盘状的弱 AF 者 18 例 18 眼,占 22.50%(图 2C);(2)黄斑区弱 AF 中包含弥漫性强 AF 者 11 例 11 眼,占 13.75%(图 3);(3)黄斑区弱 AF 中包含较多点状强 AF 者 13 例 13 眼,占 16.25%(图 4);(4)黄斑盘状脱离区边缘强 AF 环者 3 例 3 眼,占 3.75%(图 5);(5)弱 AF 和斑点状强 AF 相连的复合病灶者 19 例 21 眼,占 26.25%(图 6);(6)后极部局灶性密集强 AF 和低 AF 者 3 例 3 眼,占 3.75%(图 7);(7)黄斑区弱 AF 中散在点片状低或强 AF 者 9 例 11 眼,占 13.75%(图 8A)。FFA 荧光素渗漏点或异常荧光与异常 AF 相对应者 45 例 47 眼,占 58.75%(图 8B);不一致者 31 例 33 眼,占 41.25%(图 2B,C)。眼底红外像 IR 与 FFA 荧光素渗漏点相一致者 65 例 68 眼,占 85.00%(图 2A,B);不一致者 11 例 12 眼,占 15.00%,IR 影像:黄斑水肿区色暗,浆液性感光视网膜脱离边界清楚,可见白色斑点状病灶。FFA 后期像未见明显荧光素渗漏(图 9)。

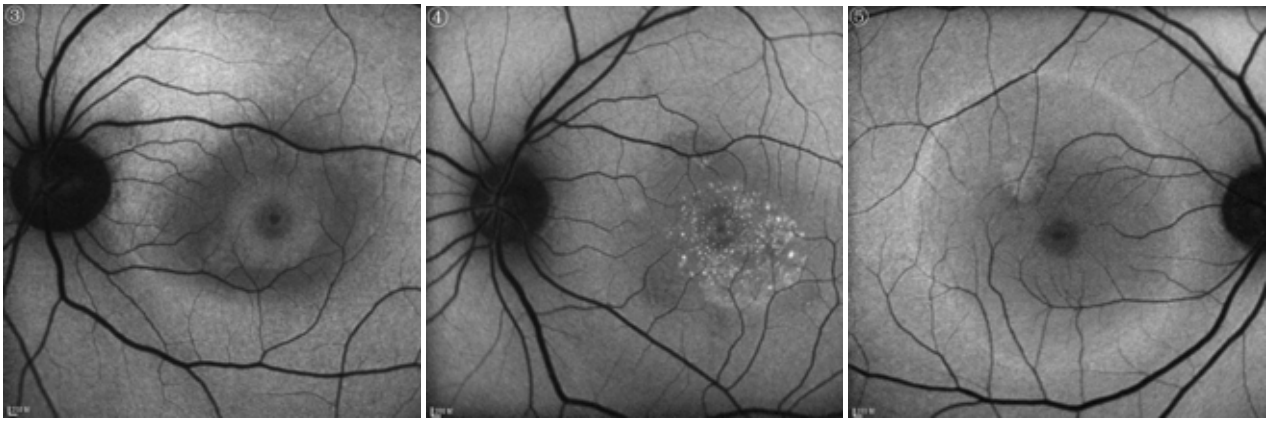


图3 黄斑区弱 AF 中包含弥漫性强 AF。 图4 黄斑区弱 AF 中包含较多点状强 AF。 图5 黄斑盘状脱离区边缘强 AF 环。

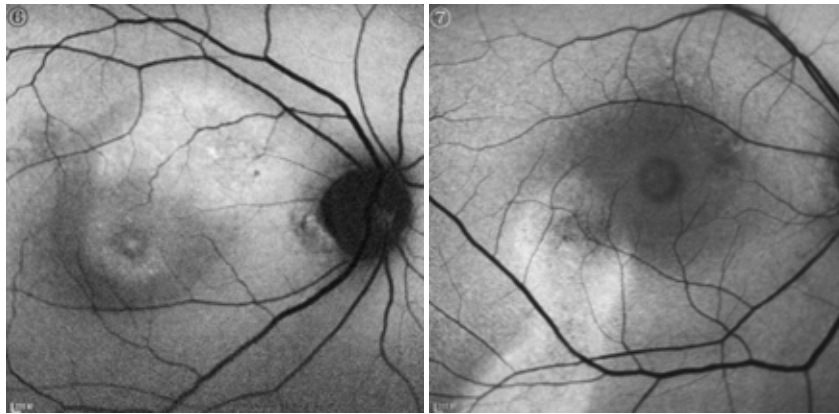


图6 弱 AF 和斑点状强 AF 相连的复合病灶。

图7 后极部局灶性密集强 AF 和低 AF。

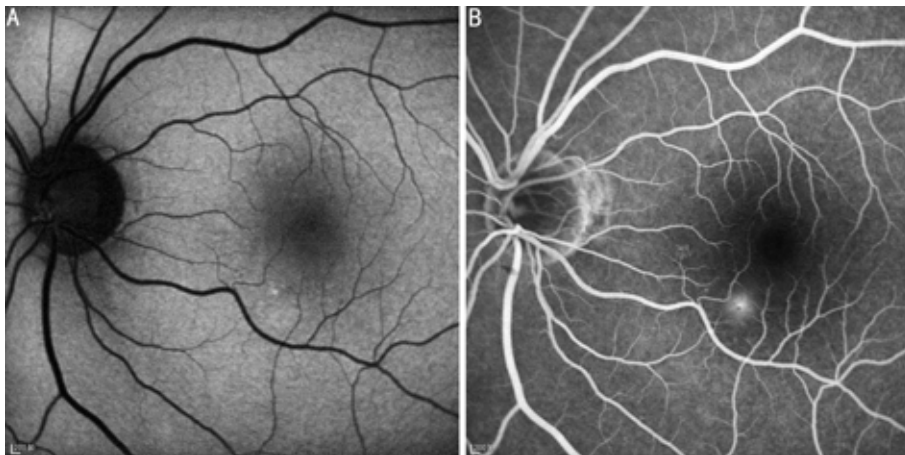


图8 FFA 荧光素渗漏点或异常荧光与异常 AF 相一致 A:黄斑区弱 AF 鼻下方点状强 AF;B:FFA 晚期像,黄斑鼻下方点状荧光素渗漏。

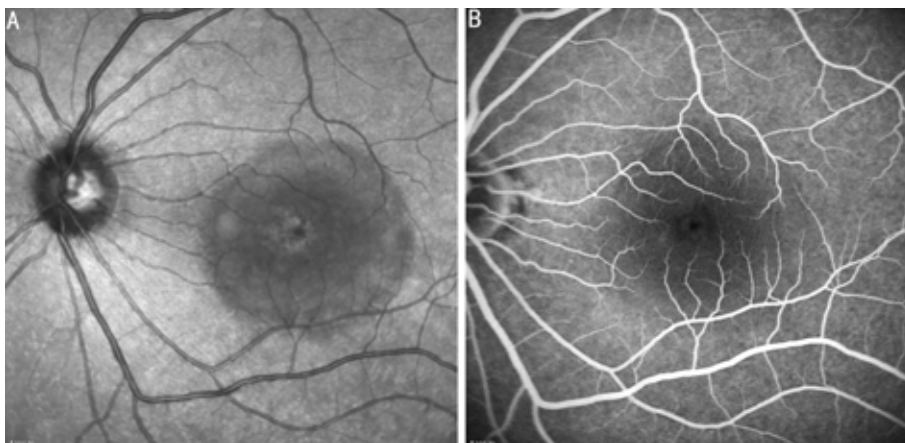


图9 眼底红外像 IR 与 FFA 荧光素渗漏点不一致 A:IR 影像;B: FFA 后期像。

不同病程中,发病期表现为黄斑区单纯性盘状的弱 AF 者 18 例 18 眼,占 22.50% (图 2C);黄斑区弱 AF 中包含弥漫性强 AF、盘状脱离区边缘强 AF 环、弱 AF 中散在点片状低或强 AF、弱 AF 和斑点状强 AF 相连的复合病灶 46 例 49 眼,占 61.25% (图 3~6);慢性迁延期表现为斑点状强弱 AF 相互交织及弱 AF 和斑点状强 AF 相连的复合病灶 12 例 13 眼,占 16.25% (图 7)。

3 讨论

AF 是荧光染料注入血管前眼底出现的自发荧光。在以往的荧光造影检查中,眼底自发荧光并不被关注。近年来的研究发现,在许多眼底疾病中,AF 具有特殊意义^[1-3]。眼底 AF 主要来自于 RPE 细胞中的脂褐素^[4],而脂褐素的积累来自视网膜感光细胞外节的更新速度和 RPE 细胞代谢之间的平衡。如果视网膜感光细胞外节盘膜脱落的速度加快,RPE 细胞代谢功能障碍,即表现为弥漫或局部增强的 AF,相反,如果视网膜感光层萎缩导致感光细胞死亡,或 RPE 层萎缩,即表现为与病灶对应的低 AF 区。组织学研究表明,RPE 细胞中脂褐素的积累早于视功能发生异常,也早于检眼镜所能发现的眼底改变,在一些遗传性眼底病中 AF 的改变很可能是最早期的证据;并认为脂褐素的积累对 RPE 细胞产生毒性作用,使 RPE 细胞的代谢功能减退,晚期导致细胞凋亡。也有学者发现 RPE 细胞负荷大量脂褐素出现在感光细胞死亡之前,据此推断 AF 增强可能是感光细胞死亡的先兆^[5]。通过眼底 AF 图像能够了解活体眼 RPE 中脂褐素的分布情况,显示以往不可见的结构。从本组病例眼底 AF 观察发现,发病期患者黄斑区均表现为病变区域异常强的或较弱的 AF,表现形态多样,发病早期大多表现为单纯盘状的弱 AF,随着病程进展,水肿减轻,逐渐表现为黄斑区弱 AF 中包含较多点状强 AF 或弥漫性强 AF 或弱 AF 和斑点状强 AF 相连的复合病灶;慢性迁延期大多表现为斑点状强弱 AF 相互交织及弱 AF 和斑点状强 AF 相连的复合病灶。本组病例黄斑区均表现为弱 AF,这种特征可能与局部神经上皮下积液吸收激发光使激发光衰减及病灶局部脉络膜血供减少有关。有研究^[6]认为 CSC 高 AF 点可能与局部 RPE 代谢受损,使脂褐素沉积有关。而大片高 AF 的形成原因可能是:代谢微环境发生改变,感光细胞外节更新速度加快,短时间内脱落较多的盘膜,导致脂褐素的沉积。视网膜下腔和 Bruch 膜沉积的脂褐素也可能是 AF 的来源。

IR 由于其光谱波长特性所决定,具有较强的穿透深度,可以显示视网膜深层组织,在观察玻璃膜疣和视网膜下沉积物方面,优于荧光素眼底血管造影和吲哚青绿血管造影。由于它具有很强的深层穿透力,正常眼底影像上可看到均匀的色素上皮层水平白色斑点。本研究发现,IR 由于其波长特性,穿透力强,可以清楚勾勒出病变的边界范围,在这一点上优于普通眼底照相。水肿或积液在 IR 表现为低亮度暗区,AF 表现为低信号荧光,暗区或荧光的强弱程度取决于液体量的多少,当 AF 的荧光信号开始增强时,常提示水肿和积液吸收,病情好转。RPE 或脉络膜萎缩,IR 表现为斑驳样改变,AF 在早期阶段表现为边界模糊的低信号荧光,晚期则荧光几近消失,边界清晰,边缘通常围绕高信号荧光。CSC 的原发性病变在 RPE 细胞,但在疾病早期,由于液体渗入神经上皮之下,IR 和 AF 显示的主要是盘状脱离改变,IR 所显示得更为清楚。RPE 的改变常常需要等液体吸收后才能比较清晰观察到。FFA 在显示荧光渗漏点上占有优势,表明 CSC 患者 RPE 屏障功能的受损,而 AF 在显示活体 RPE 脂褐素的分布和代谢功能方面优势明显,IR 为红外成像技术,在显示水肿方面占优势。

因此,IR,AF 检测可以为 CSC 的诊断提供了一个新的、快速、非创性检查手段,结合 FFA 检查,可以对 CSC 影像观察起到相互补充的作用。

参考文献

- 1 Curcio CA, Owsley C, Jackson GR. Spare the rods, save the cones in aging and age-related maculopathy. *Invest Ophthalmol Vis Sci* 2000;41(8):2015-2018
- 2 Jackson GR, Owsley C, Curcio CA. Photoreceptor degeneration and dysfunction in aging and age-related maculopathy. *Ageing Res Rev* 2002;1(3):381-396
- 3 Curcio CA. Photoreceptor topography in ageing and age-related maculopathy. *Eye* 2001;15(Pt3):376-383
- 4 Bindewald-Wittich A, Han M, Schmitz-Valckenberg S, et al. Two-photon-excited fluorescence imaging of human RPE cells with a femtosecond Ti:Sapphire laser. *Invest Ophthalmol Vis Sci* 2006;47(10):4553-4557
- 5 Von Rückmann A, Fitzke FW, Bird AC. Fundus autofluorescence in age-related macular disease imaged with a laser scanning ophthalmoscope. *Invest Ophthalmol Vis Sci* 1997;38(2):478-486
- 6 von Rückmann A, Fitzke FW, Fan J, et al. Abnormalities of fundus autofluorescence in central serous retinopathy. *Am J Ophthalmol* 2002;133(6):780-786