

# 带蒂球结膜瓣转移术治疗翼状胬肉 180 例的疗效观察

李 军, 贺新征, 李 岩

作者单位:(315040)中国浙江省宁波市,中国人民解放军 113 医院眼科

作者简介:李军,女,主治医师,研究方向:眼表疾病、白内障。

通讯作者:李军. lijun1970224@163.com

收稿日期:2010-01-11 修回日期:2010-06-11

DOI:10.3969/j.issn.1672-5123.2010.08.065

李军,贺新征,李岩.带蒂球结膜瓣转移术治疗翼状胬肉 180 例的疗效观察.国际眼科杂志 2010;10(8):1620-1621

## Treatment of 180 cases of pterygium with pedicled conjunctival flap transfer operation

Jun Li, Xin-Zheng He, Yan Li

Department of Ophthalmology, Chinese People's Liberation Army No. 113 Hospital, Ningbo 315040, Zhejiang Province, China

**Correspondence to:** Jun Li, Department of Ophthalmology, Chinese People's Liberation Army No. 113 Hospital, Ningbo 315040, Zhejiang Province, China. lijun1970224@163.com

Received:2010-01-11 Accepted:2010-06-11

### Abstract

• **AIM:** To study the incidence of pterygium and pedicled conjunctival flap transfer operation for treatment of pterygium.

• **METHODS:** Totally 180 cases 210 eyes of patients with pterygium underwent occupation analysis and pedicled conjunctival flap transfer operation. The follow-up time was 1 month-1 year.

• **RESULTS:** The effective rate was 90.5%, and recurrent rate was 9.5%.

• **CONCLUSION:** The occurrence of pterygium is environment-related, pedicled conjunctival flap transfer operation for treatment of pterygium has good effect, easy operation and low recurrence.

• **KEYWORDS:** pterygium; pedicled conjunctival flap; operation

Li J, He XZ, Li Y. Treatment of 180 cases of pterygium with pedicled conjunctival flap transfer operation. *Int J Ophthalmol (Guji Yanke Zazhi)* 2010;10(8):1620-1621

### 摘要

**目的:** 探讨翼状胬肉的发病情况及带蒂球结膜瓣转移术治疗翼状胬肉的临床疗效。

**方法:** 对 180 例患有翼状胬肉的患者进行职业分析,并对 210 眼施行带蒂球结膜瓣转移术治疗,术后随访 1mo~1a。

**结果:** 痊愈 163 例 190 眼,有效率达 90.5%,复发 17 例 20 眼复发率 9.5%。

**结论:** 翼状胬肉发病与环境有关,带蒂球结膜瓣转移术治疗翼状胬肉的效果好,操作方便,复发率低。

**关键词:** 翼状胬肉;带蒂球结膜瓣;手术治疗

### 0 引言

翼状胬肉是局部球结膜纤维血管组织呈三角形样增长而侵犯角膜的一种眼表疾病,是由于结膜受到慢性刺激而形成的,它可以影响美观、导致角膜散光影响视力。保守处理往往只能控制发展速度,最终根治仍靠手术治疗。手术方法较多,以往的经验术后复发率高达 20%~70%<sup>[1]</sup>。为有效降低术后复发,我院自 1999-11 起开展带蒂球结膜瓣转移术治疗翼状胬肉,共手术 180 例 210 眼,获得满意疗效,现将结果报告如下。

### 1 对象和方法

**1.1 对象** 本组病例 180 例 210 眼。男 105 例 120 眼,女 75 例 90 眼。年龄:24~82 岁。职业:渔民 74 例 89 眼,农民 66 例 75 眼,其它职业 40 例 46 眼。右眼 115 眼,左眼 95 眼。其中复发性的有 46 例。胬肉位于鼻侧的 189 例,双侧的有 21 例。胬肉头部均达角膜缘内 2.5mm 以上,其中达瞳孔区的有 48 例。发病时间 3~40a。视力 0.05~0.8。

**1.2 方法** 术前用氧氟沙星眼药水及地塞米松眼药水点术眼 1~2d。待胬肉充血好转后,表面麻醉+结膜下浸润麻醉,病房手术均在显微镜下进行。逆行分离胬肉与角膜、巩膜的粘连,剪开胬肉体两侧及角巩缘位的球结膜,充分分离球结膜与其下增生的变性组织,近半月皱襞处剪除已分离的表层结膜及分离的胬肉组织。巩膜面烧灼止血。按裸露巩膜区大小取患者颞上方球结膜,带蒂的结膜瓣移位移植于缺损区。8-0 线间断缝合固定。两端一定要固定于浅层巩膜。清除瓣下积血,如图 1,2。术后点用氧氟沙星眼药水及地塞米松眼药水 3~4 次/d,涂红霉素眼药膏 1 次/晚。5d 后拆线,继续以上局部用药 15d,观察眼压情况。判断标准:痊愈:手术区光滑洁净,结膜平复无充血,胬肉全消退,角膜创面上皮覆盖,光滑透明,残留角膜云翳,无增生。复发:结膜充血明显,角膜创面有新生血管及胬肉增生,程度不一。

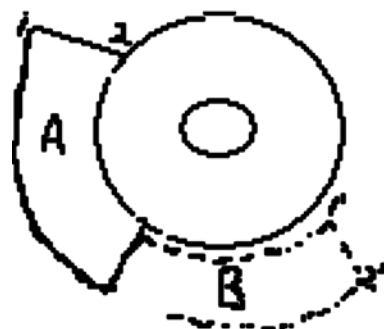


图 1 未将带蒂结膜瓣转移至巩膜暴露区 A:巩膜暴露区;B:为带蒂结膜瓣蒂。

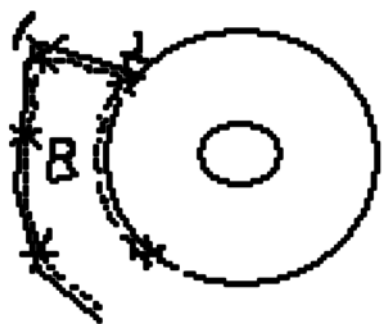


图2 将带蒂结膜瓣B转移固定巩膜暴露区。

## 2 结果

患者180例210眼术后经随诊1mo~1a,痊愈163例190眼,有效率达90.5%,复发17例20眼复发率9.5%。散光减少,视力均有不同程度提高,无1例睑球粘连,角膜上皮光滑,透明,眼球运动自如。复发患者中5例是复发性胬肉,共有12例是渔民或农民。

## 3 讨论

翼状胬肉是最常见的眼表疾病之一,虽然它的发病机制还不是很清楚,但流行病学调查<sup>[2]</sup>显示环境因素,尤其是紫外线照射被认为是极其重要的诱发病因。本组病例中渔民74例89眼,农民66例75眼占总眼数的78.1%,且复发患者也以渔民或农民为主,可充分支持。

关于翼状胬肉的治疗方法,目前仍以手术为主<sup>[3]</sup>。手术方法有多种,提高手术质量对此病的预后十分关键。如:单纯胬肉切除术,胬肉移位埋藏术等传统术式,胬肉切除联合羊膜移植术、胬肉切除联合自体结膜移植术等改良术式,无论哪种术式无非是本着降低复发率,减少患者痛苦为宗旨,单纯切除复发率高,现往往不采用。翼状胬肉术后复发的基础是角膜表面及结膜下胬肉残存组织增殖伴随巩膜表层新生血管进入角膜创面,彻底切除胬肉组织

并作自体球结膜瓣转移可明显降低胬肉术后的复发率,其机制可能是转位的结膜瓣对胬肉残留组织向角膜缘移行起拦截作用,自体结膜瓣覆盖巩膜裸露区可阻止纤维组织生长,促进眼表恢复到正常外观,是一种理想的修复材料。羊膜移植虽为可行,但取材受限,手术仍较复杂,且存在自溶现象,而采用自体结膜,不仅手术操作方便且更易存活,且符合解剖生理的要求。

带蒂球结膜瓣转移术的优点:(1)带蒂结膜瓣系带血供的健康结膜,经转移后能迅速成活,并通过屏障作用防止术后复发。经大约90°转位的结膜瓣上血管由垂直角巩缘变为平行角巩缘,更有助于防止胬肉复发。(2)带蒂结膜瓣移植时较游离结膜、羊膜更易操作,不容易翻转。(3)由于是自体同侧眼,术后结膜瓣颜色变化轻微,不容易收缩。(4)取材方便。注意要点:严格掌握适应症,术前有广泛睑球粘连、上穹窿浅或上方有滤过泡的患者不适合采用此方法。术中彻底清除胬肉及其结膜下增生组织。结膜瓣切勿翻转,瓣下不要积液、积血。两端固定于浅层巩膜。

据 McCoombes 等<sup>[4]</sup>报告对258例患者利用此技术,复发率为2.71%。而我院自1999-11以来采用带蒂球结膜瓣转移术的方法术后的复发率为9.5%。该方法易操作且大大降低复发率,极其适合门诊及住院手术,使患者获得良好的医治。

## 参考文献

- 1 杨德旺.眼科治疗学.北京:人民卫生出版社1993:376
- 2 阎启昌,刘忠鑫,邸悦,等.三亚地区翼状胬肉发病与紫外线暴露时间相关关系研究.中华医学杂志2006;119(12):1308-1310
- 3 刘祖国,王华.努力提高我国翼状胬肉的手术水平.中华眼科杂志2007;43(10):865-867
- 4 McCoombes JA, Hirst LW, Isbell GP. Sliding conjunctival flap for the treatment of primary pterygium. *Ophthalmology* 1994;101(1):169-173