

## 双眼内源性眼内炎 1 例

刘 晔<sup>1</sup>, 崔 岩<sup>1</sup>, 刘 毅<sup>2</sup>

作者单位:<sup>1</sup>(135000)中国吉林省梅河口市爱民医院眼科;<sup>2</sup>(100062)中国北京市同仁医院眼外伤科

作者简介:刘晔,主治医师,硕士。

通讯作者:刘晔. liuyel5981640942@163. com

收稿日期:2010-05-06 修回日期:2010-06-24

刘晔,崔岩,刘毅. 双眼内源性眼内炎 1 例. 国际眼科杂志 2010; 10(7):1453-1454

### 1 病例报告

患者,女,25岁,主因双眼视物不清近1mo于2009-08-29入院。现病史:患者于2009-07-13因车祸受伤,并于当地医院诊为肋骨、骨盆骨折,并急诊行肠、脾切除手术,术中行输血治疗,术后于ICU行抗炎、对症治疗。并于2009-07-27出现双眼视物不清,曾于当地医院眼科就诊,诊为葡萄膜炎,给予药物治疗,症状无好转,自觉左眼视力进一步下降,故来北京同仁医院。既往2008-04,2008-08人工流产史2次,屈光不正病史10+a。全身查体:腹部见长约20cm手术切口,左侧髂前上棘处皮肤缺失,骨骼暴露于外,全身多处皮肤伤痕。眼科查体:视力:右:0.02;左:指数/10cm,眼压:右:15mmHg;左:10mmHg,双眼红绿色觉及光定位正常,右眼前节(-),玻璃体轻度混浊,视盘水肿,隆起约2.00D,黄斑前见黄白色致密团块,血管走行正常。左眼球结膜无充血,角膜透明,KP(+),前房深,Tyn(+),瞳孔光反射存在,晶状体透明,玻璃体混浊,散在白色串珠样病变,视盘及黄斑前可见黄白色致密团块。临床诊断:双眼内源性眼内炎;肠脾切除术后;骨髓炎;全身多发骨折术后。治疗上给予妥布霉素地塞米松眼膏涂眼,结膜下注射地塞米松2mg及妥布霉素1mL。外科日常换药及会诊。并行血尿常规、血培养、酶免四项、肝肾常规、凝血三项检查。入院后于2009-09-02局部麻醉+镇静下行左眼玻璃体切除+眼内光凝+巩膜外冷冻+气液交换+硅油填充术,术中抽吸玻璃体腔液行涂片及细菌培养,术中顺利,术后给予抗炎对症治疗。2009-09-05玻璃体腔液细菌培养结果示真菌生长,治疗上给予伊曲康唑口服,盐酸特比萘芬眼液点双眼。术后因出现“肠梗阻”而于2009-09-15转入普外科行相应治疗,病情好转后于2009-09-22再次转入眼科,并于次日全身麻醉下行右眼玻璃体切除+眼内光凝+剥膜+巩膜外冷冻+C<sub>2</sub>F<sub>6</sub>填充术,术中顺利,术后继续给予抗真菌治疗。2009-09-28办理出院,出院查体:视力:右:手动/眼前;左:指数/10cm,眼压:右:12mmHg;左:10mmHg,右眼睑肿胀,混合性充血,角膜清,KP(+),前房中深,Tyn(+),瞳孔对光反射迟钝,晶状体前后囊见色素沉着,玻璃体腔内气体填充,隐约见视网膜平复。左眼球结膜无充血,角膜透明,KP(+),前房深,Tyn(+),瞳孔对光反射存在,晶状体透明,玻璃体腔内硅油填充,视盘前见增殖膜,黄斑区轻度水肿。术后2wk复查:视力:右:0.01;左:0.02,眼压:右:15mmHg;左:16mmHg,右眼睑无肿胀,球结膜略充血,角膜清,KP(-),前

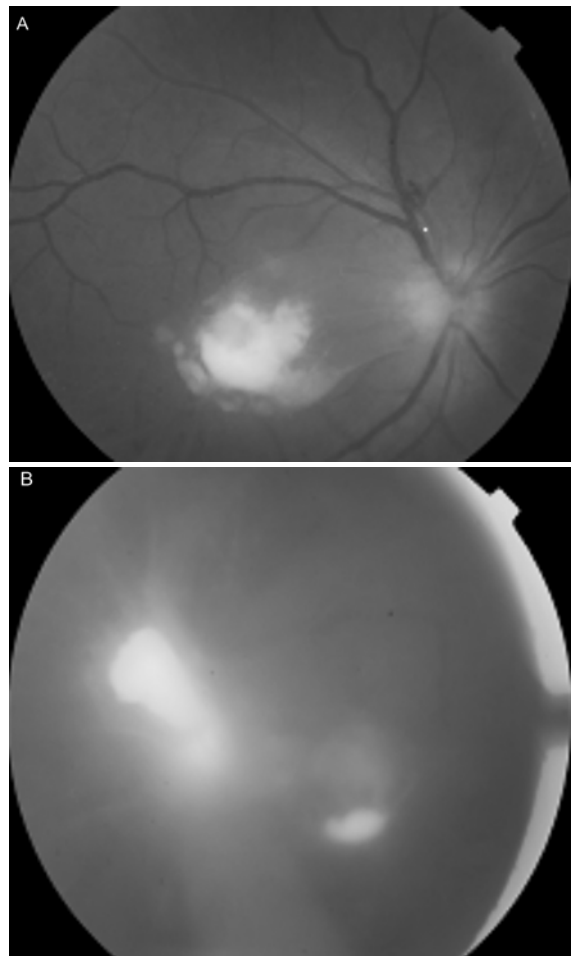


图1 A:右眼黄斑区见灰白色致密病灶,B:左眼后极部视网膜见2处灰白色病灶。

房中深,Tyn(+),瞳孔光反射(+),晶状体前后囊见色素沉着,玻璃体腔存留1/3气体,视网膜平,黄斑区略水肿,中心凹反光无。左眼球结膜无充血,角膜透明,KP(-),前房深,Tyn(-),瞳孔光反射存在,晶状体透明,玻璃体腔内硅油填充,视盘前见增殖膜,黄斑中心凹反光无。继续给予局部抗真菌治疗。术后1mo复查:视力:右:0.05;左:0.08,眼压:右:13mmHg;左:11mmHg,右眼睑无肿胀,球结膜略充血,角膜清,KP(-),前房中深,Tyn(-),瞳孔光反射(+),晶状体前后囊见色素沉着,视网膜平,黄斑区见少量增殖膜。左眼球结膜无充血,角膜透明,KP(-),前房深,Tyn(-),瞳孔对光反射存在,晶状体透明,玻璃体腔内硅油填充,视盘前见增殖膜,黄斑中心凹反光无。

### 2 讨论

内源性眼内炎是原发病灶在眼部以外,通过血循环引起的眼部炎症,多由细菌或真菌引起,是一种少见疾病,双眼受累者更为罕见,本病发病初可表现为葡萄膜炎特征,因此易发生误诊,据文献报道双眼累及者多为真菌感染<sup>[1,2]</sup>。诊断内源性眼内炎最重要的依据是临床检查、病史及实验室检查<sup>[2]</sup>。本病例的诊断较易明确:(1)该患者既往1mo+前因车祸受伤曾行外科手术及术后全身应用大量抗生素病史,据文献报道内源性眼内炎的易感因素主要为长期静脉导管滞留、长期全身抗生素应用、免疫抑制、

AIDS、胃肠道手术、糖尿病、器官移植、妊娠、分娩、恶性肿瘤以及静脉用毒品等<sup>[3]</sup>。(2)内源性细菌性眼内炎和真菌性眼内炎的临床体征不同,真菌性眼内炎病变常在眼底后极,尤其是黄斑或其邻近部位出现一个,有时也可有2~3个互不联系的孤立病灶。病灶通常呈圆形或椭圆形,大小从0.5~2个视盘直径,边界一般较清晰,颜色灰白。病灶表面的玻璃体因炎症浸润而变混浊,如未进行及时治疗,病变发展,病灶扩大,色泽由早期的灰白转为黄白色;玻璃体混浊也进一步加重而掩盖其下的脉络膜视网膜病灶。这与本病例的眼部检查相一致(图1)。(3)最终的诊断应取决于实验室培养结果,本病例术中抽取玻璃体腔液培养证实了真菌感染的诊断。

本例患者双眼同时发病,病情凶险,但因及时采取了

玻璃体切除手术联合抗真菌药物治疗,术后保存了一定的视功能。随着抗生素和激素的广泛应用内源性眼内炎发病率有所升高,所以眼部表现为葡萄膜炎症状,同时伴有内源性眼内炎易感因素时应高度怀疑内源性眼内炎的可能,尽早给予相应检查及治疗,以免延误治疗时机造成患者视功能永久丧失。

#### 参考文献

- 1 高永峰,郭希让.内源性真菌性眼内炎的诊断和治疗.国外医学(眼科学分册)2004;28(4):258-261
- 2 王伟,徐格致.18例内源性眼内炎临床特征及预后分析.中国实用眼科杂志2004;22(1):63-65
- 3 Flynn HW Jr. The clinical challenge of endogenous endophthalmitis. *Retina* 2001;21:572-574

## · 病例报告 ·

# 视网膜脱离手术后健眼近视1例

王雨晴,于永斌,张明红,郭艳,李志胜

作者单位:(150000)中国黑龙江省哈尔滨市,哈尔滨医科大学第一附属医院眼科医院

作者简介:王雨晴,在读硕士研究生,研究方向:眼底病、眼外伤。

通讯作者:于永斌,副院长,主任医师,博士,硕士研究生导师, wangyuqing2146541@163.com

收稿日期:2010-04-26 修回日期:2010-06-02

王雨晴,于永斌,张明红,等.视网膜脱离手术后健眼近视1例.国际眼科杂志2010;10(7):1454

## 0 引言

我院2009年发现1例视网膜脱离手术后健眼近视患者,现报告如下。

## 1 病例报告

患者,男,35岁,糖尿病病史10a,因“左眼视网膜脱离”入院。入院时情况:全身情况:血糖8.0mmol/L,血压正常。眼部检查:左眼视力光感,右眼视力1.0。左眼眼压9mmHg,右眼眼压14mmHg。左眼结膜充血,角膜透明,前房轴深,房水清,瞳孔圆,对光反射(+),晶状体透明,玻璃体混浊,眼底可见视网膜青灰色隆起累及黄斑,右眼未见异常。B超显示:左眼视网膜脱离。A超显示:双眼的眼轴正常。入院后给予抗炎药物治疗,完善检查后局部麻醉下行左眼玻璃体切除+硅油填充+视网膜激光凝固术。术后俯卧位并予以局部及全身抗生素和激素治疗。术后第1d血糖14.0mmol/L,内分泌科会诊,给予降糖药物治疗,血糖逐渐下降。术后第1d右眼视力1.0,术后第3d视力0.8,以后右眼视力逐渐下降,术后第10d视力0.5,近视力Jr1。综合验光检查右眼:(1.00DS=1.0)。

术后激素逐渐减量至停用,术后1mo俯卧位改为自由体位,术后20d右眼视力0.6,术后2mo复查右眼视力1.0。

## 2 讨论

本病例患者术前和术后眼科检查包括裂隙灯,眼底镜都未发现右眼前节和后节有明显异常。只是术后血糖升高,检查结果无法解释右眼视力下降,后经综合验光检查,发现右眼轻度近视,其矫正视力达到1.0,所以我们考虑这应该是屈光性近视。术后2mo右眼裸眼视力达到正常,说明这应该是一过性的视力下降。近视眼的屈光概念,指在调节静止状态下,外界平行光线入眼内聚焦于视网膜感光细胞之前这样的一种屈光状态<sup>[1]</sup>。屈光性近视有很多类型:弯曲性近视;轴性近视;位置性近视;指数性近视<sup>[2]</sup>。下面我们进一步探讨这种视力下降的原因:(1)血糖原因:术前和术后血糖发生变化很大,术后血糖突然升高,有可能会引起晶状体的曲率变大,从而引起弯曲性近视,造成视力下降。(2)体位原因:由于玻璃体切除手术中常填充可以吸收的惰性气体和不可吸收的硅油等填充物,所以术后需要长时间的俯卧位,这样才能更好的使填充物顶压视网膜达到视网膜复位的目的,这样同时也会使晶状体前表面的曲度增大,从而造成视力下降。(3)药物原因:由于玻璃体切除术后要减轻炎症反应,所以全身及局部应用糖皮质激素治疗,激素可以通过全身作用到晶状体,使晶状体曲率发生变化,从而引起屈光的变化。通过对本病例的观察,提示我们以后玻璃体切除术后不光要观察术眼的变化情况,还要观察健眼的变化。另外,是否所有玻璃体切除术后健眼都发生屈光性改变,还需要大量的临床病例论证,有待于临床进一步观察。

#### 参考文献

- 1 崔浩,王宁利,杨培增,等.眼科学.北京:人民卫生出版社2008:214
- 2 刘家琦,李凤鸣,吴静安,等.实用眼科学.第2版.北京:人民卫生出版社2003:618