

3.3 鉴别诊断 眶内良性肿瘤需要与以下肿瘤鉴别。泪腺恶性上皮性肿瘤表现不典型与良性肿瘤鉴别困难,然而多数恶性肿瘤为不规则形或扁长形。由于无包膜成浸润性生长,边缘不规则成结节状,多伴有骨质破坏,易侵及颅内,颞窝及鼻窦。泪腺炎性病变及淋巴增生性病变,两者常同时发生于泪腺眶部及睑部,故表现为泪腺弥漫性增大,形态与肿块的泪腺相仿。病变沿眼球及眶外壁生长,后缘为锐角。激素对急性炎性病变的治疗有效。

参考文献

- 1 徐文全.40例眼眶良性肿瘤的CT诊断.现代医学卫生 2006;22(6):888-889
- 2 朱绍成,冯政生,史大鹏.眶骨良性肿瘤与瘤样病变的CT诊断.实用放射学杂志 2007;23(12):1606-1609
- 3 姚建华,陶晓峰,汤光宇,等.眼眶影像学新五分区对眼眶占位性病变诊断价值.第二军医大学学报 2008;29(3):280-285
- 4 杨本涛,王振常,孔庆聪,等.眶骨内溶骨性脑膜瘤的CT和MRI表现.中华放射学杂志 2009;43(8):805-808

颗粒状角膜营养不良一家系三代4例

胡乃民¹,张红雨²

作者单位:¹(215300)中国江苏省昆山市第一人民医院眼科;²(215300)中国江苏省昆山市第二人民医院眼科
作者简介:胡乃民,男,副主任医师,研究方向:眼科临床。
通讯作者:胡乃民.ksnmhu@hotmail.com
收稿日期:2010-02-23 修回日期:2010-03-30

胡乃民,张红雨.颗粒状角膜营养不良一家系三代4例.国际眼科杂志 2010;10(5):978

0 引言

颗粒状角膜营养不良 (granular corneal dystrophy, GCD) 是一种临床比较少见的遗传性角膜病变。由 Groenouw 在 1890 年首先报告,国内报道不多。现将我们发现并跟踪观察的一家系三代 4 例报告分析如下。

1 病例报告

先证者,女,54岁,机关职员。于2006-05-16来院就诊。患者主诉右眼视力下降,并伴有畏光、流泪 10a⁺,时有胀痛。近 2a 症状加重,而且发作较频繁,自行局部使用眼药水或眼膏刺激症状可短暂缓解。检查见:裸眼视力:右 0.8,左 1.0。眼压:右 21mmHg,左 19mmHg(非接触眼压计)。裂隙灯显微镜观察:双眼结膜轻度充血,双眼角膜中央部直径 6mm 范围内实质层可见较密集、不规则、灰色点片状混浊,双眼病变基本对称。混浊区间角膜透明,边界清楚,周边部角膜大约有 2~3mm 透明区,角膜表面光滑,荧光素染色阴性。双眼瞳孔等大、正圆、居中,双眼晶状体、玻璃体透明,双眼底未见明显异常。(图 1,2)。

先证者的女儿,26岁,平时无自觉症状。裸眼视力:右 1.0,左 1.0。眼压:右 18mmHg,左 19mmHg(非接触眼压计)。角膜表现与先证者相同。

先证者的母亲,82岁。裸眼视力:右 0.15,左眼前 30cm 指数。眼压:右 13mmHg,左 15mmHg(非接触眼压计)。角膜中央混浊区呈毛玻璃样改变,同时伴有白内障。

先证者的哥哥,57岁。裸眼视力:右 0.5,左 0.5。眼压:右 15mmHg,左 16mmHg(非接触眼压计)。角膜情况同先证者。

以上 4 例患者均经过 3a⁺ 的跟踪随访,目前病情稳定,无明显变化。

· 病例报告 ·

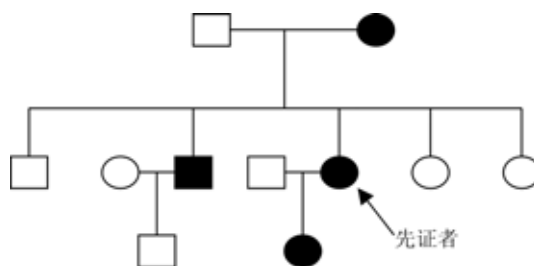


图 1 患者家系图。

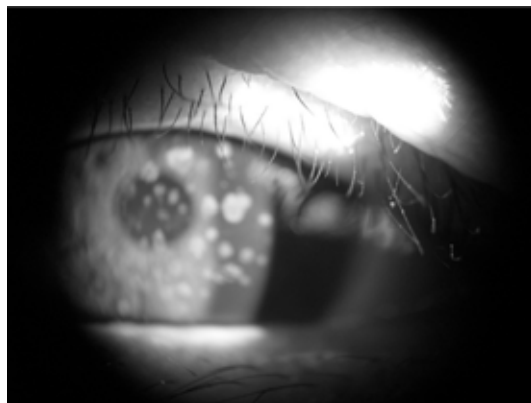


图 2 先证者外眼照片,可见中央角膜部实质浅层多发,散在的面包渣样混浊。

2 讨论

颗粒状角膜营养不良是一种角膜基质营养不良,为常染色体显性遗传,外显率约为 97%,子代发病率近 50%,可连续数代遗传^[1]。已证实颗粒状角膜营养不良为 5q31 染色体位点上的角膜上皮素基因发生突变所致^[2],一般不伴有全身疾病。从童年即可开始发病,但病情进展缓慢,常常到中年以后才会被发现。病变多侵犯角膜中央,裂隙灯下可见中央部角膜实质浅层有多个散发的、灰白小点组成的面包渣样混浊,边界清楚而不规则,形成局限的雪片状、星状、圈状、链状等不同形状的混浊,其大小、数目个体间有差异。混浊之间的角膜多透明。病变可向四周及深部扩展,但周边部 2~3mm 角膜始终保持透明。50 岁后混浊区开始呈毛玻璃样改变。角膜表面光滑,双眼病变对称,无新生血管生长。治疗上早期主要为对症,局部点抗生素及人工泪液等可缓解眼部刺激症状,晚期病情严重者可试行 PTK 角膜切削^[3,4]、板层或穿透性角膜移植术。

参考文献

- 1 李凤鸣.眼科全书.北京:人民卫生出版社 1996:1407-1408
- 2 惠延年.眼科学.北京:人民卫生出版社 2004:105
- 3 黄焕光,周炜.颗粒状角膜营养不良一家系.中国实用眼科杂志 2005;23(3):327-328
- 4 刘伟,何书喜.PRK 联合 PTK 治疗近视伴颗粒状角膜营养不良(附 1 例报告).南华大学学报(医学版) 2009;37(1):97-98