

梅毒伴发眶内脓肿 1 例

尹 澜, 皮裕琰

作者单位: (100048) 中国北京市, 中国人民解放军总医院第一附属医院眼科

作者简介: 尹澜, 男, 毕业于第三军医大学, 现为解放军军医进修学院硕士研究生, 研究方向: 电生理检查在眼底病中的应用。

通讯作者: 皮裕琰, 女, 硕士, 主任, 研究方向: 眼外伤临床及基础研究. py1304@hotmail.com

收稿日期: 2010-02-22 修回日期: 2010-03-25

尹澜, 皮裕琰. 梅毒伴发眶内脓肿 1 例. 国际眼科杂志 2010; 10 (4): 822

1 病例报告

患者, 女, 65 岁, 主因右侧内眦部及面颊部肿胀 2a, 右眼视力下降伴眼球突出 1mo 入我院。神志清楚, 全身无皮疹。右眼内眦至鼻根处可见一局限性肿物, 大小约 1.0cm × 1.5cm, 表面红肿, 质硬, 无压痛及波动感。视力: 右: 无光感, 左: 0.6。眼压正常。眼睑肿胀, 右眼球固定向前方突出, 突出度: 右眼 21mm, 左眼 16mm, 瞳距 58mm。右眼眶压明显增高, 球结膜轻充血, 角膜透明, KP(-), 房水清, 虹膜纹理清。瞳孔直径: 右眼 2mm, 左眼 3mm。右眼直接对光反射消失, 间接对光反应存在。晶状体未见明显混浊。眼底: 视乳头色白, 边界模糊, 后极部灰白色水肿, 散在点片状出血, 黄斑结构基本正常。左眼基本正常。全身浅表淋巴结未扪及肿大, 心肺听诊正常, 肝脾肋下未触及, 脊柱四肢无异常, 病理反射未引出。视觉诱发电位右眼未引出明显波形。心电图、胸片未见明显异常。插图 1 为眼眶及鼻窦 CT 影像, 可见: 眶外侧壁内侧、外直肌上方可见不规则软组织高密度影, 并包绕球后视神经(图 1A, B), 边缘模糊, 右侧额窦及筛窦内可见块状软组织影, 呈膨胀性生长, 窦周及右侧眼眶眶壁骨皮质不连续, 骨质破坏(图 1C)。梅毒血清反应素试验(RPR) 1:32, 梅毒血清抗体阳性, 结核杆菌抗体试验(-)。连续行青霉素静脉滴注 10d 后, 右侧内眦及面部肿胀有所改善。联合耳鼻喉科行眼眶、鼻窦肿物切除术(右)。取右侧鼻侧切口, 依次切开皮肤皮下组织, 术中见肿物呈囊性, 向前压迫已破坏右侧鼻骨外侧部分, 囊破后脓性囊液流出, 纸样板、右侧额窦底及前板部分骨质缺损, 腔内残存囊壁及机化的囊液, 呈暗紫色, 吸尽。取囊壁组织送病理。病理回报为少量被覆假复层纤毛柱状上皮的黏膜组织及大片状出血坏死组织。银染色(-)。取眼眶中外、中内 1/3 处做眶顶肿物穿刺, 反复穿刺 5 次, 共抽出暗红色血性液体约 4.2mL。所抽取液微生物培养阴性。术后予激素冲击、甘露醇脱水治疗及规律驱梅治疗。术后 10d 眼球突出度为: 右眼 18mm, 左眼 16mm, 右眼球仍固定, 视力无改善, 视乳头水肿有所吸收(隆起高度 3.00→1.00D), 眶压升高明显缓解。按照成年人三期梅毒予长效苄星青霉素肌肉注射 240 万 U, 1 次/wk, 共 3 次^[1], 术后 6mo 复诊脓肿无复发, 眼球运动可, 查 RPR(-), 复查眼眶 CT 脓肿完全吸收。但右眼无光感。

2 讨论

梅毒是临床常见的一种性传播疾病^[1], 可涉及全身多部位, 眼部病变相对少见, 而梅毒所引起的眶内脓肿(树胶

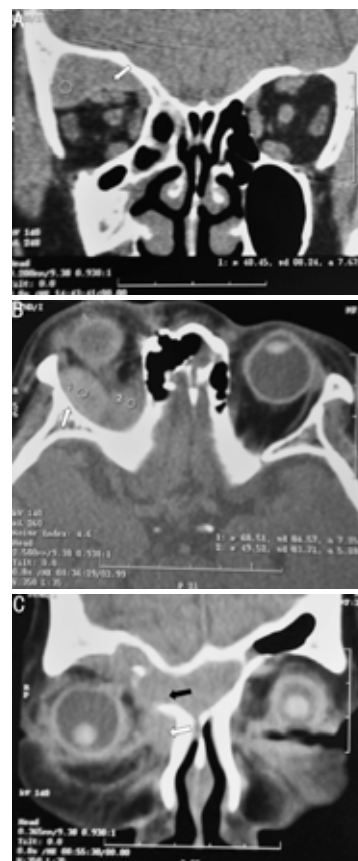


图 1 眼眶及鼻窦 CT 影像 A: 示眶上方脓肿; B: 示视神经周围脓肿; C: 示肿块影, 示骨质破坏, 右侧额窦内脓肿破坏窦壁进入眶内。

肿)更是在国内外尚未见报道。树胶肿为典型晚期梅毒损害, 是三期梅毒的标志, 可侵犯皮肤、黏膜、心血管、骨骼系及中枢神经系统^[2]。树胶肿可多发或散在分布, 对称, 但一般常为孤立性病变。炎症及主观症状轻微。初起为无痛性结节, 后逐渐增大, 中心逐渐软化、破溃、穿孔, 组织广泛坏死, 形成境界清楚、无疼痛感的穿凿性溃疡^[3]。本例患者为老年女性, 年轻时曾有性乱史, 肿胀区域无红肿痛等普通细菌感染所致炎性表现, 全身亦无发热, 结核杆菌抗体试验(-)、RPR 滴度高, 入院后经青霉素钠静滴 10d 后肿胀明显缓解, 术中探查见鼻窦及眼眶壁广泛骨质破溃, 脓液微生物培养(-), 因此诊断梅毒性眶内、鼻窦脓肿(树胶肿)。此外本例患者还有梅毒性视网膜炎、视乳头炎^[4], 以及梅毒特征性 Argyll Robertson 瞳孔^[5], 是 1 例体征较全面的梅毒树胶肿伴梅毒性眼病, 但如未行梅毒血清学检查, 易与肿瘤等疾病相混淆。

参考文献

- 1 樊尚荣. 梅毒治疗方案的选择和评价. 中国全科医学 2006; 4: 273-275
- 2 Clark JL, Lescano AG, Konda KA, et al. NIMH International Collaborative HIV/STD Prevention Trial. Syndromic management and STI control in urban Peru. *PLoS One* 2009; 4(9): 7201
- 3 何园, 林梅, 赵曼, 等. 梅毒的口腔表征及治疗措施(上). 临床口腔医学杂志 2003; 1: 61-62
- 4 Guber J, Schneider U, Henrich PB. Unilateral occlusion of the retinal artery branch and retinal white dots. *Ophthalmologie* 2009; 106(12): 1130-1134
- 5 Prokosch V, Thanos S, Busse H, et al. Ophthalmological symptoms as key findings in neurosyphilis—diagnosis and therapy. *Klin Monatsbl Augenheilkd* 2009; 226(3): 184-188